

## PRÉAMBULE

### Les cahiers pratiques de l'écho-anatomie vasculaire

Nous proposons un nouveau dossier appelé « cahiers pratiques de l'écho-anatomie vasculaire ».

Nous présenterons à travers de petits articles des documents de consensus, des cas cliniques pratiques, des mises au point sur l'écho-anatomie, avec leurs implications pratiques.

Elles contribueront à apporter, des éclairages nouveaux sur l'actualité de la pratique et la recherche dans le domaine de la phlébologie et de l'anatomie vasculaire chez les praticiens et les phlébologues en formation.

Nous proposons dans ce premier dossier une mise au point sur la Grande Veine Saphène (GVS), la Jonction Saphéno-Fémorale (JSF) et le concept de confluent des veines sous-inguinales superficielles.

## Mise au point sur la Grande veine saphène, ses affluents et les limites anatomiques et fonctionnelles du concept de jonction saphéno-fémorale.

### *Focus on the Great Saphenous Vein, its tributaries and the anatomical and functional limits of the sapheno-femoral junction concept.*

Zerrouk S.

#### Résumé

La Grande veine saphène (GVS) fait partie du système veineux superficiel composé d'un réseau complexe de veines collectrices bordés par un dédoublement aponévrotique, appelées veines saphènes. Bien que le concept de jonction ait été décrit il y a près d'un siècle, la JSF a été longtemps connue sous le nom de crosse. Elle est douée d'une fixité anatomique reconnaissable par tous les praticiens et de caractéristiques hémodynamiques qui tendent à redéfinir ses limites anatomiques.

Un premier consensus consacré aux définitions principales des veines et de leurs divisions en fonction de leurs relations avec le compartiment saphène a été publié en 2002. Puis une révision en 2005 a été proposée pour dissiper les confusions concernant les dénominations suivant leur topographies et trajets.

Nous proposons dans cet article une courte mise au point édictée dans ces documents de consensus des principales définitions de la GVS, de ses collatérales et des segments spécifiques qui méritent une attention particulière.

**Mots-clés:** Grande veine saphène, jonction saphéno-fémorale, anatomie vasculaire, nomenclature veineuse.

#### Abstract

*The Great Saphenous Vein (GSV) is part of the superficial venous system made up of a complex network of collecting veins bordered by an aponeurotic split, called saphenous veins. Although the concept of junction was described nearly a century ago, the JSF has long been known "French crosse". It is endowed with an anatomical fixity recognizable by all practitioners and also hemodynamic characteristics that tend to redefine its anatomical limits.*

*A first consensus devoted to the main definitions of the veins and their divisions according to their relations with the saphenous compartment was published in 2002. Then a revision in 2005 was proposed to dissipate the confusions concerning the denominations according to their topographies and network.*

*We propose in this article a short clarification on these consensus documents concerning the main definitions of the GSV, its tributaries and accessories and the specific segments which deserve a particular attention.*

**Keywords:** Great Saphenous Vein, Sapheno-femoral junction, venous nomenclature.

## Introduction

La Grande veine saphène (GVS) *Vena saphena magna* fait partie du système veineux superficiel. Elle fait partie, à vrai dire, d'un système intermédiaire composé d'un réseau complexe de veines collectrices, à parois plus épaisses, tronculaires et bordées par un dédoublement aponévrotique, appelées veines saphènes.

Elles sont distinctes des structures veineuses à paroi plus minces, plus superficielles que le fascia saphène, recueillant le sang de la peau et des tissus sous-cutanés.

Ces deux réseaux superficiels ainsi constitués agissent comme un réservoir capacitair secondaire et complémentaire du réseau veineux profond qui se drainent passivement dans les veines perforantes.

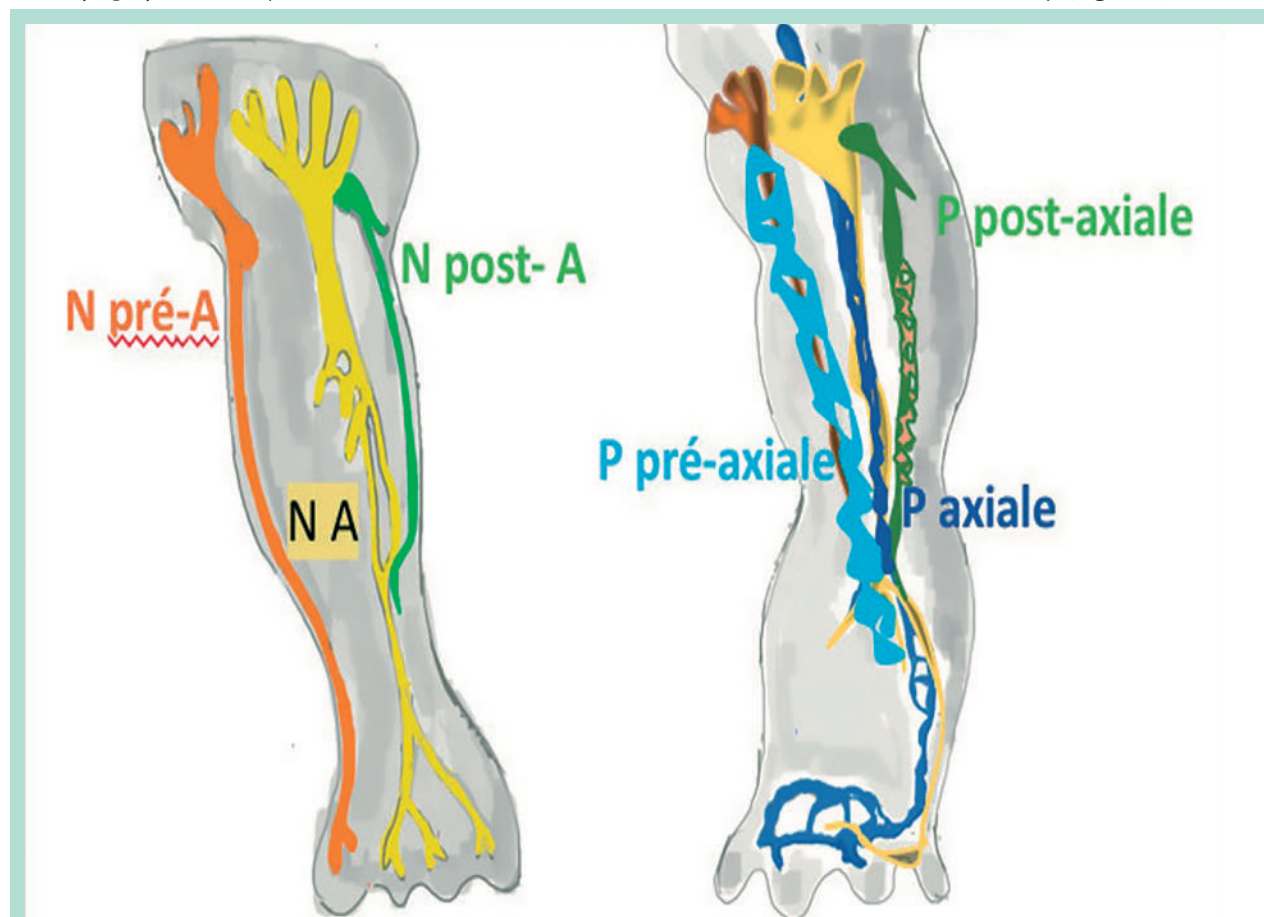
Un premier consensus [1] consacré aux définitions principales des veines et de leurs divisions en fonction de leurs relations avec le compartiment saphène a été publié en 2002.

Puis une révision en 2005 [2] a été proposée pour dissiper les confusions concernant les dénominations suivant leur topographies et trajets.

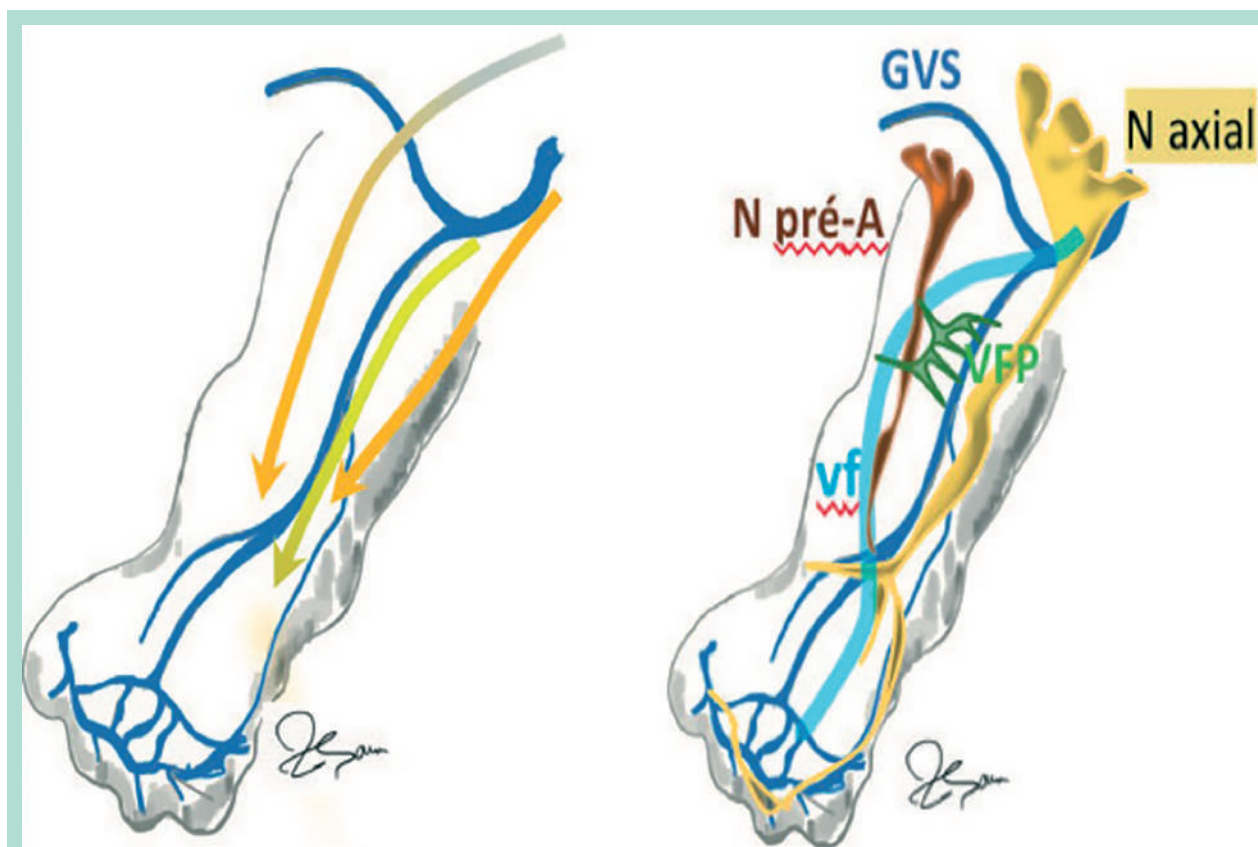
Nous faisons une mise au point dans cet article sur les principales définitions de la GVS de ses collatérales et de la jonction saphéno-fémorale.

## Origine embryologique de la GVS

A la 3<sup>e</sup> semaine de gestation, apparaissent les canaux vasculaires primitifs, représentés par un réseau capillaire unique, stade indifférencié du développement embryologique. Ensuite de larges structures cellulaires organisées en mailles se développent essentiellement dans des axes longitudinaux suivant un processus de remodelage. Selon Gillot [3, 4], l'apport des nerfs dans la formation des vaisseaux sanguins est capital. Leur pénétration dans l'ébauche des membres aura pour conséquence la focalisation de trois grands axes vasculaires embryonnaires à disposition verticale jouant le rôle d'inducteurs. L'axe axial est appelé à dégénérer à la naissance pour ne laisser que le nerf ischiatique à la cuisse, le nerf tibial et sural à la jambe, alors que les axes périphériques subsistent. le nerf pré-axial futur nerf fémoral, est à l'origine de la veine fémorale (VF) et de la GVS [4] (**Figure 1**).



**FIGURE 1 :** À gauche, 3 nerfs (N) angio-directeurs déterminant le développement des veines des membres de l'embryon : nerf pré-axial (fémoral), le nerf axial (sciatique) et le nerf post-axial. À droite les plexus (P) accompagnant les nerfs du même nom. Schéma S. Zerrouk.



**FIGURE 2 :** À gauche les trois nerfs angio-directeurs, à droite nerf pré-axiale (N pré-A) à l'origine de la maturation de la veine fémorale VF et la GVS. Schéma S. Zerrouk.

## Anatomie de la GVS et ses affluents

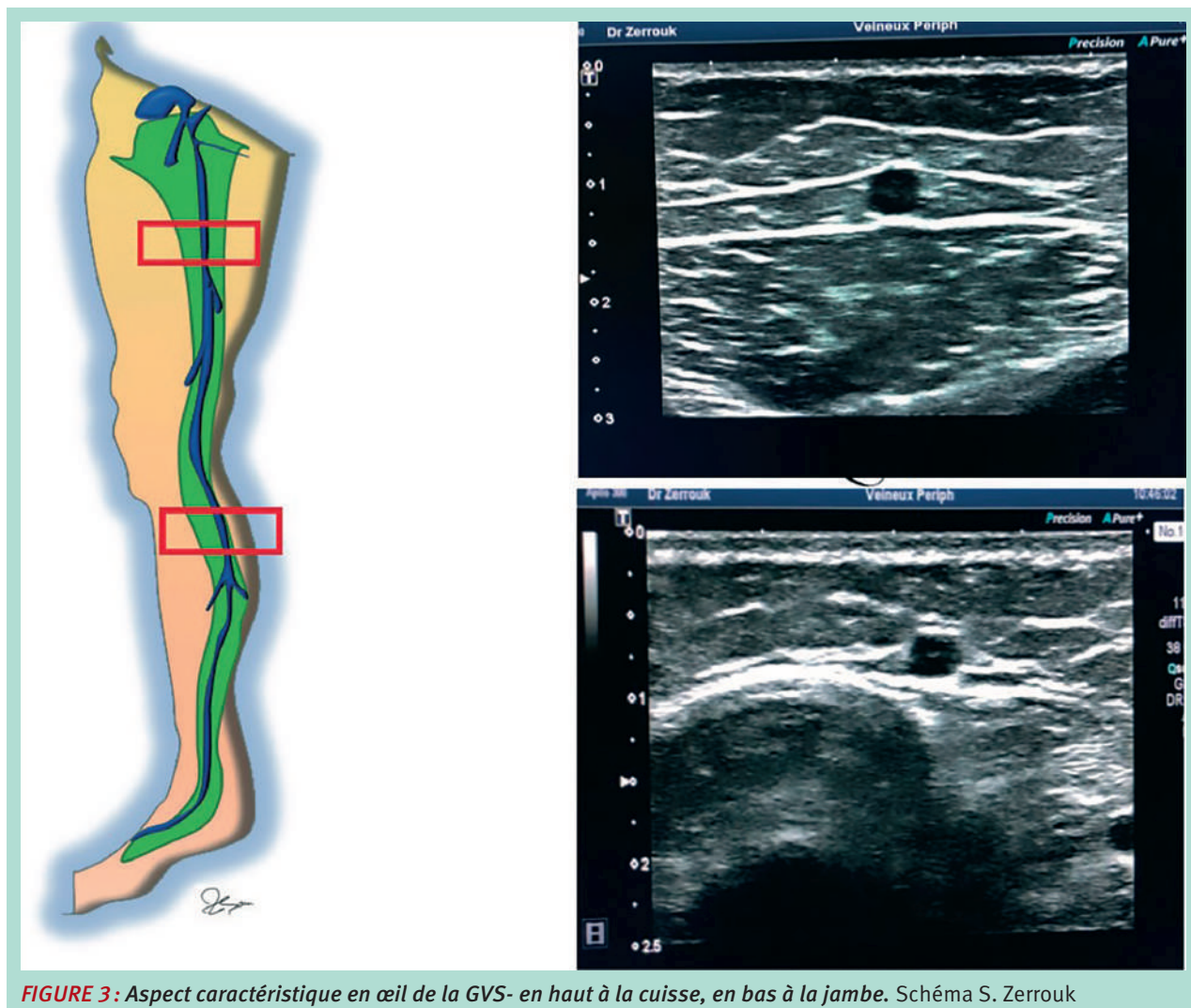
La GVS représente la veine saphène la plus longue et la plus reconnaissable par sa position anatomique exclusivement médiale, son accessibilité à l'examen échographique et sa délimitation par un compartiment fibreux et aponévrotique. Elle représente la continuité du réseau veineux dorsal et médial du pied *rete venosum dorsalis pedis* (Figure 3); plus précisément la veine marginale médiale (*Venae marginalis medialis*) [2], puis se déplace en avant de la malléole médiale (10-15 mm); accompagnée du nerf saphène (Figure 4); elle traverse ensuite le tibia au tiers distal et longe le bord médial tibial. Elle reçoit fréquemment à ce niveau de larges collatérales. Au niveau du genou, la GVS empreinte un trajet plus postérieur autour du condyle fémoral, en contact avec le bord antérieur du muscle Sartorius. Elle remonte ensuite dans la cuisse sur un parcours antéro-médial, pour traverser ce même muscle et se vider dans la veine fémorale commune au niveau du trigone fémoral (Figure 3) [5]. Son diamètre moyen normal est de 3,5 à 4,5 mm. Elle comprend 10-20 valves dont la majorité sont situées à l'étage jambier.

## Le compartiment saphène, dédoublements et tributaires de la GVS

Le compartiment saphène *compartimentum saphenum* (CS) est une loge délimitée par deux fascias fibreux dont la reconnaissance échographique est des plus aisées. Une veine saphène est définie par sa position interfasciale, entourée d'un épaissement de la lame fibreuse du tissu sous-cutané appelée fascia saphène (FS) (*fascia superficialis*), et le fascia musculaire, véritable aponévrose musculaire (Figure 5) [1]. Il présente un aspect échographique caractéristique en œil égyptien [6, 7] rapidement identifiable à la cuisse aux deux feuillettes hyper-échogènes du fascia (Figure 3) et (Figure 4).

Les collatérales ou les veines accessoires, veines non saphènes, ne peuvent être, par définition, qu'en dehors de tout compartiment saphène [8].

Les véritables dédoublements saphènes sont par conséquent définis par la présence de deux troncs à l'intérieur du compartiment.



**FIGURE 3 :** Aspect caractéristique en œil de la GVS- en haut à la cuisse, en bas à la jambe. Schéma S. Zerrouk

Le tronc dédoublé n'accompagne souvent qu'un segment de la GVS satellite. Sa fréquence est plus rare qu'on ne le pense. Ils ne dépasseraient pas les 1% selon une série de Ricci [10].

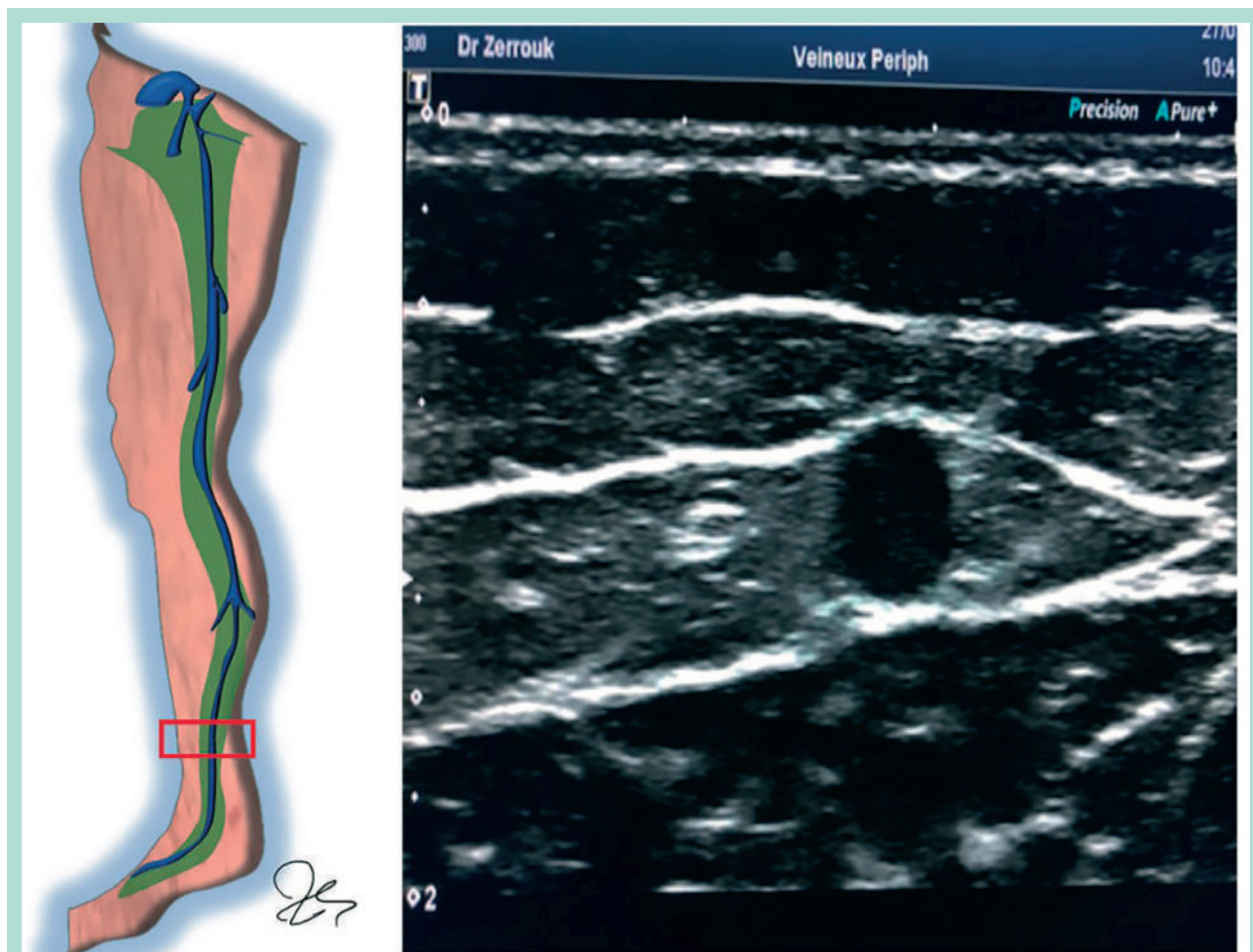
Le CS confère aux troncs saphène une certaine protection notamment des forces de cisaillements mises en jeu dans la MVC. Ces mêmes forces hémodynamiques tendent à dilater les veines non soumises aux contraintes de ce compartiment [11].

Du point de vue thérapeutique, le CS est la cible d'injections d'anesthésie tumescence utilisées dans les traitements endoveineux par laser et radiofréquence. Le but étant de coller la paroi veineuse à la source thermique et d'en éloigner les éventuelles structures nerveuses à l'intérieur de ce même compartiment (**Figure 4**) et (**Figure 5**) [12].

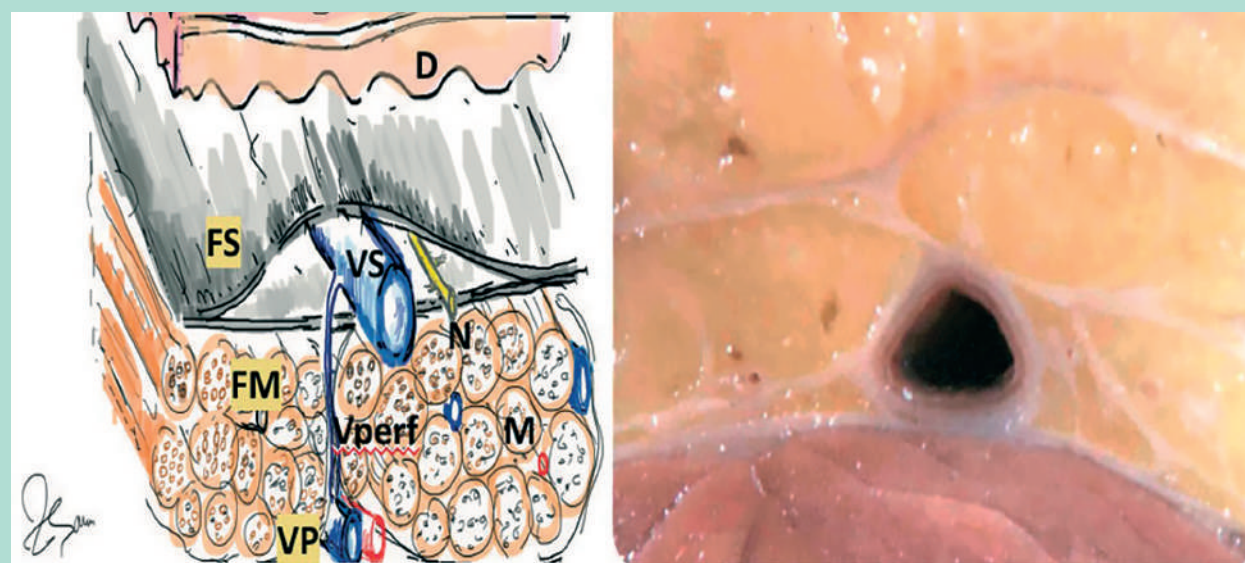
### La Jonction Saphéno-Fémorale (JSF) et le concept de confluent des veines sous-inguinales superficielles

Le confluent des veines sous inguinales superficielles *confluens venosus subinguinalis* désigne le site recevant les veines superficielles sur le segment distal de la GVS, entre la valve terminale et la valve préterminale de la GVS (**Figure 6**) [1]. Ces veines rejoignent la GVS soit de façon isolée ou bien en un tronc commun [13].

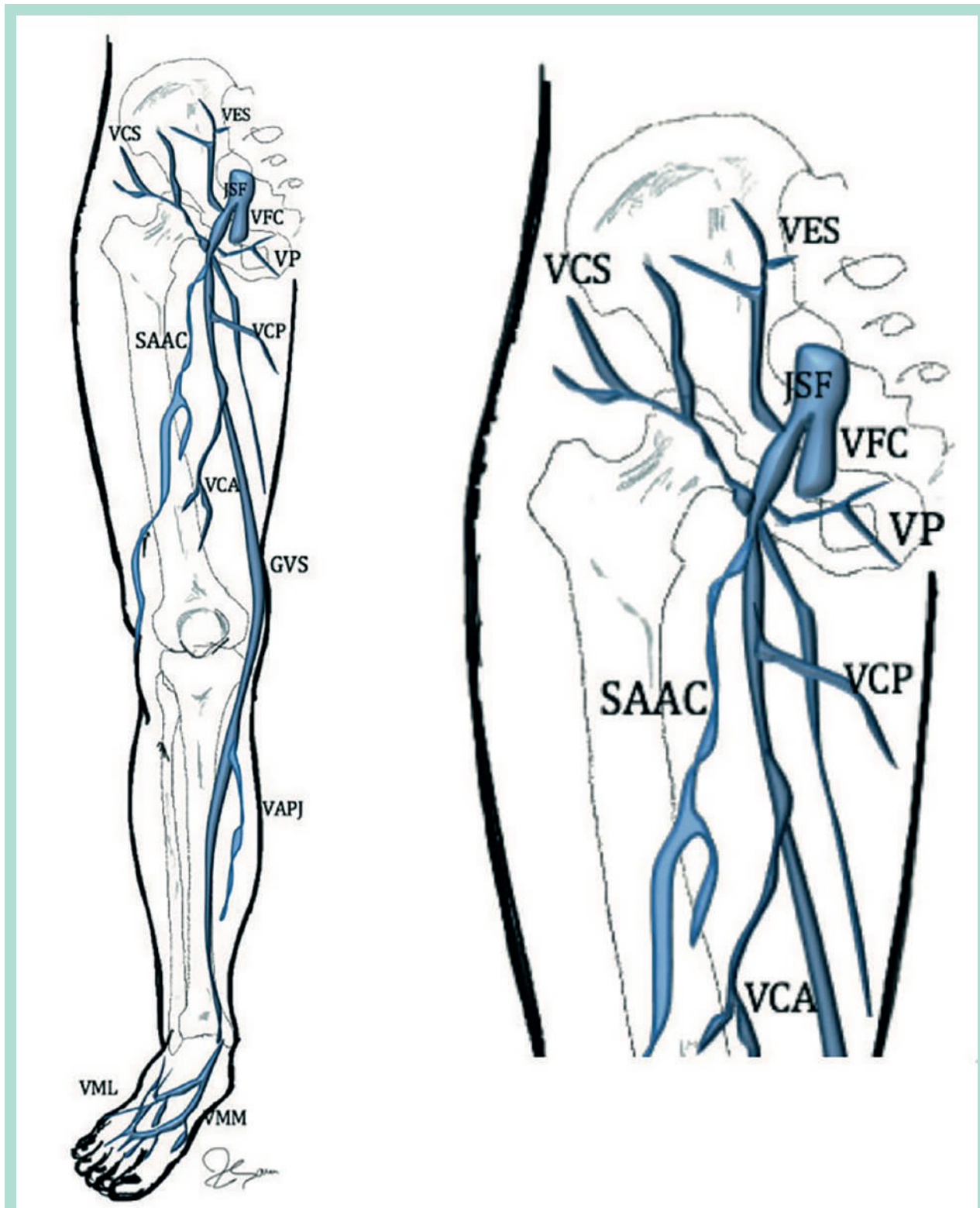
Bien que le concept de jonction ait été décrit il y a près d'un siècle [14], la JSF a été longtemps connue sous le nom de crosse, description française pour son apparence de crosse de berger [13].



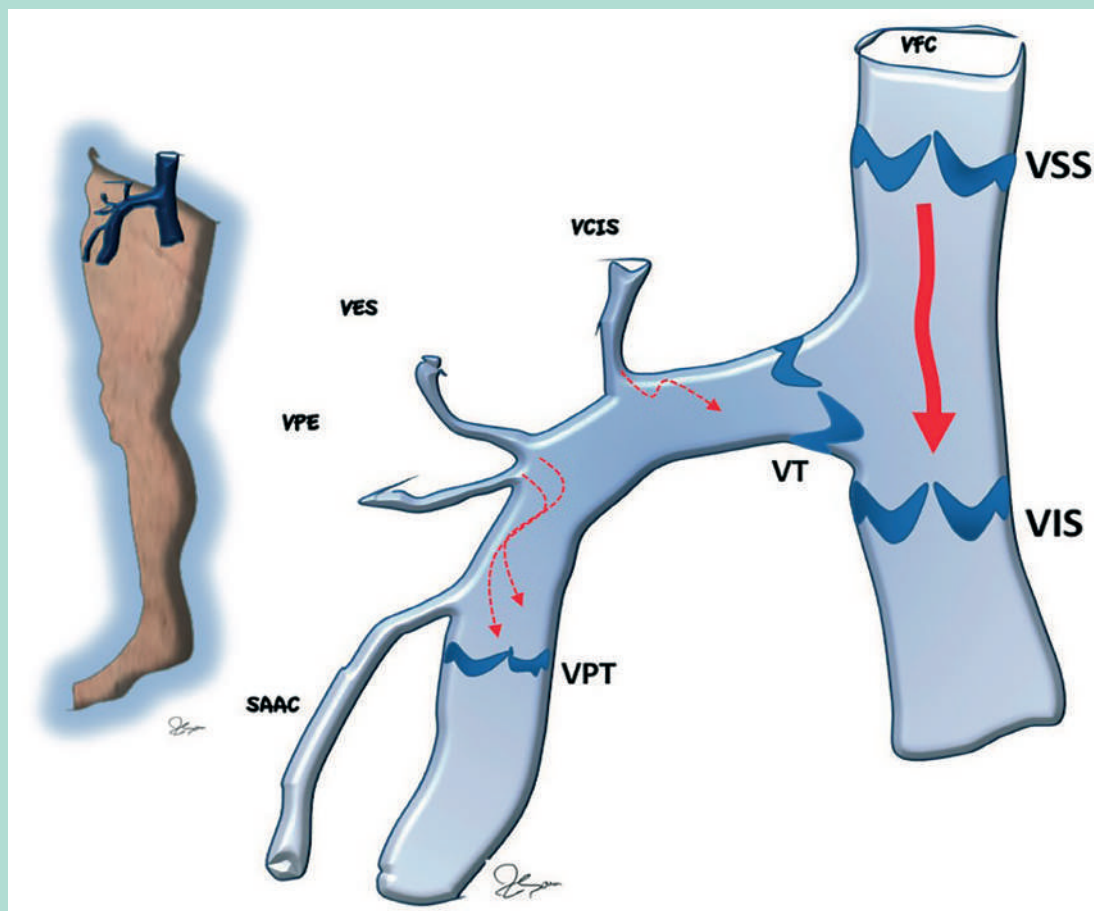
**FIGURE 4:** Visualisation du nerf saphène hyperéchogène, intra-compartmental et satellite de la GVS au 1/3 inférieur de jambe. Schéma S. Zerrouk.



**FIGURE 5:** Veine saphène (VS) délimitée par le compartiment fascial constitué du fascia saphène (FS) et le fascia musculaire (FM). Schéma S. Zerrouk.



**FIGURE 6 :** À gauche GVS et ses affluents. À droite agrandissement sur le confluent des veines inguinales superficielles (veines circonflexe superficiel VCS, Veine épigastrique superficiel (VES) et les veines accessoires rejoignant la jonction saphéno-fémorale (JSF). Veine fémorale commune (VFC), Veine circonflexe postérieure (VCP), Veine circonflexe antérieure (VCA), Saphène accessoire antérieure de cuisse (SAAC). Schéma S. Zerrouk.



**FIGURE 7:** Lors de la diastole musculaire. Valves pré-terminale et terminale fermées. Elles s'opposent au flux gravitaire des veines circonflexe superficielle VCS, Veine épigastrique superficielle (VES). Fragmentation de la colonne de pression de la veine fémorale par la valve supra-saphénique (VSS) et la valve infra-saphénique (VIS). Schéma S. Zerrouk.

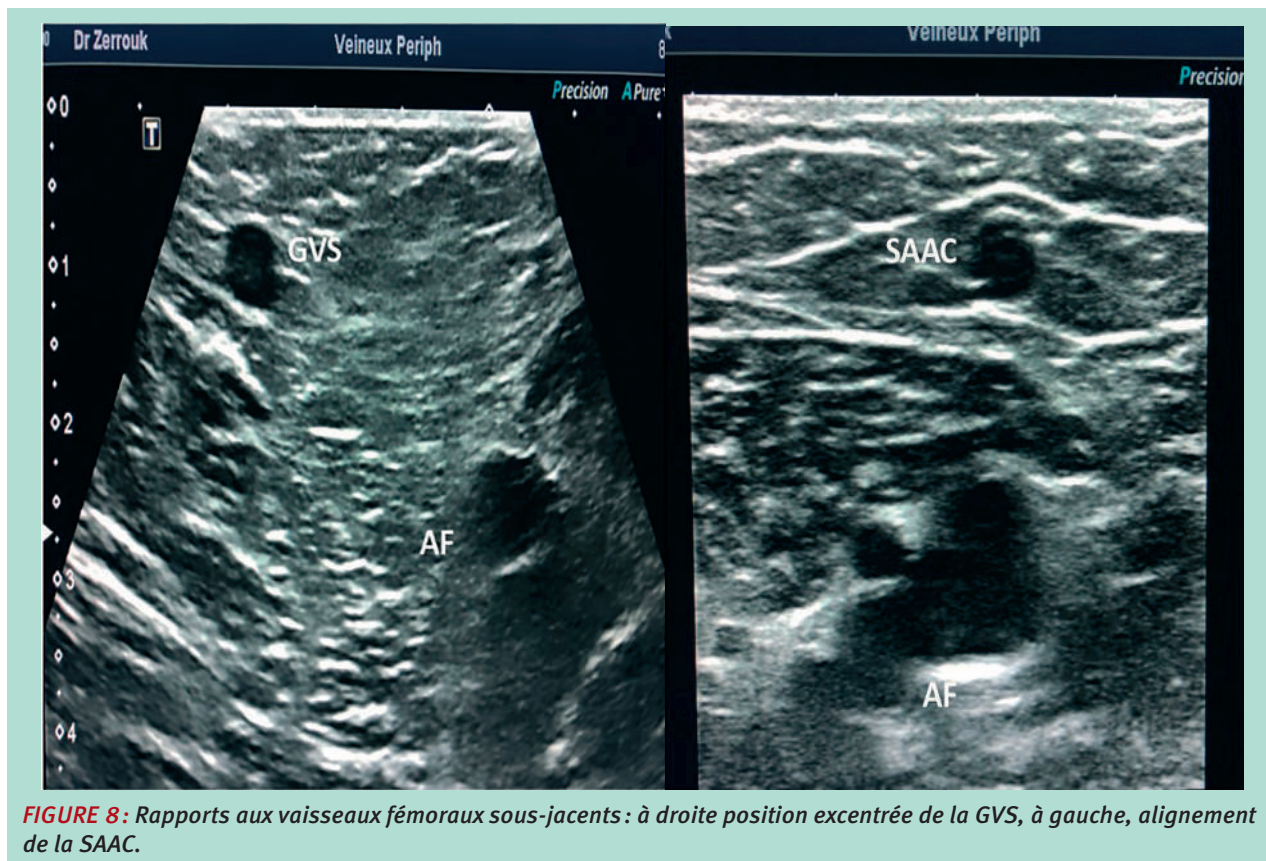
Elle est située dans la partie supérieure du trigone fémoral (anciennement triangle de Scarpa), et constitue un repère échographique facile à reconnaître en raison de sa fixité anatomique [15], généralement situé à 4 cm inféro-latérale au tubercule pubien. Elle est également douée de caractéristiques hémodynamiques propres du fait de sa situation anatomique au confluent de courant veineux circulant aux quatre sens cardinaux. Le premier gravitaire abdominale représenté par la veine circonflexe iliaque superficielle (VCIS) et la veine épigastrique superficielle (VES) Vena epigastrica superficialis, le second transversal est représenté par une veine génitale : la veine pudendale externe superficielle (*Vena pudenda externa superficialis*), (Figure 6) [11], puis un courant ascendant représenté par la veine accessoire de cuisse de la GVS *Vena saphena magna accessoria*. Ces veines représentent les affluents majeurs du confluent des veines sous inguinales.

- **La valve terminale** est comme son nom l'indique la dernière valve de la GVS avant l'abouchement dans la veine fémorale commune (VFC). Elle est présente dans 81% des cas et elle est à une distance de 1-2 mm de la veine VFC [16].

Elle s'oppose, lors de la diastole musculaire au puissant reflux fémoral. Elle peut être ostiale ou pré-ostiale [17] d'où la pertinence de la nouvelle dénomination de veine terminale au lieu de veine ostiale (Figure 7).

- **La valve pré-terminale** est la première valve rencontrée en amont du premier affluent de la GVS [2]. Elle est située selon certains auteurs à 30-50 mm en amont de l'abouchement saphéno-fémoral [18]. Elle vise à empêcher le flux des veines génitales et abdominales dans le tronc saphène, lorsque la valve terminale est fermée durant la diastole musculaire (Figure 7) [19, 20].

En considérant les forces hémodynamiques de la VFC, des auteurs [21, 22] ont proposé d'étendre le concept de JSF au-delà de ses limites anatomiques admises. Deux autres valves ont été ainsi suggérées comme faisant partie de la JSF : La valve supra-saphénique et la valve infra-saphénique (Figure 7). En permettant la fragmentation de la pression sanguine hydrostatique sur la veine fémorale elles joueraient ainsi un rôle dans le barrage aux reflux veineux fémoral au même titre que la valve terminale et pré-terminale (Figure 7).



**FIGURE 8 :** Rapports aux vaisseaux fémoraux sous-jacents : à droite position excentrée de la GVS, à gauche, alignement de la SAAC.

Étant soumis à d'importantes variations de pressions, ce dernier jouerait un rôle de premier plan dans le maintien de l'hémodynamique régissant le réseau veineux profond et superficiel entre l'étage abdominale et sous inguinale.

L'analyse fine du jeu valvulaire au sein de ce segment et de ces veines permet un diagnostic précis [11] en vue d'élaborer une stratégie thérapeutique adaptée, d'anticiper les échecs techniques et de prévenir les récurrences.

### Les affluents ascendants de la GVS

La GSV reçoit plusieurs affluents ascendants le long de son parcours. Ceux-ci se trouvent plus ou moins superficiels par rapport au fascia saphène.

- **La veine accessoire superficielle de la GVS (vena saphena magna accessoria superficialis).**

Elle désigne tout segment veineux ascendant, à la cuisse ou à la jambe, parallèle à la GVS.

- **La veine circonflexe antérieure de la cuisse (Vena circumflexa femoris anterior).**

Elle draine le flux sanguin du territoire latéral de la cuisse, monte obliquement à travers le côté antérieur de la cuisse et se termine soit directement dans la GVS, soit dans la SAAC [23].

- **Veine accessoire antérieure de la GVS (Vena saphena magna accessoria anterior).**

C'est toute veine accompagnant la GVS et située ventralement par rapport à son trajet sur la face antérieure de la jambe et/ou de la cuisse, mais ne cheminant pas dans le compartiment saphène [24]. À la différence de la GVS, elle est plus superficielle, pour l'essentiel en dehors du compartiment saphène. Elle se jette dans 41 % à 1 cm de la JSF [25] ce qui peut la faire confondre avec une autre veine.

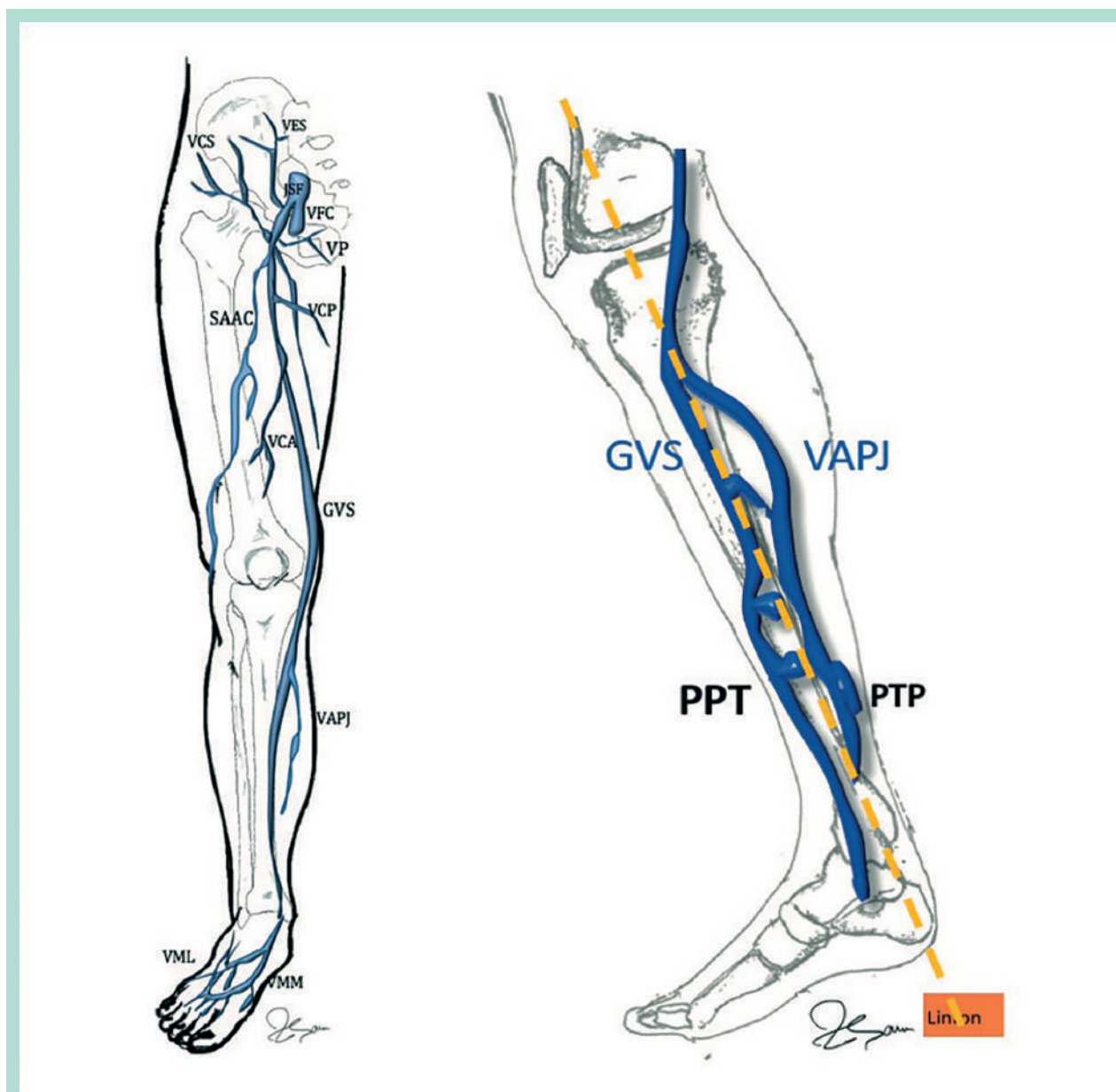
### Le cas particulier de la saphène accessoire antérieure de cuisse (SAAC)

Contrairement à la définition édictée par le consensus de 2002 [1], stipulant la position extra-compartimentale et superficielle d'une veine accessoire, la SAAC n'est pas une veine accessoire *stricto sensu* dans la mesure où, elle chemine, dans la partie supérieure de cuisse, profondément entre les deux fascias à l'instar de la GVS. Elle ne s'en distingue d'ailleurs, à ce niveau, que par son alignement caractéristique sur le trajet du pédicule artério-veineux fémorale sous-jacent (Figure 8).

- **La veine accessoire postérieure de la GVS (Vena saphena magna accessoria posterior)**

Elle accompagne la GVS dans un trajet dorso-médial postérieur de la jambe et/ou de la cuisse, en dehors du compartiment saphène.





**FIGURE 9 :** À gauche vue d'ensemble de la GVS, à droite perforantes de la GVS jambière et de la Veine arquée postérieure VAP, perforante tibiale postérieure (PTP), perforantes paratibiales (PPT). Schéma S. Zerrouk.

Elle est aisément accessible à un examen échographique en cas de reflux. Elle peut être le siège d'une phlébectomie ou d'une cathérisation pour un traitement endoveineux le cas échéant [26].

#### **Le cas particulier de la veine de Léonard ou veine arquée postérieure.**

C'est une veine collectrice de jambe, accessoire postérieure de la GVS, à trajet essentiellement longitudinal à l'instar de la GVS.

Elle fut décrite à plusieurs reprises depuis Léonard de Vinci (veine de Leonardo, veine arcuata cruris postérieure, veine de l'arc postérieur, veine arquée postérieure). Elle joue un rôle important dans le drainage par sa situation et par son calibre. Elle peut d'ailleurs être d'un diamètre égal à la GVS voire plus développée en cas de reflux.

Du point de vue topographique, Elle prend naissance à l'arrière de la malléole médiale et se jette dans la GVS au sous la fosse poplitée (**Figure 9**).

Elle traverse la partie distale de la jambe dans une gouttière verticale triangulaire à sommet supérieure. Cet espace est délimité en arrière par le tendon talocalcanéen puis par le muscle soléaire. Elle rencontre en avant le corps du tibia, les muscles tibial postérieur et le long fléchisseur commun des orteils. C'est précisément dans cette région qu'elle reçoit la majorité des perforantes distales de jambes notamment les plus connues d'entre elles et souvent impliquées dans la pathologie veineuse chronique : les perforantes tibiales postérieures (ex. Cockett) (**Figure 9**). Elles seraient présentes dans moins de 8-20 % des cas selon certains auteurs [27].

## Conclusion

Pour faire communiquer les praticiens et experts à une échelle nationale et internationale, il est indispensable de parler le même langage.

Seule une nomenclature internationale simple, consensuelle et admise à des fins de diagnostic et de traitement des maladies veineuses (MVC) peut faire avancer l'échange rapide et compréhensible des connaissances.

Les définitions principales de la GVS et des collatérales ont été révisé en 2005 [2] afin de dissiper les confusions concernant les dénominations créées par le consensus 2002.

Il n'en demeure pas moins qu'il reste quelques ambiguïtés sur les dénominations et les concepts anatomiques et fonctionnels.

## Références

1. Caggiati A., Bergan J.J., Gloviczki P., Jantet G., Wendell-Smith CP., Partsch H. International Interdisciplinary Consensus Committee on Venous Anatomical Terminology. Nomenclature of the veins of the lower limbs: an international interdisciplinary consensus statement. *J. Vasc. Surg.* 2002; 36: 416-22.
2. Caggiati A., Bergman J.J., Gloviczki P., *et al.* Nomenclature of the veins of the lower limbs: extensions, refinement and clinical application. *J. Vasc. Surg.* 2005; 41: 719-24.
3. Gillot C. Atlas anatomique des dispositifs veineux superficiels des membres inférieurs. Cabourg: Éditions phlébologiques françaises; 1998.
4. Gillot C. Le prolongement post-axial de la petite veine saphène. Étude anatomique. Considérations fonctionnelles. Intérêt pathologique. *Phlébologie* 2000; 53(3): 295-325.
5. Somjen G.M. Anatomy of the superficial venous system. *Dermatol. Surg.* 1995; 21: 35.
6. Bailly M. Cartographie CHIVA. In: Chirurgie vasculaire. *Encycl. Méd. Chir.* Paris: Elsevier; 1995. p. 1-4, 43-161-B.
7. Caggiati A., Ricci S. The great saphenous vein compartment. *Phlebology* 1997; 12: 106-11.
8. Lemasle P., Uhl J.F., Lefebvre-Vilardebo M., Baud J.M. Proposition d'une définition échographique de la grande saphène et des saphènes accessoires à l'étage crural. *Phlébologie* 1996; 49(3): 279-86.
9. Caggiati A., Ricci S. The great saphenous vein compartment. *Phlebology* 1997; 12: 106-11.
10. Ricci S., Caggiati A. Echoanatomical patterns of the long saphenous vein in patients with primary varices and in healthy subjects. *Phlebology* 1999; 14: 54-8.
11. Lemasle Ph. Anatomie et écho-anatomie. In: La maladie veineuse chronique. (eds) Elsevier Masson SAS 2015; 27-53.
12. Zerrouk S., Melki L., Gundesli M. Evaluation of the efficacy and safety of Controlled ultrasound-guided tumescent anesthesia (CUGTA) in radiofrequency ablation (RFA) of great saphenous vein. *Phlebologie* 2021; 74(3): 49-62.
13. Gillot C. La crosse de la veine saphène interne. Bases anatomiques et techniques de la crossectomie. *Phlébologie* 1994; 47(2): 117-33.
14. Glasser S.T. Variations of the tributaries of the saphena magna at the sapheno-femoral junction. *Anat. Rec.* 1942; 82: 93-102.
15. Haeger K. The surgical anatomy of the sapheno-femoral and the sapheno-popliteal junctions. *J. Cardiovasc. Surg.* 1952; 3: 420-7.
16. Meissner M.H. Lower extremity venous anatomy. *Semin. Intervent. Radiol.* 2005; 22: 147-56.
17. Lemasle P., Uhl J.F. Atlas d'écho-anatomie veineuse superficielle. Paris: Ipsen Ed., 2004.
18. Hach W., Gruss J.D., Hach-Wunderle V., Jünger M. *Venen Chirurgie* Stuttgart, New York: Schattlauer; 200.
19. Pieri A., Vannuzzi A., Duranti A., Vin F., Caillard Ph., Benelli L., Michelagnoli S., De Saint-Pierre G. Rôle central de la valvule pré-ostiale de la veine saphène interne dans la genèse des varices tronculaires des membres inférieurs. *Phlébologie* 1995; 48: 227-9.
20. Pieri A., Vannuzzi A., Duranti A., Michelagnoli S., Marcelli F., Santini M., *et al.* La Valvule pré-ostiale de la veine saphène externe. *Phlébologie* 1997; 50: 343-50.
21. Cappelli M., MolinoLova R., Ermini S., Zamboni P. Hemodynamics of the sapheno-femoral junction. Patterns of reflux and their clinical implications. *Int. Angiol.* 2004; 23: 25-8.
22. Caggiati A. Anatomy of the sapheno-femoral junction. 21st World Congress of the International Union of Angiology, Rome, May 22-26, 2004.
23. Kachlik D., Pechacek V., Baca V., Musil V. The superficial venous system of the lower extremity: new nomenclature. *Phlebology* 2010; 25: 113-23.
24. Edwards E., Robuck J.D. Jr. Applied anatomy of the femoral vein and its tributaries. *Surg. Gynecol. Obstet.* 1934; 59: 916-28.
25. Cavezzi A., Labropoulos N., Partsch H., *et al.* Duplex ultrasound investigation of the veins in chronic venous disease of the lower limbs – UIP consensus document. Part II. Anatomy. *Eur. J. Vasc. Endovasc. Surg.* 2005; 31: 288-99.
26. Zerrouk S., Casoni P., Cervi E., Amirat R., Bousquet G., Leboeuf C., Janin A., Pamoukdjian F. Ultrasound assessment is linked to histological vein wall thickness in chronic venous disease. *Phlebology* 2023; 28: 2683555231160896. <https://doi.org/10.1177/02683555231160896>.
27. Mozes G., Gloviczki P. New discoveries in anatomy and new terminology of leg veins: clinical implications. *Vasc. Endovasc. Surg.* 2004; 38: 367-74.