



Compression excentrique post-phlébectomie. Mesure des pressions d'interface au repos et à la marche. Résultats d'une étude prospective observationnelle.

Post-phlebectomy eccentric compression. Measurement of interface pressures at rest and during walking. Results of a prospective observational study.

Jozsa B., Benigni J.-P., Raynal P.

Résumé

Introduction: L'obtention d'une compression efficace sur le système veineux superficiel notamment au niveau crural qui est un problème encore actuellement discuté, conduit au développement de différentes compressions excentriques, pouvant s'appliquer seules ou en association avec des bas ou des bandages de compression.

Dans notre série, nous avons testé un dispositif «standardisé» de compression excentrique sur les veines variqueuses sus-fasciales crurales et jambières, associées à une compression par bas de compression de 23-32 mm Hg à la cheville.

Objectifs de l'étude: *Objectif principal:* Mesure des pressions d'interface au repos, debout et après une marche sous une compression excentrique.

Objectif secondaire: Évaluation du bénéfice de la compression excentrique sur les critères subjectifs (douleur, tolérance de la compression, prise d'antidouleurs, reprise des activités quotidiennes) et objectifs (hématome, pigmentation, œdème, inflammation) postopératoires.

Matériels et méthode: Étude prospective observationnelle monocentrique. Prise de pression d'interface en postopératoire immédiat en position couchée, au réveil en position debout, et après 5 minutes de marche.

À J7 et à J30, un questionnaire-interrogatoire a été complété et un examen physique a été réalisé lors des consultations post-opératoires. Nombre de patients évalués: 10. ❖❖❖

Abstract

Introduction: Obtaining effective compression on the superficial venous system, particularly at the crural level, which is still a problem, has led to the development of various eccentric compressions, which can be applied alone or in association with compression stockings or bandages.

In our series, we tested a «standardized» eccentric compression device on suprafascial varicose veins in the femoral and leg area, combined with compression stockings of 23-32 mm Hg at the ankle.

Objectives of the study: Primary objective: Measurement of interface pressures at rest, standing and after walking under eccentric compression.

Secondary objective: Evaluation of the benefit of eccentric compression on subjective (pain, tolerance of compression, use of painkillers, return to daily activities) and objective (haematoma, pigmentation, oedema, inflammation) postoperative criteria.

Materials and method: Single-centre prospective observational study. Interface pressure was measured immediately postoperatively in the supine position, upon awakening in the standing position, and after 5 minutes of walking.

At D7 and D30, a questionnaire-interrogatory was completed and a physical examination was performed during the postoperative consultations. Number of patients evaluated: 10. ❖❖❖

... Patient(e)s présentant des varices sus-fasciales traités par micro-phlébectomies, recruté(e)s lors de la consultation de chirurgie vasculaire.

Exploration par écho-Doppler et cartographie systématique de tous les patient(e)s. Existence d'un reflux > 1 seconde au niveau des veines variqueuses traitées. Toutes lésions correspondaient à un stade clinique C2 selon la classification CEAP.

Résultats : Les pressions moyennes au niveau crural sous la compression excentrique et le bas de 23 à 32 mmHg étaient :

- En position couchée de $27,7 \pm 1$ mmHg
- En position debout de $31,3 \pm 1,1$ mmHg,

Tandis qu'au niveau jambier, les pressions moyennes étaient de :

- $44,5 \pm 1,2$ mmHg, en position couchée
- et de $49,6 \pm 1,1$ mmHg, en position debout.

L'effet du dispositif est essentiellement antalgique.

Cet effet peut s'expliquer par la position superficielle de ces tributaires, nécessitant une compression moins importante que pour des veines se trouvant dans les compartiments saphéniens (8). La technique opératoire (ligature systématique des veines, tumescence adrénalinée) limite les phénomènes hémorragiques et inflammatoires.

Conclusion : En position couchée, la pression obtenue sous la compression (un bas de 23-32 mmHg et compression excentrique) au niveau de la cuisse était de 27,7 mmHg en moyenne (face interne, tiers distal) et au niveau de la jambe de 44,5 mmHg en moyenne (face antéro-interne, tiers moyen).

En position debout, une augmentation des pressions a été détectée à 31,3 mmHg en moyenne au niveau crural et à 49,6 mmHg en moyenne au niveau jambier, respectivement.

La compression excentrique utilisée dans notre étude associée à une compression par bas de compression, est une technique sûre, simple, peu coûteuse, bien tolérée et efficace pour contrôler principalement la douleur post-opératoire immédiate et à court terme, après le traitement par phlébectomie des veines variqueuses. C'est une technique facilement reproductible utilisant du matériel standard présent au bloc opératoire.

Mots-clés : *compression excentrique, bas de compression, phlébectomie, varices, douleur post-opératoire.*

... Patients with supra-fascial varicose veins treated by micro-phlebectomies, recruited during the vascular surgery consultation.

Doppler scan and systematic mapping of all patients. Existence of reflux > 1 second in the treated varicose veins. All lesions corresponded to a clinical stage C2 according to the CEAP classification.

Results : The mean pressures at the crural level under eccentric compression and down from 23 to 32 mmHg were:

- Prone: 27.7 ± 1 mmHg
- Standing 31.3 ± 1.1 mmHg.

While at the leg level, the average pressures were:

- 44.5 ± 1.2 mmHg, supine
- and 49.6 ± 1.1 mmHg in the standing position.

The effect of the device is essentially analgesic.

This effect can be explained by the superficial position of these tributaries, requiring less compression than for veins in the saphenous compartments (8) The surgical technique (systematic ligation of the veins, adrenaized tumescence) limits haemorrhagic and inflammatory phenomena.

Conclusions : In the supine position, the pressure obtained under compression (a stocking of 23-32 mmHg and eccentric compression) at the level of the thigh was 27.7 mmHg on average (medial aspect, distal third) and at the level of the leg 44.5 mmHg on average (anteromedial aspect, middle third).

In the standing position, increased pressures were detected at a mean of 31.3 mm Hg at the crural level and 49.6 mm Hg at the leg level, respectively.

The eccentric compression used in our study in combination with compression stockings is a safe, simple, inexpensive, well-tolerated and effective technique to control mainly immediate and short-term post-operative pain after phlebectomy treatment of varicose veins. It is an easily reproducible technique using standard operating room equipment.

Keywords : eccentric compression, compression stockings, phlebectomy, varicose veins, postoperative pain.

Introduction

La maladie veineuse chronique et évolutive est le plus souvent caractérisée par la présence de varices au niveau des membres inférieurs. L'insuffisance tronculaire de la grande veine saphène est la cause la plus fréquente, associée à des symptômes tels que douleurs, sensation de jambes lourdes, prurit et sensation de brûlures au niveau des zones atteintes, avec dans les formes évoluées des troubles trophiques et des ulcères veineux de jambe [1].

Grâce à l'amélioration des soins au cours des dernières années, la réalisation systématique d'un bilan par échographie Doppler et les avancées techniques, on assiste à un recul des « habitudes » péri-procédurales scientifiquement non suffisamment prouvées et/ou controversées [2, 4, 10, 20, 22, 23].

Une compression est appliquée systématiquement après une intervention chirurgicale sur les varices.

Une recommandation de grade 2C (niveau de recommandation faible) a été établie concernant l'utilisation de la compression après traitement des varices. Les recommandations actuelles ont été publiées en 2019 par l'*American Venous Forum*, par la *Society for Vascular Surgery*, l'*American College of Phlebology*, la *Society for Vascular Medicine* et l'*International Union of Phlebology* [2, 3].

La compression post-opératoire après le traitement des veines variqueuses a été évaluée dans de nombreuses études et aucune conclusion définitive n'a été tirée en termes d'efficacité, de durée ou de pression nécessaire [1, 3, 4, 6, 10, 19, 21, 22, 23].

L'efficacité du traitement chirurgical classique ou endoveineux semble être peu ou pas influencée par le régime de compression. Les effets secondaires post-opératoires tels que la douleur, l'œdème et l'induration cutanée, peuvent être objectivement influencés par l'utilisation d'un bas ou d'un bandage compressif [4, 5, 6, 7, 17].

Les preuves du rôle de la compression au niveau des résultats de l'ablation veineuse sont médiocres et il existe une incertitude quant à la durée optimale de la compression par bas de compression sans élément excentrique [10, 20, 23].

L'obtention d'une compression efficace sur le système veineux superficiel notamment au niveau crural est un problème débattu qui conduit au développement de différents compressions excentriques, seules ou associées aux bas/bandages de compression [5, 8, 15].

Dans le but d'éviter les hématomes, une compression semble recommandée pour éviter les récurrences à cause du risque de néovascularisation [9].

Dans notre étude, nous avons testé un dispositif standardisé (« *self made compounding device* ») sur les veines variqueuses sus-fasciales crurales et jambières associées à la compression par un bas de compression de 23-32 mmHg à la cheville.

Objectifs de l'étude

Objectif principal

Mesurer les pressions d'interface au repos et à la marche sous une compression excentrique + bas de 23-32 mmHg.

Objectif secondaire

Évaluer le bénéfice d'une compression excentrique standardisée (utilisée dans l'équipe chirurgicale) sur les critères subjectifs (douleur, tolérance à la compression, prise d'antidouleur, reprise des activités quotidiennes) et objectifs (hématome, pigmentation, œdème).

Matériel et méthodes

Étude prospective observationnelle monocentrique

10 patients ont été inclus présentant des varices sus-fasciales crurales et/ou jambières traitées par micro-phlébectomies, patients recrutés lors de la consultation de chirurgie vasculaire. Tous les patients ont bénéficié d'un bilan par échographie Doppler veineux préalable avec un reflux significatif > 1 s au niveau des veines variqueuses traitées.

Toutes les varices étaient primaires, sus-fasciales et en stade clinique C2 selon la classification CEAP.

Les patients ont été informés de la procédure chirurgicale et de notre étude, et ont signé un consentement éclairé pour le protocole de l'étude de compression.

Traitement chirurgical

Toutes les varices préalablement diagnostiquées et explorées ont été traitées par phlébectomies *via* des incisions cutanées de 2-3 mm.

L'incision est effectuée par une lame de bistouri n° 11, puis extraction de la boucle variqueuse en utilisant un crochet de Muller n° 1.5 et en appliquant une infiltration tumescente adrénalinée (solution tumescente utilisée : 1000 mL de Bicarbonate de Na à 1.4 %, avec 15 mL de Xylocaïne adrénalinée à 1 % et 15 mg de Naropin).

Les incisions ont été fermées par des stéristrips, puis mise en place d'un pansement stérile plastifié (Opsite) (Figure 1).

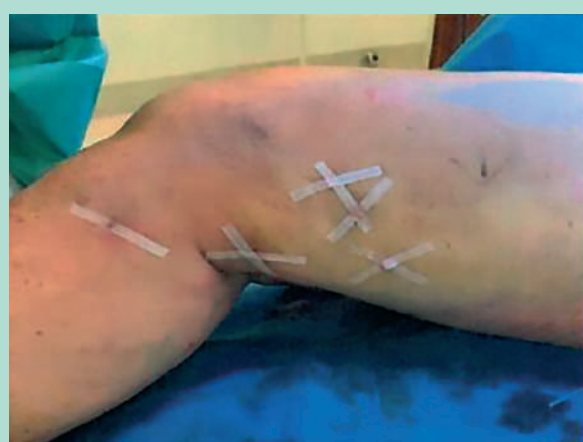

FIGURE 1: Incisions de micro-phlébectomies fermées par des stéristrips.

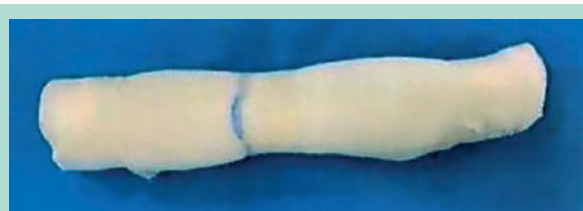

FIGURE 2: Le dispositif de compression.

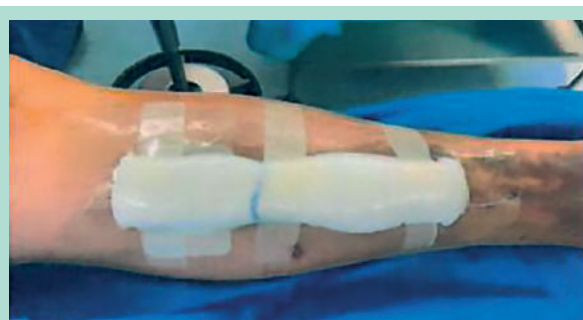

FIGURE 3: Dispositif fixé sur le pansement.

Description du dispositif de compression excentrique

Le dispositif de compression employé se compose de 6 compresses stériles chirurgicales tissées en coton de 10x20 cm dépliées en longueur, enroulées fermement, fixées par un sparadrap « micropore » large de 2 cm, à 3 niveaux (**Figure 2**).

Le dispositif obtenu est appliqué aussi précisément que possible le long du trajet de la veine traitée, sur le pansement stérile post-opératoire plastifié couvrant les cicatrices (**Figure 3**).

Le dispositif est fixé par le sparadrap, avant d'appliquer le bas de compression 23-32 mmHg à la cheville (Jobst Relief autofixant à la cuisse) (**Figure 4** et **Figure 5**).

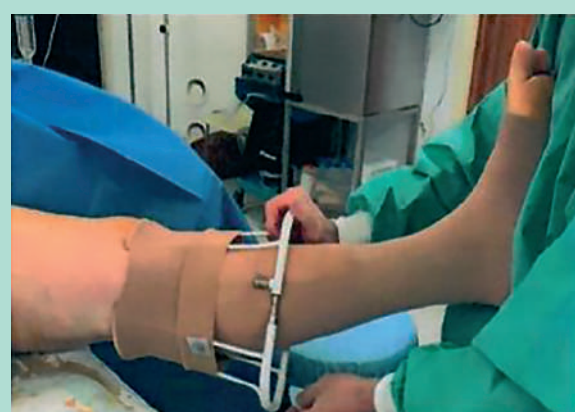

FIGURE 4: Enfile-bas.

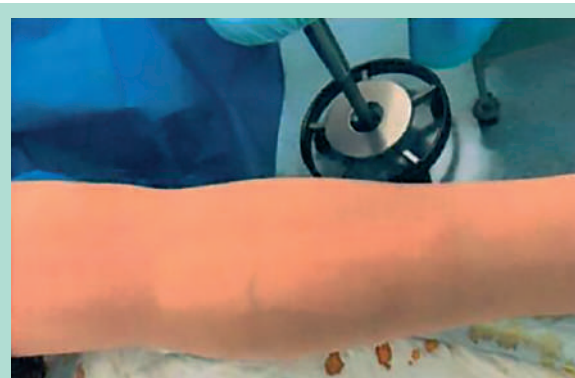


FIGURE 5: La compression complète.

La compression veineuse locale « excentrée » associée à une pression externe concentrique exercée par le bas dépend du dispositif utilisé et de la zone traitée (cuisse ou jambe). Selon la loi de Laplace : la pression exercée est inversement proportionnelle au rayon du membre ($P=T/r$) [12].

Le dispositif de compression a été porté 24h/24 pendant les 7 premiers jours post-opératoires.

Au 7^e jour post-opératoire (J7) les dispositifs de compression ont été retirés, ainsi que les stéristrips, et les patients ont été examinés à la recherche des critères objectifs post-opératoires (hématomes, ecchymoses, indurations, etc.).

Prise des pressions d'interface

Un KIKUHIME (Kikuhime RTT Medi Trade, Soledet 15, DK 4180 Soro, sonde de mesures : de forme ovale, 30 × 38 mm d'épaisseur de 3 mm, calibrée à 0 mmHg) a été utilisé pour la prise de pression d'interface positionné entre le pansement chirurgical plastifié et le dispositif de compression excentrique, avant l'application du bas de compression, superposé au pansement (**Figure 6**).

			Moyenne	Écart-type	Médiane
Position couchée	Cuisse	Bas	13,9	0,94	14
		Bas + exc.	27,7	0,99	28
	Jambe	Bas	21,6	1,2	21,5
		Bas + exc.	44,5	1,2	45
Position debout	Cuisse	Bas	16,3	0,99	16
		Bas + exc.	31,3	1,1	31
	Jambe	Bas	26,8	1,16	27
		Bas + exc.	49,6	1,1	50

TABLEAU 1: Pressions d'interface obtenues en post-opératoire (mmHg).

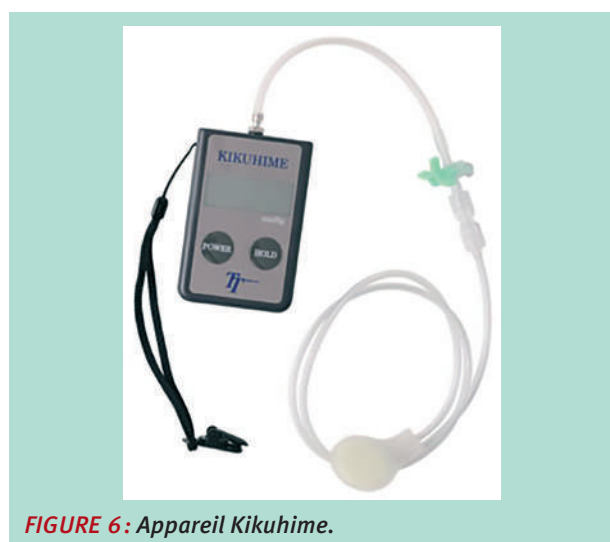

FIGURE 6: Appareil Kikuhime.

La pression a été notée en position couchée, puis debout et après 5 minutes de marche, les mesures ont été prises 3 fois et leur moyenne a été calculée.

Un questionnaire a été complété également par les patients le 7^e et le 30^e jour post-opératoires concernant les critères subjectifs (la douleur post-opératoire, la tolérance du dispositif de compression excentrique, la nécessité de prise d'antalgiques, la rapidité de reprise des activités quotidiennes) et les critères objectifs ont été observés (hématome, inflammation, ecchymose, induration, cicatrisation, œdème, pigmentation, matting) [10, 11].

Résultats

Un total de 10 patients a été inclus (8 femmes et 2 hommes, âge moyen 56 ans) dans notre étude, et présentaient des varices primaires, en stade C2 selon la classification CEAP.

En position couchée, la pression obtenue sous la compression (1 bas de 23-32 mmHg à la cheville + compression excentrique) au niveau de la cuisse était 27,7 mmHg en moyenne (face interne, tiers distal) et au niveau de la jambe 44,5 mmHg en moyenne (face antéro-interne, tiers moyen).

	J7	J30
Douleur locale (EVA 1-10)	2-3	0-1
Tolérance à la compression	100	NA
Prise d'antidouleurs	30	0 %
Reprise des activités quotidiennes (en jours PO)	3-7 jours	100

TABLEAU 2: Critères subjectifs.

	J7	J30
Hématome	20 %	0 %
Inflammation	10 %	0 %
Ecchymose	70 %	0 %
Induration	40 %	0 %
Cicatrisation	100 %	100
Œdème	30 %	0 %
Pigmentation	0 %	10 %
Mattin	0 %	0 %

TABLEAU 3: Critères objectifs.

En position debout, une augmentation des pressions a été détectée à 31,3 mmHg en moyenne au niveau crural et 49,6 mmHg en moyenne au niveau jambier respectivement. La moyenne, l'écart-type et la médiane des pressions observées ont été calculés (Tableau 1).

Les pressions obtenues en ajoutant une compression excentrique au bas de compression seul ont doublé (de 13,9 à 27,7 mmHg au niveau crural et de 21,6 à 44,5 mmHg au niveau jambier) en position couchée et en position debout également. Le questionnaire rempli par les patients au cours de la visite post-opératoire le 7^e et le 30^e jour donne un résultat sur les critères subjectifs (Tableau 2).

Parmi nos patients, une nette diminution de la douleur post-opératoire a pu être observée, ce résultat rejoint les études précédentes réalisées (3-6).

Les critères subjectifs ont été recueillis lors du questionnaire post-opératoire rempli par chacun des patients (Tableau 2).

Les critères objectifs ont été évalués selon l'examen physique en consultation post-opératoire aux 7^e et 30^e jours post-opératoires (Tableau 3).

Des complications post-opératoires ont été notées à J7 (hématome/ecchymose/induration locale).

Elles ont complètement disparu le 30^e jour après la procédure. La cicatrisation était de 100 % et nous n'avons observé qu'une seule zone d'hyperpigmentation.

Discussion

Bien que les stratégies de traitement des veines variqueuses aient évolué au cours des dernières décennies, les soins post-opératoires ne sont toujours pas standardisés en raison de manque d'études réalisées robustes [1].

Des études antérieures montrent que les bas exerçant une pression de compression plus forte diminuent la douleur, surtout durant la période initiale post-opératoire, soulagent la sensation de lourdeur et de brûlures. Une différence statistiquement significative a été trouvée au niveau de la cicatrisation de la peau, par rapport à une pression de compression plus faible. Lors de l'évaluation clinique, une réduction significative de l'œdème a pu être observée avec les bas de compression 23-32 mmHg à la cheville [6, 18].

Bootun et al. trouvaient qu'une pression appliquée à la cuisse supérieure à 10-15 mmHg en position couchée et 40-50 mmHg en position debout serait nécessaire pour occlure une veine traitée [20].

Néanmoins, malgré de nombreux effets bénéfiques rapportés sur les symptômes et sur les signes postopératoires, la compression après le traitement des veines variqueuses est encore débattue et n'est généralement pas appliquée.

Dans certains articles, aucun avantage de la compression par rapport à l'absence de compression n'a été démontré.

Même lorsque la compression est appliquée, il n'y a pas de consensus sur le type de compression et de la durée de traitement [1, 3, 6, 10, 18, 19, 21, 22, 23].

Les patients présentaient également des problèmes d'allergies cutanées, des problèmes de prise de mesures des bas et des problèmes d'enfilage [11].

La pression des bas de compression commercialisés est très faible au niveau de la cuisse. La loi de Laplace explique également la chute des pressions sur les surfaces planes, comme les compartiments saphéniens (face postérieure de mollet et face interne de la cuisse), les zones habituelles des veines variqueuses [8, 14, 15].

L'utilité d'une compression excentrique a été démontrée à plusieurs reprises : réduction significative de la douleur post-procédure [5], une diminution du nombre d'évènements indésirables [13].

Les effets indésirables après les phlébectomies peuvent être prévenus par une compression excentrique efficace (maîtrise la réaction inflammatoire, immobilisation de la zone traitée, diminution du ballonnement, réduction de la douleur, des hématomes et amélioration de la cicatrisation [8].

L'utilisation d'un dispositif exerçant une compression locale à la cuisse ou à la jambe permet d'augmenter les pressions d'interface [2, 5, 8, 15].

Selon les résultats de Benigni *et al.* [15] il a été démontré qu'avec un bas de compression, même avec une pression très élevée à la cheville, la pression atteinte à la cuisse est insuffisante pour avoir un effet compressif efficace – étude réalisée au niveau de la grande veine saphène, au niveau de son trajet sous-fascial. Pour obtenir une compression efficace une compression excentrique doit être interposée entre la peau (pansement) et le bas de compression.

Vu que les veines variqueuses traitées sont principalement plus superficielles et sus-fasciales, une pression moins élevée devrait suffire.

Cette étude doit être poursuivie :

- En incluant plus de patients,
- En cherchant la pression optimale en post-opératoire après les phlébectomies,
- Et surtout en incluant après randomisation un groupe témoin traité par bas seul.

Les pressions d'interface atteintes sous le bas de compression médicale 23-32 mm Hg en position couchée sont 44,5 mmHg au niveau jambier (sans composante excentrique seulement 21,6 mmHg) et de 27,7 mmHg (sans composante excentrique seulement 13,9 mmHg) au niveau crural.

Comme la dégressivité des bas de compression est de 40-60 %, (pourcentage théorique *in vitro* et *in vivo* [15, 16] l'ajout de la compression excentrique réduit artificiellement du rayon local du membre pour obtenir les pressions plus élevées.

Pour effectuer les mêmes pressions avec le bas de compression seul nécessiterait la superposition des 2 bas de 23-32 mmHg.

Selon les études précédemment réalisées, les bas avec une compression plus élevée ou superposée sont moins bien tolérés par les patients de période post-opératoire de traitement des veines variqueuses, présentant également les difficultés importantes à l'application [2, 10, 11, 18].

L'idée de notre étude était de trouver la pression minimale efficace dans la prise en charge de la douleur post-phlébectomies des réservoirs variqueux sus-fasciales.

La prise en charge de la douleur est aussi très importante vu son impact sur la qualité de vie (QoL) des patients [11, 18].

Nous avons testé un dispositif facilement applicable avec augmentation des pressions d'interface considérable de 100 %, et ces pressions étaient mieux tolérées que des bas de compression avec pressions plus élevées et/ou en superposition.

Cette étude devrait être réalisée avec 3 bras :

- un bras avec bas de 23-32 mmHg + compression excentrique,
- un bras avec le bas seul,
- et un troisième bras de patients avec 2 bas superposés de 23-32 mmHg (représentant les mêmes pressions d'interface qu'avec la compression excentrique).

Les pressions obtenues sont insuffisantes pour une compression efficace au niveau sous-fascial, mais semblent suffisantes pour un effet antalgique post-opératoire. La pression minimale efficace reste à déterminer.

Le dispositif de compression excentrée a été bien toléré par les patients inclus dans cette étude. Aucun cas de douleur, désagrément, gêne ou allergie n'a été détecté.

Conclusion

La compression excentrée réduit le diamètre des veines variqueuses superficielles [8]. Vu que les tributaires variqueux traités sont principalement sus-fasciales, une pression moins élevée doit suffire par rapport au compartiment saphénien.

Cette étude devrait être poursuivie en incluant plus de patients en cherchant la pression optimale pour la période post-opératoire après les phlébectomies.

La compression excentrique utilisée dans notre étude, associée à une compression par bas, est sûre, consensuelle dans notre équipe, bien tolérée et efficace pour contrôler les symptômes de la période post-opératoire immédiate et à court terme après la phlébectomie des veines variqueuses.

Elle a l'avantage d'être une technique simple, facilement reproductible qui utilise du matériel standard présent dans notre service.

Références

1. Bakker N.A., Schieven L.W., Bruins R.M., van den Berg M., Hissink R.J. Compression stockings after endovenous laser ablation of the great saphenous vein: a prospective randomized controlled trial. *Eur. J. Vasc. Endovasc. Surg.* 2013; 46: 588-92.
2. Lurie F., Lal K.B., Antignani P.L., Blebea J., Bush R., Caprini J., *et al.* Compression therapy after invasive treatment of superficial veins of the lower extremities: Clinical practice guidelines of the American Venous Forum, Society for Vascular Surgery, American College of Phlebology, Society for Vascular Medicine, and International Union of Phlebology 2019.
3. Bootun R., Belramman A., Bolton-Saghaoui L., Lane R.A.T., Riga C., Davies H.A. Randomized Controlled Trial of Compression After Endovenous Thermal Ablation of Varicose Veins (COMETA Trial). *Ann. Surg.* 2021; 273(2): 232-9.
4. Al Shakarchi J., Wall M., Newman J., Pathak R., Rehman A., Garnham A., Hobbs S. The role of compression after endovenous ablation of varicose veins. *J. Vasc. Surg. Venous Lymphat. Disord.* 2018; 6(4): 546-50.
5. Lugli M., Cogo A., Guerzoni S., Petti A., Maletti O. Effects of eccentric compression by a crossed-tape technique after endovenous laser ablation of the great saphenous vein: a randomized study. *Phlebology* 2009; 24: 151-6.
6. Cavezzi A., Mosti G., Colucci R., Quinzi V., Bastiani L., Urso U Simone. Compression with 23 mmHg or 35 mmHg stockings after saphenous catheter foam sclerotherapy and phlebectomy of varicose vein: A randomized controlled study. *Phlebology* 2019; 34(2): 98-106.
7. Travers J.P., Rhodes J.E., Hardy J.G., Makin G.S. Postoperative limb compression in reduction of haemorrhage after varicose vein surgery. *Ann. R. Coll. Surg. Engl.* 1993; 75(2): 119-22.
8. Crebassa V., Galleze B., Gardon Mollard Ch., Aroun M., Allaert F.A. Réduire de 70 % le volume des varices pendant et après traitements. Tumescence externe par compression excentrée standardisée. *Phlébologie* 2017; 70(3): 20-8.
9. Creton D. Néovascularisation. *Phlébologie* 2008; 37: 134-41.
10. El-Sheikha J., Nandhra S., Carradice D., Acey C., Smith G.E., Campbell B., Chetter I.C. Compression regimes after endovenous ablation for superficial venous insufficiency – A survey of members of the Vascular Society of Great Britain and Ireland. *Phlebology* 2017; 32(4): 256-71.
11. Tang T., Boyle J.R., Gaunt M.E., Varty K. Postoperative care after varicose vein surgery: patient-based questionnaire. *Phlebology* 2005; 20: 190-1.
12. Ragg J.C. Eccentric compression of large varicose veins after foam sclerotherapy using a novel 1 silicone gel pad. *Phlebologie* 2014; 43(05): 250-6.
13. Mosti G. Post-treatment compression : duration et techniques. *Phlebology* 2013; 28 (suppl. 1):21-4.
14. Crebassa V. Œdème veineux chronique et compression médicale. *Phlébologie* 2014; 67,3: 34-42.
15. Benigni J.P., Uhl J.F., Cornu-Thénard A. La thérapeutique compressive à la cuisse. Pressions d'interface sous Mediven Post Op kit. Mesures du tronc de la grande veine saphène au scanner hélicoïdal avec reconstruction tridimensionnelle. *Phlébologie* 2009; 62,1:77-80.
16. Uhl J.F., Drapier S., Gaeid I., Lun B. Pression théorique et pression mesurée in situ des bas médicaux de compression : apport de l'imagerie médicale et des techniques de simulations numériques. *Phlébologie* 2005; 58,2:131-8.
17. Partsch H. Evidence based compression-therapy. An initiative of the International Union of Phlebology. *VASA* 2004; 34: suppl. 63.
18. Reich-Schupke S., Feldhaus F., Altmeyer P., Mumme A., Stücker M. Efficacy and comfort of medical compression stockings with low and moderate pressure six weeks after vein surgery. *Phlebology* 2014; 29 (6): 358-66.

Compression excentrique post-phlébectomie.
Mesure des pressions d'interface au repos et à la marche.
Résultats d'une étude prospective observationnelle.

Article original
Original paper

53

19. Ye K., Wang R., Qin J., Yang X., Yin M., Liu X., Jiang M., Lu X. Post-operative Benefit of Compression Therapy after Endovenous Laser Ablation for Uncomplicated Varicose Veins: A Randomised Clinical Trial. *Eur. J. Vasc. Endovasc. Surg.* 2016; 1-7.
20. Bootun R., Onida S., Lane T., Davies A.H. To compress or not to compress: The eternal question of the place of compression after endovenous procedures. *Phlebology* 2016; 31 (8): 529-31.
21. Chou J.H., Chen S.Y., Chen Y.T., Hsieh C.H., Huang T.W., Tam K.W. Optimal duration of compression stocking therapy following endovenous thermal ablation for great saphenous vein insufficiency: A meta-analysis. *Int. J. Surg.* 2019; 65: 113-9.
22. Krasznai A.G., Sigterman T.A., Troquay S.A.M., Houtermans-Auckel J.P., Snoeils M.G., Rensma H.G., Sikkink C.J.J.M., Bouwman L.H. A randomised controlled trial comparing compression therapy after radiofrequency ablation for primary great saphenous vein incompetence. *Phlebology* 2016; 31 (2): 118-24.
23. Ayo D., Blumberg S.N., Rockman C.R., Sadek M., Cayne N., Adelman M., *et al.* Compression versus No Compression after Endovenous Ablation of the Great Saphenous Vein: A Randomized Controlled Trial. *Ann. Vasc. Surg.* 2017; 38: 72-7.

81^{es} 14 & 15
déc. 2023
Journées de la SFP Paris

CIUP | Cité Internationale Universitaire de Paris

SAVE THE DATE
2023!