



Thrombectomie de la veine cave inférieure par voie endovasculaire.

Endovascular inferior vena cava thrombectomy.

El Hadhri S.E.H., Hartung O.

Résumé

Introduction : La thrombose veineuse profonde des membres inférieurs peut intéresser la veine cave inférieure dans 15 à 20 % des cas, ce qui accentue la symptomatologie et la gravité de l'affection.

À long terme, cette thrombose peut se compliquer dans 20 à 50 % des cas d'un syndrome post-thrombotique dont les manifestations cliniques peuvent comprendre des ulcérations ainsi qu'un véritable handicap pour le patient.

Les techniques endovasculaires de reperméabilisation veineuse offrent une alternative thérapeutique intéressante non invasive avec des résultats prometteurs.

L'objectif de cette étude était de décrire les résultats de l'utilisation des techniques endovasculaires pour la thrombectomie de la VCI à court et moyen termes et son efficacité sur le plan clinique et radiologique.

Résultats : Vingt-deux patients ont été inclus dans notre étude. La moyenne d'âge des patients étudiés était de 38,4 ans [16-74]. 77 % étaient des femmes et 23 % des hommes. Le mode de découverte le plus fréquent était sur le mode aigu avec survenue de douleur avec œdème du membre inférieur chez tous les patients.

La symptomatologie était unilatérale dans 12 cas (54 %) et bilatérale chez 10 patients (46 %). Le membre inférieur gauche était concerné chez 21 patients soit dans 95 % des cas. Le délai de prise en charge moyen était de 2 jours [0-8].

Le traitement endovasculaire seul a été indiqué chez 18 patients soit 81 % alors que le traitement hybride a été indiqué dans 19 % des cas. Le succès technique immédiat a été obtenu dans 95,4 % des cas. Un seul cas d'échec de recanalisation a été enregistré chez un patient ayant une TVP étendue de la veine poplitée gauche jusqu'à la veine iliaque. Le taux de morbidité précoce était à 22,7 %.

Abstract

Introduction: Deep vein thrombosis of the lower limbs may involve the inferior vena cava in 15 to 20% of cases, which accentuates the symptomatology and severity of the condition.

In the long term, this thrombosis may be complicated in 20 to 50% of cases by a post-thrombotic syndrome, the clinical manifestations of which may include ulcerations and a real handicap for the patient.

Endovascular techniques for venous repermeabilisation offer an interesting non-invasive therapeutic alternative with promising results.

The aim of this study was to describe the results of the use of endovascular techniques for IVC thrombectomy in the short and medium term and its clinical and radiological effectiveness.

Results: Twenty-two patients were included in our study. The mean age of the patients studied was 38.4 years [16-74]. 77% were female and 23% male. The most frequent mode of discovery was acute with the onset of pain with lower limb oedema in all patients.

The symptoms were unilateral in 12 cases (54%) and bilateral in 10 patients (46%). The left lower limb was involved in 21 patients (95%). The average time to treatment was 2 days [0-8].

Endovascular treatment alone was indicated in 18 patients (81%) while hybrid treatment was indicated in 19%. Immediate technical success was achieved in 95.4% of cases. Only one case of failed recanalisation was recorded in a patient with extensive DVT from the left popliteal vein to the iliac vein. The early morbidity rate was 22.7%.

Thrombectomie de la veine cave inférieure par voie endovasculaire.

Le taux de perméabilité cave en intention de traiter était de 95,4 % pour un taux de perméabilité global précoce à 90,9 % à un mois. Le taux de mortalité précoce était à 0 %. Le suivi moyen au cours de notre étude était de 36,1 mois [1-104].

Le taux de morbidité globale était estimé à 50 % et le taux de morbidité spécifique était à 32 %. Le taux de mortalité tardive était à 4,5 %. Le taux de perméabilité tardive primaire était à 86,3 % et le taux de perméabilité tardive secondaire était à 95,4 %.

Conclusion : Les techniques endovasculaires pour la repermeabilisation de la veine cave inférieure au cours des thromboses veineuses profondes a largement gagné de la place ces dernières années et a remplacé la chirurgie.

Cette technique a fait preuve de son efficacité et constitue une technique peu invasive avec des résultats à court et long termes très satisfaisants.

Mots-clés : veine cave inférieure, thrombose veineuse profonde, techniques endovasculaires, repermeabilisation, thrombectomie.

The intention-to-treat patency rate was 95.4% with an overall early patency rate of 90.9% at one month. The early mortality rate was 0%. The mean follow-up in our study was 36.1 months [1-104].

The overall morbidity rate was estimated at 50% and the specific morbidity rate was 32%. The late mortality rate was 4.5%. The primary late patency rate was 86.3% and the secondary late patency rate was 95.4%.

Conclusion : *Endovascular techniques for repermeabilization of the inferior vena cava during deep vein thrombosis have gained wide acceptance in recent years and have replaced surgery.*

This technique has proven to be effective and is a minimally invasive technique with very satisfactory short- and long-term results.

Keywords: inferior vena cava, deep vein thrombosis, endovascular techniques, repermeabilisation, thrombectomy.

Abréviations	
TVP:	thrombose veineuse profonde
EP:	embolie pulmonaire
VCI:	veine cave inférieure
SPT:	syndrome post-thrombotique
HBPM:	héparines bas poids moléculaire
HNF:	héparines non fractionnées
IV:	intraveineux
SE:	seringue électrique
TPM:	thrombectomie pharmaco-mécanique
Fc:	fréquence cardiaque
ECG:	électrocardiographie
TA:	tension artérielle
mm:	millimètre
J:	jour
AVK:	anti vitamine K.
AOD:	Anticoagulants oraux directs
VDS:	Venous Disability Score
VCSS:	Venous Clinical Severity Score
H:	hommes
F:	femmes
n:	nombre
Covid 19:	coronavirus disease of 2019
L:	litre
AVC:	accident vasculaire cérébral
Rt-PA:	Recombinant tissue plasminogen activators
mg:	milligramme
H:	heure
mL:	millilitre

Introduction

La maladie thromboembolique veineuse constitue une affection fréquente qui représente la 3^e cause de mortalité d'origine vasculaire. La thrombose veineuse profonde (TVP) des membres inférieurs ainsi que l'embolie pulmonaire (EP) sont considérées comme les manifestations les plus fréquentes [1].

La TVP est définie par l'obstruction plus ou moins complète d'une veine profonde par un thrombus constitué *in situ*. Il s'agit d'une pathologie qui reste grave malgré les progrès de l'anticoagulation et de la prophylaxie anti thrombotique [2].

Lorsque la thrombose intéresse les membres inférieurs, le thrombus peut s'expandre à la veine cave inférieure (VCI) dans 15 à 20 % des cas [3] ce qui accentue la symptomatologie et la gravité de l'affection.

À long terme, cette thrombose peut se compliquer dans 20 à 50 % des cas d'un syndrome post-thrombotique (SPT) dont les manifestations cliniques peuvent comprendre des ulcérations ainsi qu'un véritable handicap pour le patient [4].

Le traitement classique des thromboses veineuses consiste à une anticoagulation curative dont le but est d'éviter l'extension du thrombus et la survenue d'EP [5].

Cependant, l'anticoagulation ne dispose pas d'un effet fibrinolytique suffisant et les patients ayant des thromboses extensives atteignant l'axe fémoro-iliaque, voire la VCI demeurent à haut risque de développer un SPT avec des ulcères handicapants [6, 7].

Le bénéfice d'une stratégie d'ablation du thrombus (*clot removal strategy* des Anglo-Saxons) précoce a été largement prouvé dans la littérature. Une étude prospective randomisée scandinave a rapporté une meilleure perméabilité, des pressions veineuses plus faibles, moins d'œdèmes et moins de symptômes post-thrombotiques après 10 ans de suivi chez les patients ayant bénéficié d'une thrombectomie chirurgicale par rapport à l'anticoagulation seule [8].

La thrombectomie précoce a été proposée comme une option attrayante dans le traitement des TVP, car elle pourrait empêcher l'obstruction veineuse, l'incompétence valvulaire et l'hypertension veineuse ce qui pourrait à son tour réduire l'incidence ou la gravité des SPT.

Cependant, les thrombectomies chirurgicales des thromboses veineuses avec extension cave exposent toujours les patients à un risque anesthésique, de saignement et d'infection.

Les thrombectomies endovasculaires de la VC1 constituent une alternative intéressante moins invasive qui permet théoriquement de réduire les risques et les complications des techniques ouvertes.

L'objectif de cette étude était de décrire les résultats de l'utilisation des techniques endovasculaires pour la thrombectomie de la VCI à court et moyen termes et son efficacité sur le plan clinique et radiologique.

Patients et méthodes

Type de l'étude

Il s'agit d'une étude mono centrique, rétrospective et descriptive, réalisée à partir de données recueillies de façon prospective portant sur les patients ayant une TVP avec atteinte de la VC1 et qui ont bénéficié d'une thrombectomie percutanée ou d'une thrombectomie chirurgicale fémoro-iliaque associée à une thrombectomie endovasculaire de la VCI dans le service de chirurgie vasculaire de l'Hôpital Nord de Marseille entre janvier 2013 et avril 2022.

Méthodologie

Critères d'inclusion

Nous avons inclus tous les patients consécutifs ayant une thrombose veineuse profonde de la VCI ou des membres inférieurs s'étendant à la VCI qui ont bénéficié d'une thrombectomie endovasculaire de la veine cave inférieure.

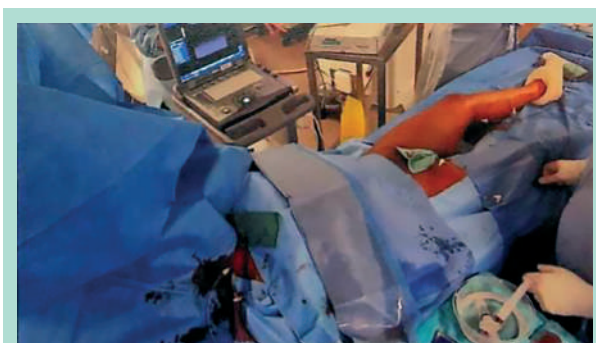

FIGURE 1: Installation d'un patient pour une thrombectomie au bloc opératoire.

Critères d'exclusion

Aucun patient n'a été exclu.

Technique

Tous les patients ont été admis en unité de Chirurgie vasculaire où ils ont été traités par anticoagulation par HBPM ou HNFIVSE associée à une compression pneumatique intermittente et à une hydratation par voie parentérale.

La technique la plus utilisée a été une thrombectomie pharmaco-mécanique (TPM) par voie endovasculaire percutanée. Le patient à jeun était installé au bloc opératoire en décubitus dorsal, avec un monitoring des constantes vitales (FC, saturation, ECG, TA). Le champage incluait les deux membres inférieurs et l'abdomen jusqu'à l'ombilic ainsi que la paroi antérolatérale droite du cou (possibilité d'accès jugulaire interne percutané) (**Figure 1**).

Plusieurs accès ont été obtenus (au moins 2, voire 3), par voie percutanée endovasculaire par ponction échoguidée, anesthésie locale à base de Xylocaïne 1 % autour de la veine fémorale commune. Dans un premier temps des introducteurs 6F étaient mis en place.

Après phlébographie pour confirmer l'extension de la thrombose, les lésions étaient franchies à l'aide d'un (ou 2, si thrombose iliaque bilatérale) guide 0.035 monté sur sonde d'angiographie vertébrale 5F jusqu'en zone saine.

Un changement d'introducteur était alors réalisé pour un 9 ou 12F du (des) côté(s) de la TVP et 12F en controlatéral ou jugulaire si nécessité d'utiliser un système de protection embolique, le plus souvent par ballon Coda de 32 mm inflaté en VCI au-dessus du pôle supérieur du thrombus.

Un cathéter de PMT (TRellis, Angiojet Zelante ou Aspirex) est ensuite monté du(des) côté(s) thrombosé(s) pour réalisation d'une thrombolyse associée à la thrombectomie. Le type et la quantité de thrombolytique utilisé est variable en fonction du matériel, de l'extension des lésions et du contexte (grossesse, post-partum...).

Thrombectomie de la veine cave inférieure par voie endovasculaire.

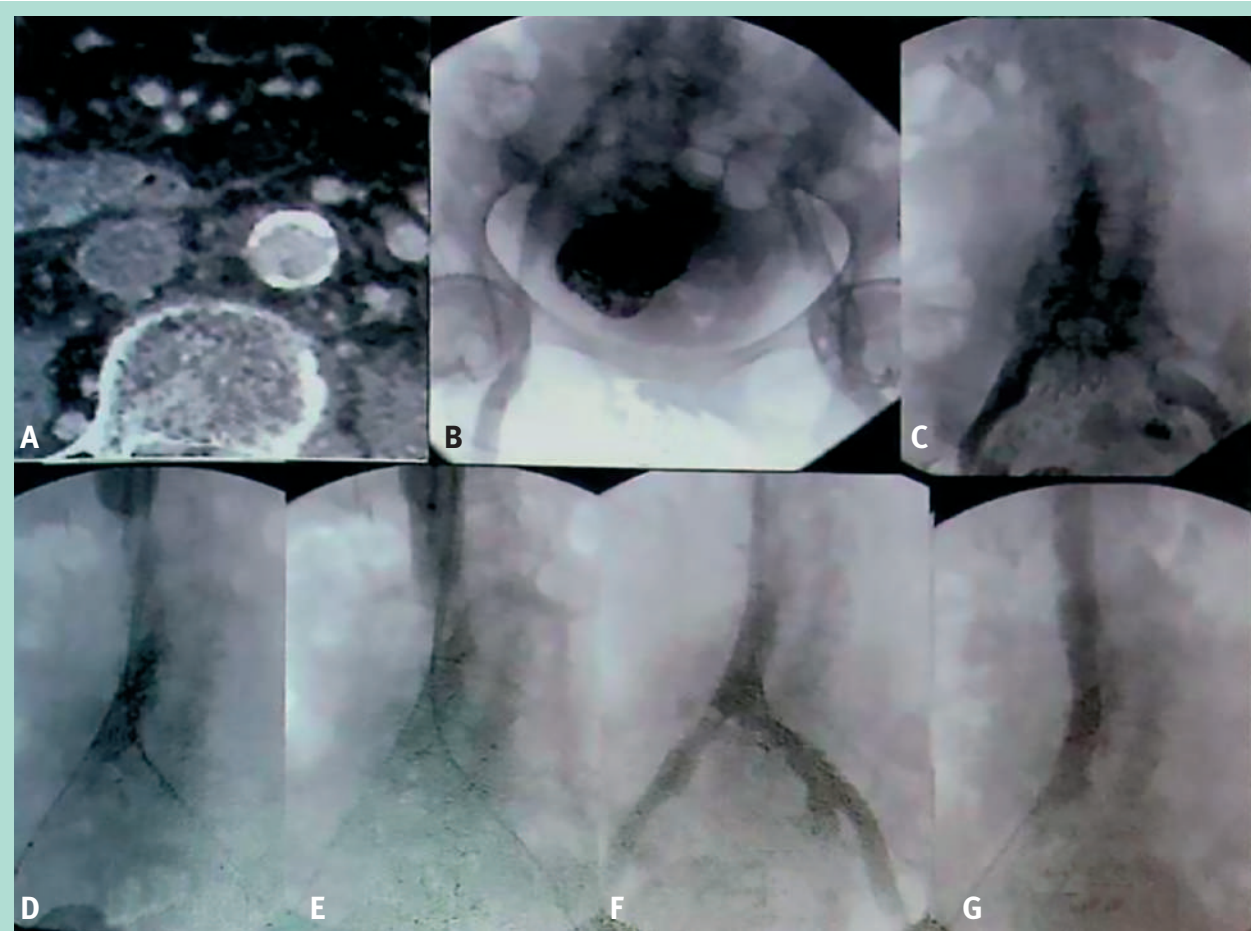


FIGURE 2 : *Thrombose veine profonde aiguë bi-ilio-cave.*

A : *angioscanner montrant une thrombose occlusive de la veine cave inférieure (VCI) ; B :* *après ponction échoguidée fémorale bilatérale et jugulaire droite, visualisation d'une thrombose bi- iliaque ; C :* *thrombose de la VCI ; D :* *après occlusion de la VCI par ballon Coda 32 mm inséré par voie jugulaire, thrombectomie pharmacomécanique (TPM) par Angiojet Zelante ; E :* *opacification de la VCI au contact du ballon ; absence de thrombus bloqué par le ballon ; F :* *iliocavographie après déflation du ballon VCI : présence de thrombus résiduel sur la confluence cave nécessitant de poursuivre la TPM ; G :* *cavographie de contrôle après mise en place d'endoprothèse de la VCI par endoprothèse de 20 mm de diamètre en sous-rénal.*

Une phlébographie est faite à la fin pour évaluer le résultat du traitement de l'axe veineux et de rechercher des lésions obstructives sous-jacentes qu'elles soient primitives (syndrome de Cockett) ou secondaires (séquelles de TVP préalable) voire thrombus adhérent. De telles lésions ont mené la réalisation d'un stenting dans le même temps opératoire à l'aide de stents auto-expansibles de large diamètre et d'au moins 60 mm de long (**Figure 2**).

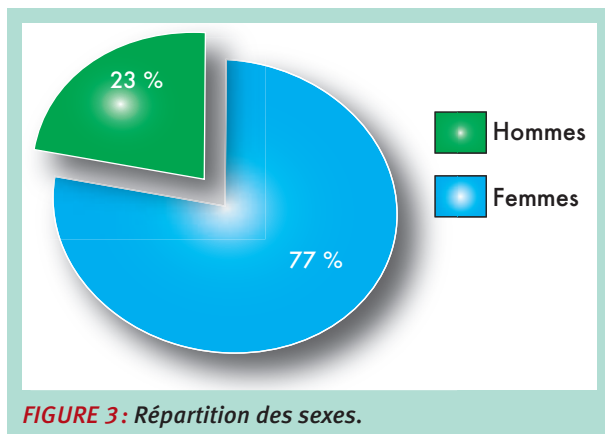
Tout le matériel était ensuite retiré avec une compression manuelle des ponts de ponctions puis pansement compressif afin d'obtenir une bonne hémostase.

Le patient conservait l'anticoagulation curative, l'hydratation et la compression pneumatique en postopératoire.

En cas de lésions touchant la veine poplitée et/ou les veines jambières ou de contre-indication à la thrombolyse, un traitement hybride par thrombectomie chirurgicale fémoro-iliaque associé à une thrombectomie endovasculaire de la VCI était réalisée par abord du Scarpa avec confection d'une fistule artérioveineuse en fin de procédure (fermée par voie endovasculaire à 6 semaines).

Quelle que soit la modalité thérapeutique, les patients devaient déambuler précocement en postopératoire (le jour même en cas de PMT, à J1 en cas de thrombectomie hybride). Le traitement médical à la sortie comprenait un anticoagulant (AVK ou AOD) associé à un antiagrégant plaquettaire.

Les patients étaient suivis cliniquement et par échodoppler à 1, 6 12 mois puis annuellement.



Recueil des données

Le recueil des données a été fait à partir des dossiers des patients, des fiches d'anesthésie et des comptes rendus opératoires, les dossiers de consultation et à travers des appels téléphoniques.

Données préopératoires

Pour les patients étudiés ces données ont été recueillies :

- L'âge.
- Le sexe.
- Les antécédents.
- Le tableau clinique.
- L'échographie Doppler.
- L'angioscanner avec temps veineux.
- La biologie.

Données opératoires

Représentées par :

- Type d'anesthésie.
- Type et nombre de voies d'accès.
- Durée de l'intervention.
- Type de matériel utilisé.
- Caractéristiques des stents si *stenting*.
- Succès technique immédiat.
- Complications per procédurales.
- Nécessité de création de *shunt* artérioveineux.

Données postopératoires

- Évolution clinique postopératoire.
- Biologie.
- Angioscanner.
- Complications précoces et tardives.
- Durée de séjour hospitalier.
- Mortalité.

Analyse statistique

Les données ont été saisies par le biais du logiciel SPSS version 24.0.

Comorbidité	Nombre et taux
Sleeve	1 (4,5 %)
Covid 19	2 (9,0 %)
Fracture membre inférieur	1 (4,5 %)
Chirurgie carcinologique	1 (4,5 %)
Appendicite	1 (4,5 %)
Paraplégie	1 (4,5 %)
Greffe cardiaque	1 (4,5 %)

TABLEAU 1: Répartition des comorbidités.

L'étude descriptive était fondée sur le calcul des fréquences relatives (pourcentages) et des fréquences simples pour les variables qualitatives, ainsi que sur le calcul des moyennes, des médianes, des écarts-types et de l'étendue (valeurs extrêmes = minimum et maximum) pour les variables quantitatives.

Critère de jugement principal

Le critère de jugement principal était la perméabilité des segments traités.

Les critères secondaires sont : EP, complications, Villalta, VDS et VCSS.

Résultats

Étude descriptive

Caractéristiques générales de la population

Durant la période de notre étude soit entre janvier 2013 et avril 2022, 22 patients ont répondu aux critères d'inclusion et ont bénéficié d'une thrombectomie endovasculaire de la veine cave inférieure associée ou non à un geste chirurgical.

Âge

La moyenne d'âge des patients étudiés était de 38,4 ans avec des extrêmes allant de 16 à 74 ans.

Sexe

Notre étude a comporté 17 femmes soit 77 % et 5 hommes soit 23 % (Figure 3).

Le sexe ratio H/F était de 4,25.

Facteurs de risques thrombotiques et comorbidités (Tableau 1)

Facteurs de risques thrombotiques

Les principaux facteurs de risque thrombotiques sont résumés dans le (Tableau 2).

Thrombectomie de la veine cave inférieure par voie endovasculaire.

Facteur de risque	Nombre et taux
Tabac	2 (9,0 %)
Grossesse - postpartum	6 (35 % des femmes)
Antécédent de TVP	4 (18,0 %)
Antécédent d'embolie pulmonaire	2 (9,0 %)
Thrombophilie	10 (45,0 %)
Contraception œstroprogestative	2 (9,0 %)
Chirurgie récente	3 (13,6 %)

TABLEAU 2 : Répartition des facteurs de risques thrombotiques.

Veine	Nombre et taux
VCI	22 (100,0 %)
VCI sus-rénale	5 (22 %)
VCI sous-rénale	22 (100,0 %)
Iliaque	29 (65,0 %)
Fémorale	21 (47,0 %)
Poplitée	4 (9,0 %)
Jambières	2 (4,0 %)

TABLEAU 3 : Répartition des veines thrombosées.

Circonstances de découverte

Le mode de découverte le plus fréquent était sur le mode aigu avec survenue de douleur avec œdème du membre inférieur chez tous les patients. La symptomatologie était unilatérale dans 12 cas (54 %) et bilatérale chez 10 patients (46 %). Le membre inférieur gauche était concerné chez 21 patients soit dans 95 % des cas.

Indication

L'indication de reperméabilisation veineuse a été portée chez les patients ayant présenté une symptomatologie sévère de TVP des membres inférieurs et dont les explorations radiologiques ont confirmé l'implication et la thrombose de la veine cave inférieure. Le traitement endovasculaire seul a été indiqué chez 18 patients, soit 81 % des cas. Le traitement hybride endovasculaire associé à la chirurgie a été indiqué chez 4 patients (19 %).

Délai de prise en charge

Le délai de prise en charge moyen était de 2 jours avec une médiane à 1,5 jour, un écart type à 1,7 jour et des extrêmes allant de 0 à 8 jours.

Bilan préopératoire

Tous les patients hospitalisés ont bénéficié lors de leurs hospitalisations d'un bilan préopératoire :

- Biologique avec numération sanguine, un bilan d'hémostase, un bilan de thrombophilie, un groupe sanguin et une évaluation systématique de la fonction rénale.

Type	Wall stent	Sinus XL
Nombre	54	
Nombre de patients stentés	20	
Moyenne des stents par personne	2,7	
Longueur moyenne	188,5 mm	
Diamètre moyen	16,6 mm (14-20)	

TABLEAU 4 : Caractéristiques des stents déployés.

- Un électrocardiogramme.
- Un écho-Doppler veineux.
- Un angi scanner thoracique afin d'éliminer une embolie pulmonaire concomitante. Le bilan a mis en évidence 6 embolies pulmonaires concomitantes à la TVP, soit 27 % des cas.
- Un angi scanner abdomino-pelvien et des membres inférieurs avec temps veineux afin de déterminer exactement le siège et l'étendue de la thrombose veineuse.

Le **Tableau 3** récapitule la répartition d'atteinte veineuse chez les patients étudiés.

Procédure

Le traitement endovasculaire seul a été indiqué chez 18 patients, soit 81 % des cas alors que le traitement hybride endovasculaire associé à la chirurgie a été indiqué chez 4 patients (19 %).

L'anesthésie effectuée pour les patients ayant bénéficié d'un traitement endovasculaire exclusif était à type d'une anesthésie locale lors des ponctions avec sédation. Quant aux patients ayant bénéficié d'un traitement hybride, l'anesthésie générale était de règle chez tous ces patients.

Le traitement endovasculaire consistait en une thrombectomie pharmacomécanique avec le dispositif Angiojet dans 50 % des cas, thrombectomie mécanique à l'aide du dispositif Aspirex® dans 28 % des cas et une thrombolyse *in situ* dans 32 % des cas.

Tous les patients étaient sous héparine en peropératoire immédiat puis sous HBPM le soir même. 91 % des patients ont eu un *stenting* pendant la procédure.

Le **Tableau 4** résume les caractéristiques des procédures de *stenting* en fin de procédure.

Succès technique immédiat

Le succès technique immédiat a été obtenu dans 95,4 % des cas. Un seul cas d'échec de recanalisation a été enregistré chez un patient ayant une TVP étendue de la veine poplitée jusqu'à la veine iliaque.

	Échec de recanalisation	Thrombose veine fémorale	Hématome Scarpa + insuffisance rénale aiguë	Insuffisance hépatique + insuffisance rénale	Métrorragie	Total
Nombre	1	1	1	1	1	5
Taux	4,5 %	4,5 %	4,5 %	4,5 %	4,5 %	22,7 %

TABEAU 5 : Tableau récapitulatif des complications précoces.

	Endovasculaire	Hybride
Durée moyenne (jours)	4 (2-17)	5,5 (5-6)

TABEAU 6 : Durée moyenne d'hospitalisation en fonction de la technique opératoire.

Traitement postopératoire

Les patients qui ont été stentés ont été mis aussi sous Plavix 75 mg un comprimé/j. L'hydratation à base de sérum physiologique (1,5 L/j) et de sérum bicarbonaté 4,2 % (1,5 L) a été systématique chez les patients traités par Angiojet afin de prévenir le risque d'insuffisance rénale aiguë secondaire à l'hémolyse avec hémoglobinurie.

Durée d'hospitalisation

Le **Tableau 6** résume la durée d'hospitalisation moyenne en fonction du type de traitement.

Morbidité précoce (30j)

Les différentes complications précoces sont détaillées dans le **Tableau 5**.

Les patientes ayant une insuffisance rénale aiguë ont bénéficié d'hémodialyse avant de récupérer une fonction rénale normale à long terme. L'hématome de Scarpa a été repris chirurgicalement pour évacuation.

Perméabilité

Un cas d'échec de recanalisation était survenu en per opératoire, aucune thrombose cave n'est survenue en post opératoire précoce cependant lors du contrôle à 1 mois, un cas de thrombose de la veine fémorale a été noté. Le taux de perméabilité cave en intention de traiter était de 95,4 % pour un taux de perméabilité global précoce à 90,9 % à un mois (**Figure 4**).

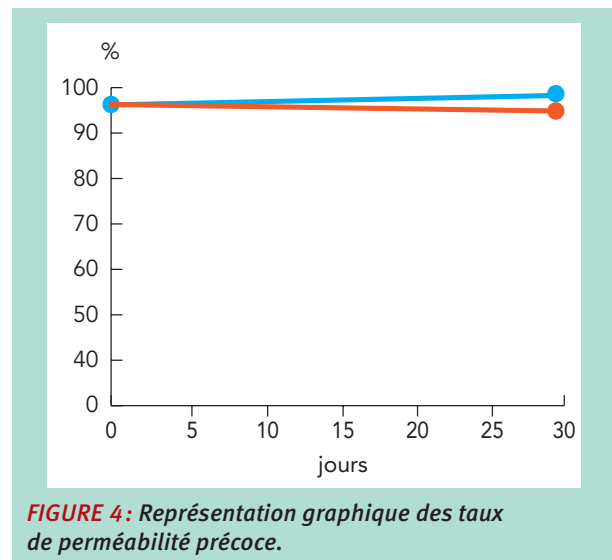


FIGURE 4 : Représentation graphique des taux de perméabilité précoce.

Mortalité précoce

Lors du suivi précoce à 1 mois aucun décès n'est survenu, ce qui fait un taux de mortalité précoce à 0 %.

Suivi tardif

Le suivi moyen au cours de notre étude était de 36,1 mois avec des extrêmes allant de 1 à 104 mois.

Morbidité tardive

Les différentes complications tardives sont détaillées dans le **Tableau 7**.

Mortalité tardive

Durant la période de notre suivi un seul décès a été enregistré à 3 mois.

	Sténose	Kyste ovarien hémorragique	Sepsis	Occlusion sur stent-iliaque	Saignement digestif	Thrombose	Total
Nombre	5	1	1	1	1	1	11
Spécificité	oui	non	non	oui	non	oui	7
Taux	22,7%	4,5 %	4,5 %	4,5 %	4,5 %	4,5 %	50%
Taux spécifique	22,7%	-	-	4,5 %	-	4,5 %	32 %

TABEAU 7 : Tableau récapitulatif des différentes complications.

Thrombectomie de la veine cave inférieure par voie endovasculaire.

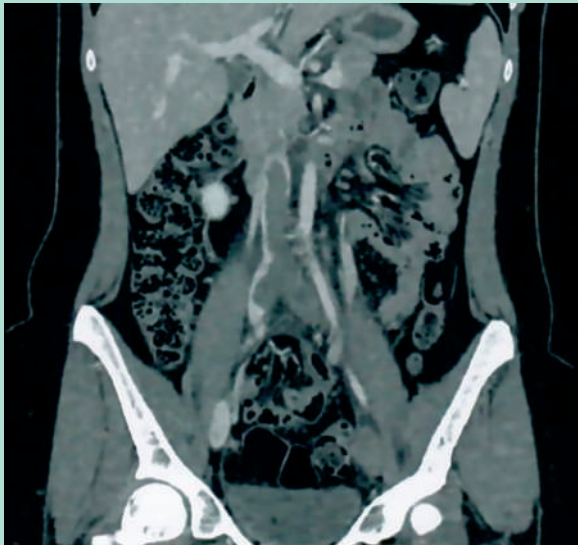


FIGURE 5: Coupe longitudinale d'un scanner montrant une thrombose cave.

Il s'agit d'une patiente ayant eu une écho-sclérose de la grande veine saphène, à la suite de laquelle elle a présenté une thrombose bi-fémoro-ilocave + grande saphène et qui a bénéficié d'une thrombectomie endovasculaire et est décédée après 3 mois pour un cancer du pancréas qui était indétectable sur le scanner au moment de la thrombose.

Ce qui fait un taux de mortalité tardive à 4,5 %.

Perméabilité et syndrome post thrombotique

Un seul cas de thrombose cave (**Figure 5**) a été enregistré suite à l'arrêt du traitement anticoagulant à 2 mois et a été repris au bloc pour une thromboaspiration percutanée + angioplastie intra stent ce qui fait un taux de perméabilité primaire cave tardive à 90,9 % et un taux de perméabilité cave tardive secondaire à 95,45 %.

Une occlusion sur stent iliaque a été aussi notée et a été reprise au bloc pour recanalisation avec angioplastie intra-stent. Les autres patients porteurs de sténoses intra-stent ont été aussi repris pour angioplastie intra-stent afin d'améliorer la perméabilité à long terme et éviter les thromboses.

Discussion

Indications

Une revue de la littérature publiée par l'équipe de l'hôpital Saint Georges à Londres [9] se basant sur des essais contrôlés randomisés, des registres et des séries publiés, a montré que l'utilisation des thrombectomies par cathéter permettent en cas de TVP aiguë d'obtenir de meilleurs taux de perméabilité veineuse que l'anticoagulation seule.

Selon les données de la littérature étudiées par cette revue, les personnes les plus susceptibles de bénéficier des thrombectomies par voie endovasculaire sont les personnes dont l'espérance de vie est longue, car la réduction du SPT à moyen et long terme ainsi que des taux d'ulcérations sont les bénéfices les plus importants.

Les différences de résultats entre les patients traités médicalement et ceux qui ont reçu une technique d'ablation du thrombus est nette et plus claire à deux ans post-thrombose. Les patients en âge de travailler et actifs sont les plus susceptibles d'en tirer le plus de bénéfices avec moindre risque.

Des taux plus élevés de SPT sont observés avec des thrombus plus proximaux surtout au niveau de la veine cave ce qui explique qu'en l'absence de contre-indications, les thrombectomies endovasculaires doivent être envisagées dans ces cas. Le stenting concomitant doit être réalisé dans les cas où il existe une anomalie anatomique sous-jacente.

Cependant, un certain nombre de groupes de patients présentant une thrombose proximale serait exclu des prises en charges par des thrombectomies avec des produits thrombolytiques tels que les patients victimes de traumatismes ou ayant subi une intervention chirurgicale récente. C'est dans ce groupe de patients que le rôle des dispositifs de thrombectomies mécanique pure pourrait être le plus éminent.

Il existe un autre groupe de patients intéressant à prendre en considération vu les particularités thérapeutiques et physiologiques, il s'agit des patients porteurs d'une néoplasie et qui présentent un risque plus élevé d'évènements thromboemboliques et de mortalité en post-TVP. L'espérance de vie moindre ainsi qu'un risque hémorragique accru doivent être pris en considération avant une thrombectomie endoveineuse surtout si un agent thrombolytique est prévu.

Les patients ayant une phlegmasia caerulea, compte tenu du taux de mortalité associé et la pauvreté des alternatives thérapeutiques, trouvent tout l'intérêt des thrombectomies veineuses qui pourrait leur permettre d'avoir un taux de sauvetage de membre pouvant atteindre les 100 % [10]. Les indications et les contre-indications des thrombectomies endo-veineuses ont été résumées dans le **Tableau 8**.

Selon les recommandations de la société européenne de chirurgie vasculaire en 2021, pour les patients avec une thrombose veineuse proximale symptomatique, une stratégie précoce d'ablation du thrombus devrait être considérée (Recommandation IIa A) [11].

Indications	Contre-indications
Thrombose extensive avec haut risque d'EP	Thrombocytopénie
TVP proximale	Risque hémorragique lié à un organe spécifique (infarctus de myocarde, AVC, ulcère gastrique hémorragique, traumatisme, chirurgie récente, etc.)
Viabilité du membre menacé	Insuffisance hépatique ou rénale
Anomalie anatomique sous-jacente	Néoplasie maligne
Bon état général	Grossesse
Esperance de vie > 6mois	
Symptomatologie récente < 14 jours	
Absence de contre-indications à la thrombolyse si agent thrombolytique prévu	
TABLEAU 8 : Tableau récapitulatif des indications et contre-indications des thrombectomies endo-veineuses.	

Les différentes techniques

Techniques thrombolytiques

Thrombolyse *in situ*

Les thrombolyse *in situ* impliquent l'administration lente d'activateurs de plasminogène directement dans le thrombus à un débit de 1 mg/h pour le Rt-PA à travers un cathéter multi perforé.

La procédure est effectuée à travers un introducteur 5Fr *via* un accès par la veine fémorale, poplitée, saphène voire même dans certains cas la veine tibiale postérieure.

Le patient est monitoré et gardé en unité de soins intensifs durant toute la durée de procédure avec des numérations sanguines et dosage du fibrinogène chaque 6 heures.

Cette procédure peut durer jusqu'à 48 heures avec des contrôles phlébographiques répétitifs et peut nécessiter un stenting si une cause anatomique est identifiée.

Le succès technique immédiat de cette technique varie entre 83 et 100 % avec des complications hémorragiques de l'ordre de 4 à 9 % [12, 13, 14, 15].

Le risque hémorragique associé, le temps de procédure relativement long, et nécessité d'un milieu de soins intensifs ont rendu les techniques thrombolytiques moins attirantes surtout avec l'avènement des dispositifs de thrombectomies de nouvelles générations.

Cependant, les thrombolyse courtes peuvent rendre le thrombus plus friable pour une thrombo-aspiration secondaire. Ceci permettrait d'avoir une thrombo-aspiration moins agressive [16].

Techniques rhéolytiques

Les arguments en faveur de la thrombectomies pharmacomécanique (TPM) comme stratégie de thrombectomie sont devenus plus attractifs, car elle réduit le temps opératoire requis pour donner accès à des interventions plus courtes et souvent en une seule séance [17]. Cela réduit les complications hémorragiques, le séjour en unité de soins intensifs et les coûts associés. La TPM fait généralement appel à une technique de pulvérisation par impulsions à l'aide du cathéter AngioJet Zelante de 8Fr (Boston Scientific) qui disperse les thrombolytiques avec force le long du thrombus (généralement une solution saline de 50-100 ml avec 6-20 mg de Rt-PA). Après avoir laissé les thrombolytiques diffuser dans le caillot pendant 30 minutes, l'AngioJet passe en mode thrombectomie rhéolytique pour éliminer le caillot. L'extrémité du cathéter génère un flux pulsé de sérum physiologique à haute pression qui sort de l'extrémité du cathéter par de multiples jets dirigés en rétrograde. Ces jets créent une zone localisée de basse pression (effet Bernoulli) pour la macération et l'aspiration du thrombus.

Le taux de succès technique des interventions par TPM pour une thrombose ilio-cave aiguë varie entre 64 % et 96 % [17, 18, 19]. Selon une étude qui a analysé 54 patients ayant reçu une TPM pour une thrombose de la VCI, un taux de succès technique primaire de 64 % a été rapporté, mais avec un taux de réussite assisté par stenting consécutif de 100 %.

Le taux de complications dans cette étude était de 3,7 %, un patient ayant dû subir une intervention pour une embolie pulmonaire et un autre ayant dû subir une transfusion [18].

Par rapport aux TVP iliofémorales sans extension à la veine cave, il n'y a pas eu de différence dans les taux de succès technique, de récidence à 30 jours ou de perméabilité à long terme par rapport au groupe avec atteinte de la veine cave. Cependant, il a été démontré que la thrombose sur filtre cave était moins susceptible de répondre à la TPM [20].

Il est intéressant de noter que les recours aux TPM a été associée à des insuffisances rénales aiguës chez environ 20 % des patients, bien que la grande majorité des cas soient transitoires [19].

Techniques non thrombolytiques

Au cours des dernières années, les nouveaux systèmes de thrombectomie veineuse percutanée se sont multipliés et nous avons assisté à un énorme changement de pratique suite à l'évolution de ces technologies [21].

Thrombectomie de la veine cave inférieure par voie endovasculaire.

Les dispositifs sont devenus plus larges, plus puissants et plus intelligents (vu qu'ils intègrent des capteurs pour détecter les pertes de sang) et peuvent minimiser, voire éliminer le recours aux thrombolytiques et les risques associés.

Compte tenu de leur taille, leur efficacité dans l'élimination des thrombus cave est renforcée.

Cependant il n'existe pas d'essais comparatifs ni de données à long terme concernant les techniques de thrombectomie mécanique. Leur utilisation dans les mains d'opérateurs experts dans des centres à haut volume reste le moyen le plus sûr d'obtenir plus de preuves sur leur rôle potentiel futur dans la gestion de la thrombose cave.

Plusieurs systèmes existent avec des modes de fonctionnement différents : on cite les systèmes ClotTriever® et FlowTriever®, Indigo System CAT8® and Lightning 12® et Angiovac®.

ClotTriever® et FlowTriever®

Le dispositif ClotTriever® utilise un système de 13Fr ou 16Fr par lequel le cathéter, composé d'un élément de carottage en nitinol et d'un sac de recueil tressé est inséré puis déployé dans la VCI au-dessus du thrombus.

Lorsque le cathéter est retiré, le thrombus est capturé dans le sac de collecte. Trois à quatre passages du dispositif permettent de récupérer le plus de thrombus possible. Le registre CLOUT dresse actuellement une liste des cas de TVP aiguë et chronique des membres inférieurs pour lesquels le cathéter ClotTriever® a été utilisé.

Les résultats préliminaires indiquent que plus des trois quarts des patients présentent une résolution quasi-complète du caillot, définie par une élimination du thrombus supérieur à 75 %. Aucun événement indésirable majeur lié au dispositif ni aucun événement hémorragique majeur n'ont été enregistrés [22].

Il convient de noter que la présence d'un filtre au niveau de la VCI nécessite des manœuvres interventionnelles plus complexes (par exemple, accès à la gaine de la veine jugulaire interne et fixation du guide du ClotTriever® au-dessus du filtre), ce qui rend son utilisation fastidieuse et devrait plutôt être évitée.

Le système FlowTriever®, généralement utilisé pour les thrombus caves, consiste en un cathéter d'aspiration de 16 à 24Fr. Le cathéter d'aspiration génère une aspiration puissante par le biais d'une seringue de 60 mL fabriquée sur mesure et générant un vide puissant. Sa grande taille le rend efficace pour retirer de grandes quantités de caillots, mais l'accès poplité peut être difficile et potentiellement traumatisant.

Une étude rétrospective portant sur 15 patients présentant une thrombose cave et traités avec les systèmes ClotTriever® et/ou FlowTriever® (utilisés séparément ou en combinaison) a fait état d'un taux de réussite technique de 86,6 % (13 patients sur 15) sans utilisation de thrombolytiques [23].

Il n'y a pas eu d'hémorragie majeure ni de séjour en unité de soins intensifs ; la durée médiane du séjour était de 3 jours.

Le choix entre les deux dispositifs est laissé à la discrétion de l'opérateur, la capacité du ClotTriever® à extraire le thrombus fortement adhérent à la paroi du vaisseau en fait une option convaincante pour retirer le caillot iliofémoral associé, tandis que le cathéter de grand diamètre et le puissant mécanisme d'aspiration du FlowTriever® le rendent plus approprié pour extraire le thrombus cave.

Indigo System CAT8® and Lightning 12®

Le système Indigo CAT® se compose d'un cathéter, d'un séparateur et d'une pompe à vide. Les cathéters sont disponibles dans une variété de tailles allant de 3,4 Fr à 12 Fr.

Le cathéter CAT12® est l'ajout le plus récent qui est plus adapté aux vaisseaux à gros calibre tels que la VCI avec ou sans la présence d'un filtre. L'extrémité angulaire de ces cathéters, ainsi que le séparateur associé, permettent de fragmenter et de dégager le thrombus. La pompe impliquait traditionnellement une aspiration continue contrôlée manuellement.

Le nouveau système d'aspiration intelligente Lightning 12® est doté d'un double capteur de pression qui détecte et différencie le thrombus du sang. L'aspiration négative est maintenue tant que le cathéter est dans le thrombus ; une fois que du sang ou un flux continu est détecté, l'aspiration devient intermittente, atténuant ainsi une partie de la perte de sang associée aux anciennes pompes de thrombectomie par aspiration. Dans une analyse contemporaine du cathéter CAT8, un taux de réussite technique de 60 % pour les TVP iliofémorales a été noté [24]. Le système CAT12, plus grand, a récemment été approuvé pour le traitement des embolies veineuses périphériques et pulmonaires et devrait offrir des avantages et une efficacité significative par rapport au CAT8 qui est plus petit.

AngioVac®

Le système d'aspiration AngioVac® (AngioDynamics) est équipé d'une canule d'aspiration de 24Fr qui fait partie d'un circuit veineux extracorporel qui filtre le sang et le renvoie *via* une canule de réinjection de 18Fr dans un site d'accès séparé. Il s'agit d'un dispositif très puissant spécialement conçu pour éliminer en bloc les gros caillots dans les gros vaisseaux tels que la VC1 et/ou les vaisseaux iliaques proximaux, et il est par ailleurs trop grand pour être utilisé dans les vaisseaux fémoraux-poplités.

L'intervention doit être réalisée sous anesthésie générale. La canule d'aspiration doit généralement être introduite par un accès de la veine jugulaire interne droite pour éviter une embolisation proximale et une embolie pulmonaire.

Une fois la canule placée au travers du thrombus, son extrémité en entonnoir auto-expansible est déployée, s'ouvrant jusqu'à 48Fr, la circulation extracorporelle est initiée et augmentée lentement jusqu'à un taux maximal de 31/min ; le cathéter est avancé et retiré de manière répétée. Un rapport récent a démontré son utilité chez des patients présentant une thrombose cave (9 patients sur 16), avec une extraction complète du thrombus chez 81,3 % des patients [25].

Stenting

Le thrombus résiduel, issu d'une lyse incomplète ou d'une thrombectomie, est considéré comme une lésion chronique, et s'il n'est pas traité, il est associé à une récurrence précoce et à un développement plus sévère du SPT [20, 26].

Par conséquent, le stenting est privilégié pour couvrir le thrombus résiduel et toute compression externe non couverte (par exemple, le syndrome de May-Thurner) [27]. Les taux de perméabilité des stents à 2 et 5 ans (principalement pour le Wallstent® [Boston Scientific]) varient entre 65 % et 95 %. Les taux de perméabilité des endoprothèses ilio-caves sont encore plus élevés. Les taux sont par ailleurs favorables, à condition que la technique appropriée ait été utilisée (par exemple, dimensionnement correct et pose de l'endoprothèse sur des segments veineux sains avec un flux entrant approprié). L'arrivée de stents veineux dédiés modifie le paysage des interventions veineuses en termes de facilité d'utilisation, de longueur et de force radiale, mais les résultats à long terme sont à éclaircir.

Bien qu'une lésion cave isolée puisse être facile à traiter avec une seule grosse endoprothèse, elle n'est pas si fréquente. Généralement, la bifurcation ilio-cave est impliquée et bien que de multiples techniques ont été décrites la technique des kissing stents, voire de la tour Eiffel semble être la plus utilisée, avec de très bons taux de perméabilité à long terme [28, 29].

Résultats précoces

Selon une étude chinoise publiée en 2017 et colligeant 54 patients ayant bénéficié de thrombectomies endovasculaires pour des thromboses aiguës et subaiguës de la veine cave inférieure [18], le succès technique primaire était de 64 %, le succès technique assisté par stenting en fin d'intervention était de 100 %. Tous les patients de cette étude ont présenté une amélioration clinique après le traitement mais avec un taux de rethrombose dans les 30 jours à 20 % ce qui donne un taux de réussite clinique de 80 %.

Aucun cas de saignement majeur n'a été signalé. Il y a eu sept complications mineures, dont cinq cas de saignement au niveau des sites de ponction qui se sont toutes résolues spontanément. Aucune complication hémorragique sévère n'a été reportée ainsi que les embolies pulmonaires.

Une autre étude comparant les thrombectomies pharmaco-mécaniques aux thrombo-aspirations [30], a rapporté qu'aucune complication grave n'est survenue dans les deux groupes de patients, les principales zones de saignement étaient principalement sous-cutanées au niveau des points de ponction. Une hémoglobinurie transitoire s'est produite dans le groupe TPM, avec disparition des symptômes après hydratation et alcalinisation des urines.

Une étude menée par Vedantham [31] a signalé deux complications non hémorragiques graves. Un patient a développé une paralysie partielle du nerf péronier pendant le traitement, dont l'origine probable est liée au syndrome de loges survenu en pose opératoire. Les symptômes du patient ont disparu en quelques semaines. Un autre patient a développé une thrombose de la veine iliaque controlatérale après thrombo-aspiration, qui a été traitée par thrombolyse. Aucun cas d'embolie pulmonaire précoce n'a été rapporté.

Dans une autre étude comparative entre thrombectomie endovasculaire avec thrombolyse versus anticoagulation seule qui a colligé 2 674 patients [13], il n'a pas été rapporté de différence statistiquement significative dans la mortalité hospitalière entre le groupe thrombectomie et le groupe anticoagulant (2,0 % contre 1,4 % ; odds ratio 1,38 ; intervalle de confiance à 95 %, 0,55-3,46 ; P = 0,49). Par rapport au groupe anticoagulation, les taux d'EP (12,1 % contre 7,8 % ; P = 0,02), d'hémorragie intracrânienne (1,6 % contre 0,2 % ; P = 0,03) et d'insuffisance rénale aiguë (13,9 % contre 9,4 % ; P = 0,02) contre 9,4 % ; P = 0,02) étaient significativement plus élevés dans le groupe thrombectomie. Cependant, les hémorragies gastro-intestinales étaient plus faibles dans le groupe de thrombectomies (1,2 % contre 3,4 % ; odds ratio, 0,36, intervalle de confiance à 95 %, 0,15-0,86 ; P = 0,02).

Résultats tardifs

Plusieurs séries ont décrit l'application et le succès des thrombectomies percutanées pour les patients atteints de thrombose du VCI. **Vedantham et al.** [32] ont rapporté une série de 10 patients présentant une thrombose de la VCI avec filtre en place. Ils ont constaté que le succès clinique tardif atteignait 83 % des cas et ont conclu que les recanalisations endovasculaires étaient un moyen efficace d'améliorer la qualité de vie.

Nagarsheth et al. [33] ont étudié 25 patients présentant des thromboses aiguës du VCI. Après un suivi médian de 54,3 semaines, tous les VCI étaient perméables et on n'a observé que six patients présentant une TVP chronique dans le système veineux ilio-fémoral.

Thrombectomie de la veine cave inférieure par voie endovasculaire.

Alkhouli *et al.* [34] ont souligné dans leur étude que dans les autres séries que les facteurs de risque de ré-occlusion iliocave n'ont pas été évalués. Il a été confirmé que la thrombectomie endovasculaire était tout aussi sûre pour les patients, cancéreux ou non, présentant une TVP aiguë symptomatique [35] et que le traitement de la TVP chez les patients atteints de cancer ne devrait pas différer de celui des patients sans cancer [36].

En effet la présence d'un cancer a été considérée comme la raison la plus fréquente de thrombose de la VCI sans filtre, mais aussi un facteur prédictif de l'échec immédiat de la procédure de thrombectomie. Ce résultat a démontré qu'une surveillance étroite et une anticoagulation standard après la thérapie endovasculaire pour ces patients étaient nécessaires en raison d'un taux de ré-occlusion relativement élevé [37, 38].

La récurrence de thrombose est plus élevée chez les patients atteints de cancer en raison de leur état d'hypercoagulation. Une intervention chirurgicale récente a été signalée comme un facteur prédictif de l'échec de la thrombolyse pour les TVP proximales [39].

Nagarsheth *et al.* [33] dans leur étude ont étudié des thromboses aiguës de VCI chez des patients ayant déjà eu un filtre cave. Cependant et paradoxalement lors de l'analyse multivariée, un filtre déjà placé était un facteur de protection contre la thrombose et a été considéré comme un facteur de protecteur de perméabilité après traitement endovasculaire d'une thrombose cave ou ilio-fémorale. Une explication logique pour cette découverte n'a pas pu être avancée.

Il est à rappeler que le principal objectif de l'utilisation des thrombectomies chez les patients atteints de TVP proximale est de réduire le risque de développer un SPT.

L'essai CaVenT (Catheter-Directed Venous Thrombolysis) a montré que la thrombectomie percutanée était associée à une réduction du risque absolu de SPT de 14,4 % à 24 mois de suivi chez les patients atteints de TVP Proximale par rapport à l'anticoagulation seule [15]. Dans notre série, nous avons enregistré un taux de morbidité spécifique tardive à 32 %, un taux de mortalité spécifique à 4,5 %, un taux de perméabilité primaire à 90,9 % et un taux de perméabilité cave secondaire à 95,4%.

Reste-t-il une place à la chirurgie ouverte ?

La chirurgie ouverte peut comprendre une thrombectomie. Cette chirurgie est actuellement peu utilisée car elle nécessite un abord chirurgical et une connaissance de la chirurgie veineuse profonde, ce qui n'est pas réalisable par la plupart des équipes prenant en charge ces patients (radiologues, cardiologues).

Par ailleurs, elle ne peut être pratiquée que pendant les 8 premiers jours de la thrombose. Elle a en revanche pour avantage son faible coût et sa rapidité (équivalente à une PMT).

Elle peut aussi être utilisée en cas de thrombose des veines poplitées et jambières.

Les thrombectomies chirurgicales peuvent être indiquées pour une thrombose aiguë septique qui ont un prix élevé de re-thromboses fréquentes.

Ces procédures ouvertes sont généralement associées à la fin de leur réalisation à la création d'une fistule artérioveineuse pour maintenir un débit sanguin élevé au sein de la veine.

Neglen *et al.* ont démontré dans leur travail le succès de thrombectomies chirurgicales de thromboses ilio-fémorales étendues à la veine cave associés à la création de fistules artérioveineuses chez 27 parmi 52 patients. Aucun de ces patients n'a développé de SPT lors du suivi à long terme, alors que 20 % des patients qui n'ont pas été thrombectomisés ont développé une ulcération [40].

Selon une étude publiée en 2007 par l'équipe de l'Hôpital Nord à Marseille [41] pour des patients ayant bénéficié de thrombectomies chirurgicales, un taux de morbidité précoce de 13,8 % a été rapporté, un taux de morbidité tardive à 10,3 % et un taux de mortalité nul.

Le caractère invasif de la chirurgie rend la technique peu attractive et réalisable par peu d'équipes et laisse la place aux techniques endovasculaires beaucoup moins invasives. Si le traitement chirurgical conventionnel des TVP étendues à la VCI par laparotomie est lourd et invasif, l'utilisation de techniques hybrides permet leur prise en charge à moindre coût avec un geste moins lourd et d'excellents résultats à moyen terme.

Conclusions

La maladie thromboembolique veineuse constitue une affection, un réel problème de santé publique. Il s'agit d'une affection qui peut être responsable de complications handicapantes tels que le SPT ou même d'une mortalité conséquente.

La prise en charge est multimodale et comprend une anticoagulation curative avec une contention des membres inférieurs. Lorsque la thrombose veineuse touche la veine cave inférieure, la symptomatologie est plus importante ainsi que les complications à type de SPT, ulcères de jambes et inconfort de vie. Plusieurs traitements ont été avancés au fil du temps afin de soulager les patients et éviter ces complications à long terme.

La chirurgie ouverte était parmi les premières solutions mais a été rapidement abandonnée pour laisser place aux techniques endovasculaires beaucoup moins invasives avec des taux de morbi-mortalité moins importants que les techniques conventionnelles.

Ces techniques endovasculaires sont variées dans leur principe de fonctionnement et comprennent des techniques thrombolytiques, rhéolytiques et aspiratives et se terminent dans la majorité des cas par des gestes de stenting associés surtout si un facteur anatomique a été identifié ou un thrombus résiduel a été mis en évidence.

Ces techniques ont fait preuve de leur efficacité et plusieurs études ont étudié leur recul et il est actuellement admis que ces modalités thérapeutiques ont largement remplacé la chirurgie et permettent d'avoir un taux de perméabilité veineuse à long terme très satisfaisant avec moins de SPT et par conséquent moins d'inconfort de vie surtout pour les patients jeunes.

Références

1. Robert-Ebadi H., Mahhou Sennouni F., Righini M. Thrombose veineuse profonde des membres inférieurs. *Angéiologie* 2015; 31/07/15 [19-2030] [Doi : 10.1016/S2211-0364\(15\)49422-1](https://doi.org/10.1016/S2211-0364(15)49422-1).
2. Merminod T., de Moerloose P. Diagnostic de la thrombose veineuse profonde des membres inférieurs : performances des tests diagnostiques. *Ann. Cardiol. Angéiologie* 2002; 51(3) : 135-8.
3. Kahn S.R., Shbaklo H., Lamping D.L., Holcroft C.A., Shrier I., Miron M.J., *et al.* Determinants of health-related quality of life during the 2 years following deep vein thrombosis. *J. Thromb. Haemost.* 2008; 6(7) : 1105-12.
4. Kahn SR. Determinants and Time Course of the Post thrombotic Syndrome After Acute Deep Venous Thrombosis. *Ann. Intern. Med.* 2008; 149 (10) : 698-707.
5. Snow V. Management of Venous Thromboembolism: A Clinical Practice Guideline from the American College of Physicians and the American Academy of Family Physicians. *Ann. Intern. Med.* 2007; 146(3) : 204-10.
6. Killewich L.A., Bedford G.R., Beach K.W., Strandness D.E. Spontaneous lysis of deep venous thrombi: rate and outcome. *J. Vasc. Surg.* 1989; 9(1) : 89-97.
7. Markel A., Manzo R.A., Bergelin R.O., Strandness D.E. Valvular reflux after deep vein thrombosis: incidence and time of occurrence. *J. Vasc. Surg.* 1992; 15(2) : 377-82; discussion 383-4.
8. Plate G., Eklof B., Norgren L., Ohlin P., Dahlström J.A. Venous thrombectomy for iliofemoral vein thrombosis – 10-year results of a prospective randomised study. *Eur. J. Vasc. Endovasc. Surg.* 1997; 14(5) : 367-74.
9. Patterson B.O., Hinchliffe R., Loftus I.M., Thompson M.M., Holt P.J.E. Indications for Catheter-Directed Thrombolysis in the Management of Acute Proximal Deep Venous Thrombosis. *Arterioscler. Thromb. Vasc. Biol.* 2010; 30(4) : 669-74.
10. Protack C.D., Bakken A.M., Patel N., Saad W.E., Waldman D.L., Davies M.G. Long-term outcomes of catheter directed thrombolysis for lower extremity deep venous thrombosis without prophylactic inferior vena cava filter placement. *J. Vasc. Surg.* 2007; 45(5) : 992-7.
11. Kakkos S.K. Gohel M., Baekgaard N., Bauersachs R., Bellmunt-Montoya S., Black S.A., *et al.* Editor's Choice – European Society for Vascular Surgery (ESVS) 2021 Clinical Practice Guidelines on the Management of Venous Thrombosis. *Eur. J. Vasc. Endovasc. Surg.* 2021; 61(1) : 9-82.
12. Go C., Chaer R.A., Avgerinos E.D. Catheter Interventions for Acute Deep Venous Thrombosis: Who, When and How. *Vasc. Endovasc. Rev.* 2020; 3 : e07.
13. Alkhouli M., Zack C.J., Zhao H., Shafi I., Bashir R. Comparative Outcomes of Catheter-Directed Thrombolysis Plus Anticoagulation Versus Anticoagulation Alone in the Treatment of Inferior Vena Caval Thrombosis. *Circ. Cardiovasc. Interv.* 2015; 8(2) : e001882.
14. Comerota A.J., Kearon C., Gu C.S., Julian J.A., Goldhaber S.Z., Kahn S.R., *et al.* Endovascular Thrombus Removal for Acute Iliofemoral Deep Vein Thrombosis: Analysis From a Stratified Multicenter Randomized Trial. *Circulation* 2019; 139(9) : 1162-73.
15. Enden T., Haig Y., Klow N.E., Slagsvold C.E., Sandvik L., Ghanima W., *et al.* Long-term outcome after additional catheter-directed thrombolysis versus standard treatment for acute iliofemoral deep vein thrombosis (the CaVenT study): a randomized controlled trial. *The Lancet* 2012; 379(9810) : 31-8.
16. Salem K.M., Saadeddin Z., Go C., Maïak O.A., Eslami M.H., Hager E., *et al.* Risk factors for acute kidney injury after pharmacomechanical thrombolysis for acute deep vein thrombosis. *J. Vasc. Surg. Venous Lymphat. Disord.* 2021; 9(4) : 868-73.
17. Go C., Saadeddin Z., Pandya Y., Chaer R.A., Eslami M.H., Hager E.S., *et al.* Single versus multiple-stage catheter-directed thrombolysis for acute iliofemoral deep venous thrombosis does not have an impact on iliac vein stent length or patency rates. *J. Vasc. Surg. Venous Lymphat. Disord.* 2019; 7(6) : 781-8.
18. Ye K., Qin J., Yin M., Liu X., Lu X. Outcomes of Pharmacomechanical Catheter-directed Thrombolysis for Acute and Subacute Inferior Vena Cava Thrombosis: A Retrospective Evaluation in a Single Institution. *Eur. J. Vasc. Endovasc. Surg.* 2017; 54(4) : 504-12.
19. Morrow K.L., Kim A.H., Plato S.A., Shevitz A.J., Goldstone J., Baele H., *et al.* Increased risk of renal dysfunction with percutaneous mechanical thrombectomy compared with catheter-directed thrombolysis. *J. Vasc. Surg.* 2017; 65(5) : 1460-6.
20. Avgerinos E.D., El-Shazly O., Jeyabalan G., Al-Khoury G., Hager E., Singh M.J., *et al.* Impact of inferior vena cava thrombus extension on thrombolysis for acute iliofemoral thrombosis. *J. Vasc. Surg. Venous. Lymphat. Disord.* 2016; 4(4) : 385-91.

Thrombectomie de la veine cave inférieure par voie endovasculaire.

21. Wang W., Sun R., Chen Y., Liu C. Meta-analysis and systematic review of percutaneous mechanical thrombectomy for lower extremity deep vein thrombosis. *J. Vasc. Surg. Venous Lymphat. Disord.* 2018; 6(6) : 788-800.
22. Strzalek A. First look at CLOUT registry reveals over 75% of DVT patients have near- complete clot resolution with ClotTriever. *Venous News.* 2019.
23. Shah N.G., Wible B.C., Paulisin J.A., Zaki M., Lamparello P., Sista A., *et al.* Management of inferior vena cava thrombosis with the FlowTriever and ClotTriever Systems. *J. Vasc. Surg. Venous Lymphat. Disord.* 2021; 9(3) : 615-20.
24. Lopez R. DeMartino R., Fleming M., Bjarason H., Neisen M. Aspiration thrombectomy for acute iliofemoral or central deep venous thrombosis. *J. Vasc. Surg. Venous Lymphat. Disord.* 2019; 7(2) : 162-8.
25. Rajput F.A., Du L., Woods M., Jacobson K. Percutaneous Vacuum-Assisted Thrombectomy Using AngioVac Aspiration System. *Cardiovasc. Revasc. Med.* 2020; 21(4) : 489-93.
26. Haig Y., Enden T., Slagsvold C.E., Sandvik L., Sandset P.M., Klow N.E. Determinants of Early and Long-term Efficacy of Catheter-directed Thrombolysis in Proximal Deep Vein Thrombosis. *J. Vasc. Interv. Radiol.* 2013; 24(1) : 17-24.
27. Mahnken A.H., Thomson K., de Haan M., O'Sullivan G.J. CIRSE Standards of Practice Guidelines on Iliocaval Stenting. *Cardiovasc. Intervent. Radiol.* 2014.
28. Neglén P., Darcey R., Olivier J., Raju S. Bilateral stenting at the ilio caval confluence. *J. Vasc. Surg.* 2010; 51(6) : 1457-66.
29. Neglén P. Stenting Is the "Methode-of-Choice" to Treat Iliofemoral Venous Outflow Obstruction. *J. Endovasc. Ther.* 2009; 16(4) : 492-3.
30. Liu Z., Fu G., Gong M., Zhao B., Gu J., Wang T., *et al.* AngioJet Rheolytic Thrombectomy to Treat Inferior Vena Cava Filter-Related Thrombosis: Efficacy and Safety Compared With Large-Lumen Catheter Suction. *Front Cardiovasc. Med.* 2022; 9 : 837455.
31. Vedantham S., Vesely T.M., Parti N., Darcy M., Hovsepian D.M., Picus D. Lower Extremity Venous Thrombolysis with Adjunctive Mechanical Thrombectomy. *J. Vasc. Interv. Radiol.* 2002; 13(10) : 1001-8.
32. Vedantham S., Vesely T.M., Parti N., Darcy M.D., Pilgram T.K., Sicard G.A., *et al.* Endovascular Recanalization of the Thrombosed Filter-bearing Inferior Vena Cava. *J. Vasc. Interv. Radiol.* 2003; 14(7) : 893-903.
33. Nagarsheth K.H., Sticco C., Aparajita R., Schor J., Singh K., Zia S., *et al.* Catheter-Directed Therapy is Safe and Effective for the Management of Acute Inferior Vena Cava Thrombosis. *Ann. Vasc. Surg.* 2015; 29(7) : 1373-9.
34. Alkhouli M., Morad M., Narins C.R., Raza F., Bashir R. Inferior Vena Cava Thrombosis. *JACC Cardiovasc. Interv.* 2016; 9(7) : 629-43.
35. Kim H.S., Preece S.R., Black J.H., Pham L.D., Streiff M.B. Safety of catheter-directed thrombolysis for deep venous thrombosis in cancer patients. *J. Vasc. Surg.* 2008; 47(2) : 388-94.
36. Piccioli A., Prandoni P. Approach to Venous Thromboembolism in the Cancer Patient. *Curr. Treat. Options Cardiovasc. Med.* 2011; 13(2) : 159-68.
37. Frere C., Farge D. Clinical practice guidelines for prophylaxis of venous thromboembolism in cancer patients. *Thromb. Haemost.* 2016; 116(10) : 618-25.
38. Timp J.F., Braekkan S.K., Versteeg H.H., Cannegieter S.C. Epidemiology of cancer-associated venous thrombosis. *Blood* 2013; 122(10) : 1712-23.
39. Avgerinos E.D., Hager E.S., Naddaf A., Dillavou E., Singh M., Chaer R.A. Outcomes and predictors of failure of thrombolysis for iliofemoral deep venous thrombosis. *J. Vasc. Surg. Venous Lymphat. Disord.* 2015; 3(1) : 35-41.
40. Neglen P., Nazzal M.M.S., Al-Hassan H.K.H., Christenson J.T., Eklöf B. Surgical removal of an inferior vena cava thrombus. *Eur. J. Vasc. Surg.* 1992; 6(1) : 78-82.
41. Hartung O., Benmiloud F., Barthélémy P., Dubuc M., Boufi M., Alimi Y.S. Late results of surgical venous thrombectomy with ilio caval stenting. *J. Vasc. Surg.* 2008; 47(2) : 381-7.