



La bande sèche à allongement long BIFLEX est efficace dans le traitement du lymphœdème des membres supérieurs lié au cancer du sein.

The long-stretch dry bandage BIFLEX is efficient for the treatment of breast cancer-related upper limb lymphedema.

Torres-Lacomba M., Ferrandez J.-C.

Résumé

Le traitement du lymphœdème après cancer du sein recommande l'utilisation du drainage lymphatique manuel et des bandages compressifs. Différentes techniques de compression sont utilisées par les praticiens. Au travers d'une étude clinique contrôlée randomisée en simple aveugle, l'efficacité de quatre types de bandages et kinesiотaping a été comparée. L'utilisation d'un bandage composite simplifié associant deux bandes, l'une de protection à allongement court et l'autre à allongement long (BIFLEX 16, Thuasne France), permet d'obtenir le meilleur résultat de décongestion. Cet article résume les résultats de cette étude clinique, récemment réalisée en Espagne, qui a permis à la bande Biflex de recevoir un avis favorable de la Commission Nationale d'Evaluation des dispositifs médicaux et des technologies de santé de la HAS en date du 6 décembre 2022 dans le traitement du lymphœdème du membre supérieur.

Mots-clés: Bande élastique de compression à allongement long, lymphœdème, cancer du sein, réduction du volume, compression.

Abstract

The treatment of lymphoedema after breast cancer recommends the use of manual lymph drainage and compression bandages.

Different compression techniques are used by practitioners. In a randomised controlled trial, the efficacy of four types of bandages and kinesiотaping was compared.

The use of a simplified composite bandage combining two bands, one short and one long-stretch (BIFLEX 16, Thuasne France), provided the best decongestion result.

This article summarises the results of this clinical study, recently carried out in Spain, which enabled the Biflex band to receive a favourable opinion from the HAS National Commission for the Evaluation of Medical Devices and Health Technologies on 6 December 2022 in the treatment of upper limb lymphoedema.

Keywords: Long-stretch elastic compression bandage, lymphoedema, breast cancer, volume reduction, compression.

Introduction

Parmi les **1,38 million** de femmes dans le monde diagnostiquées chaque année avec un cancer du sein, près de 35 000 sont concernées en Espagne et 60 000 en France. Environ 21 % d'entre elles présentent un risque de développer un lymphœdème au niveau du membre supérieur [1].

Néanmoins, cette incidence tend à se réduire à 5 % grâce à la technique de la biopsie du ganglion sentinelle. Elle permet de réduire l'importance de l'exérèse des ganglions du creux axillaire qui reçoivent les lymphatiques issus du membre supérieur [2].

Le lymphœdème est en relation avec une augmentation de la pression oncotique tissulaire liée aux protéines interstitielles (œdème riche en protéines).



Le lymphœdème concerne le membre supérieur mais peut également affecter le sein et le thorax. Au niveau du membre supérieur, il peut engendrer des symptômes associés telles que la douleur, la lourdeur, l'oppression et la réduction de l'amplitude de l'épaule ayant un effet négatif sur la vie quotidienne des patientes ainsi que sur leur activité globale [1].

Le traitement standard actuel du lymphœdème est la physiothérapie décongestive complexe (PhDC) qui associe simultanément les bandages compressifs, l'exercice thérapeutique, les soins de peau, le drainage lymphatique manuel, et de façon adjuvante la pressothérapie. Il s'agit du premier choix de traitement recommandé par la Société Internationale de Lymphologie (International Society of Lymphology) [3].

La PhDC se réalise en deux phases : une première phase intensive où les sessions sont quotidiennes lors des premières semaines de soins permettant ainsi une réduction conséquente du volume du lymphœdème, et une deuxième phase correspondant au traitement d'entretien et au maintien de cette réduction volumétrique. Le succès du PhDC repose sur la combinaison de l'ensemble des traitements précédemment cités mais le bandage compressif représente l'une des étapes les plus importantes [4, 5].

Des bandes aux qualités physiques différentes peuvent être utilisées pour le traitement du lymphœdème qui restent le choix du thérapeute. Les bandes peuvent être inextensibles (allongement maximal inférieur à 10 %), à allongement court (allongement maximal compris entre 10 et 100 %), à allongement long (allongement maximal > 100 %). L'application de bandes se chevauchant sur le membre réalise par définition un bandage multicouche. Des bandes de même nature peuvent être appliquées seules ou en association avec des bandes de nature différente (bandage composite). Il est ainsi possible de faire varier la valeur de pression et de rigidité du bandage (module de Young) en fonction de sa composition et de la technique de pose associée à ce bandage.

Le nombre de couches, leurs superpositions possibles, leurs mises en tension déterminent ainsi ces valeurs.

Le groupe Thuasne commercialise une bande sèche élastique à allongement long, **la bande Biflex**, bi-extensible : allongement longitudinal > 100 %, retour élastique ≥ 90 %, élasticité transversale ≥ 40 % dont l'une des indications est le traitement du lymphœdème (**Figure 1**). Cette bande est commercialisée en France depuis 1954, et inscrite sur la liste des produits et prestations remboursés par l'assurance maladie.

L'objectif de l'étude était d'évaluer, dans le cadre d'une étude contrôlée randomisée, l'efficacité d'un bandage composite simplifié à deux bandes. Il consiste uniquement en une bande coton de protection à allongement court et une bande sèche à allongement long élastique (Biflex, Thuasne). Ce type de bandage composite simplifié est largement utilisé dans le cadre de la pratique courante pour différentes raisons. Il permet de simplifier et limiter le temps lié à la pose du bandage, de réduire le volume du bandage, et de limiter le glissement du bandage grâce au caractère élastique de la bande à allongement long. Il maintient une pression efficace sur une plus grande durée, tout en réduisant le nombre d'interventions du professionnel de santé libéral, évitant de renouveler la pose du bandage dans la journée.

Nous présentons ici les points essentiels de la méthodologie et des résultats de l'étude clinique publiée dans le journal *Clinical Rehabilitation* en 2020 [6] qui démontre l'efficacité supérieure de cette bande Biflex au sein d'un bandage multicouche simplifié par rapport aux bandes sèches à allongement court.

Méthodologie

Cette étude clinique contrôlée, randomisée, en simple aveugle visait à comparer l'efficacité de quatre types de bandages et kinesiotaping, et à déterminer quel était le bandage le plus efficace sur la réduction de volume du membre supérieur chez des patientes atteintes d'un lymphœdème unilatéral secondaire à un cancer du sein.

L'étude a été conduite entre octobre 2014 et janvier 2020 dans le laboratoire de recherche du département de physiothérapie du groupe de recherche sur la santé des femmes (FPSM) de l'Université d'Alcalá à Madrid en Espagne.

Le protocole de l'étude a été approuvé par le comité d'éthique de recherche clinique de l'Hôpital Universitaire de Príncipe de Asturias à Alcalá de Henares, Madrid, Espagne (Ref. 10/018) et a été enregistré sur ClinicalTrials.gov (Ref. NCT03250364). Toutes les procédures ont été effectuées conformément à la Déclaration d'Helsinki et à la déclaration CONSORT.

Les patientes devaient être âgées de plus de 20 ans, présenter un lymphœdème secondaire à un cancer du sein, de stade clinique I ou II d'après la Société Internationale de Lymphologie (ISL), basé sur un diagnostic d'une différence ≥ 2 cm sur un minimum de deux mesures consécutives du membre affecté par rapport au membre sain pendant une durée minimum de six mois. Leur lymphœdème devait être apparu au moins six mois après une chirurgie ou une radiothérapie liée au cancer du sein, et il ne devait pas avoir été traité auparavant.

Étaient exclues les femmes ayant subi un curage ganglionnaire axillaire bilatéral, présentant uniquement un lymphœdème de la main, un érysipèle ou autre infection cutanée active, une récurrence cancéreuse loco-régionale, un lymphœdème primaire ou métastatique.

Les patientes étaient randomisées dans 5 groupes comportant 30 patientes par groupe :

- **groupe multicouche traditionnel** : une première couche correspondant à un bandage tubulaire 100 % coton (Tubinylex™, BSN médical), une seconde couche à une mousse de latex émulsionné souple (Bande mousse N/N 8 mm, Thuasne), et une troisième couche à un bandage à allongement court inélastique (Rosidal K™ 6, 8 et/ou 10 cm, Lohmann & Rauscher Allemagne), posée en spirale à 50 % de recouvrement ;
- **groupe multicouche composite simplifié** : la première bande est une bande de protection tubulaire 100 % coton à allongement court inélastique (recouvrement en spirale à 50 %, Bande coton, Thuasne France) et la deuxième couche est une bande sèche à allongement long élastique (Biflex™ 16, Thuasne France), posée en spirale à 50% de recouvrement ;
- **groupe cohésif** : une bande à allongement court auto-adhérente élastique (Coban™ 10 cm, 3M USA), posée en spirale à 50 % de recouvrement ;
- **groupe adhésif** : une bande à allongement court adhésive inélastique (Biplast™ 10 cm, Thuasne France) appliquée sur une bande de protection en mousse fine extensible (Mousse de Protection™ 7 cm, Thuasne France), posée en spirale à 50 % de recouvrement ;
- **groupe kinesiotaping** : Bandes 100% coton, 100% acryliques, élastiques (K-Active Tape© 5 cm, Japon).

Le critère principal était représenté par le pourcentage de réduction de l'excès de volume du lymphœdème entre le pré- et le post-traitement (trois semaines de traitement au total). Les critères secondaires correspondaient à l'évolution du pourcentage de patientes présentant une lourdeur ou une tension du membre avant et après traitement, au confort des bandages perçu par les patientes (échelle NRS de 0 à 10; 0 correspondant au confort maximal et 10 à l'inconfort maximal perçu), ainsi qu'à la tolérance des bandages (recueil des événements indésirables reliés).

Résultats

L'étude a inclus 150 patientes qui ont été randomisées dans les cinq groupes de traitement, parmi lesquelles 146 ont terminé les trois semaines de traitement (28 dans le groupe multicouche traditionnel, 30 dans le groupe multicouche simplifié, 29 dans le groupe cohésif, 30 dans le groupe adhésif et 29 dans le groupe kinesiotaping). Quatre patientes sont sorties d'étude suite à de l'inconfort (n = 2), des irritations de la peau (n = 1) ou une participation irrégulière (n = 1). Les caractéristiques des patientes sont résumées dans le **Tableau 1**.

Les résultats de l'étude ont montré une réduction statistiquement significative de l'excès de volume, entre le pré- et le post-traitement, dans tous les groupes de traitement, en valeur absolue et en pourcentage ($P < 0,001$) (**Tableau 2**).

Le bandage ayant démontré la plus grande efficacité dans cette étude est le bandage multicouche composite simplifié composé de la bande coton et de la bande Biflex à allongement long, avec une différence de l'excès de volume entre les visites pré- et post-traitement de 126 mL, soit 59,5 % (**Figure 2**). Parallèlement, le groupe de traitement ayant démontré la plus faible efficacité est le kinesiotaping avec une différence de l'excès de volume de 18,5 mL, soit 4,9 % entre le pré- et le post-traitement (**Figure 2**).

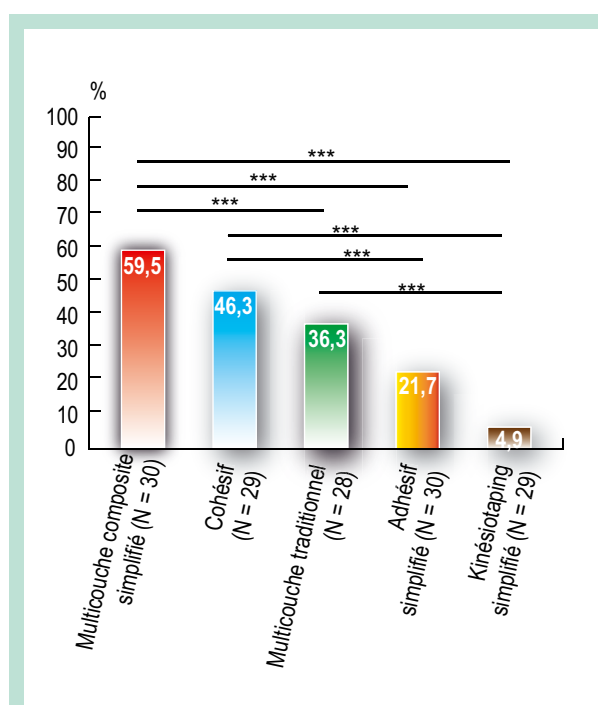


FIGURE 2 : Diminution de l'excès de volume (%) pré- et post-traitement en fonction des différents groupes. *** p < 0,001

**La bande sèche à allongement long BIFLEX
 est efficace dans le traitement du lymphœdème
 des membres supérieurs lié au cancer du sein.**

	Groupe bandage multicouche traditionnel (N = 28)	Groupe bandage multicouche composite simplifié (N = 30)	Groupe bandage cohésif (N = 29)	Groupe bandage adhésif (N = 30)	Groupe kinesiio taping (N = 29)	Total (N = 146)
Âge (années), X (SD)	58 (11,4)	56,2 (11,5)	58 (13,8)	59,8 (9,4)	59,6 (10,6)	58,4 (11,4)
Indice de masse corporelle (kg/m ²), X (SD)	29,7 (5,9)	29,1 (5,8)	29,2 (5,5)	30,8 (6,3)	27 (7,6)	29,2 (6,3)
Apparition du lymphœdème (mois), X (SD)	15,3 (5,4)	16,7 (9,6)	14,3 (6,1)	16,3 (15,3)	17,7 (9,1)	16,1 (9,8)
Stade du lymphoedème, n (%)						
Stade I	22 (78)	23 (77)	23 (79)	23 (77)	24 (83)	115 (74)
Stade II	6 (22)	7 (23)	6 (21)	7 (23)	5 (17)	31 (26)
Type de chirurgie, n (%)						
Mastectomie modifiée	10 (36)	12 (40)	11 (38)	10 (33)	11 (38)	54 (37)
Quadrantectomie	10 (36)	10 (33)	9 (31)	10 (33)	10 (34)	49 (34)
Lumpectomie	8 (28)	8 (27)	9 (31)	10 (33)	8 (28)	43 (29)
Thérapie adjuvante, n (%)						
Radiothérapie	24 (86)	27 (90)	26 (90)	27 (90)	25 (86)	129 (88)
Chimiothérapie	27 (96)	28 (93)	28 (97)	29 (97)	27 (93)	139 (95)
Hormonothérapie	17 (61)	18 (60)	16 (55)	17 (57)	15 (52)	83 (57)
Nombre de ganglions lymphatiques excisés (n (SD))	15,6 (4,4)	14,8 (5,6)	15,2 (4,7)	15,6 (3,2)	13,6 (5,2)	15 (4,7)
Membre supérieur affecté, n (%)						
Dominant	8 (29)	10 (33)	6 (21)	10 (33)	5 (17)	39 (27)
Non-dominant	20 (71)	20 (67)	23 (79)	20 (67)	24 (83)	107 (73)
Localisation du lymphoedème, n (%)						
Proximal	4 (14)	4 (13)	5 (17)	5 (17)	4 (14)	22 (14)
Distal	11 (39)	12 (40)	11 (38)	11 (36)	12 (41)	57 (39)
Complet	13 (46)	14 (47)	13 (45)	14 (47)	13 (45)	67 (46)
Sévérité du lymphœdème, n (%)						
Léger	7 (25)	6 (20)	7 (24)	7 (23)	7 (24)	34 (23)
Modéré	17 (61)	19 (66)	18 (62)	19 (63)	19 (66)	92 (63)
Sévère	4 (14)	5 (14)	4 (14)	4 (14)	3 (10)	20 (14)
Volume du bras affecté (mL) Md (IQR)*	2306,3 (456,4)	2370,6 (614,6)	2270,95 (546)	2505,4 (662,7)	2343,7 (610,5)	2359,9 (582,3)
Excès de volume (mL), Md (IQR)*	446,4 (354,1)	326,5 (285,4)	363,7 (351,3)	513,7 (518,1)	395,3 (213,8)	409,6 (339,9)
Lourdeur, n (%)	18 (64)	25 (83)	22 (76)	20 (69)	24 (83)	109 (75)
Tension, n (%)	20 (71)	24 (80)	19 (66)	18 (62)	21 (72)	102(70)
TABLEAU 1: Caractéristiques des patientes (N = 146).						
*Md : Médiane ; IQR : Interquartile Range						

Groupe	Excès de volume (mL)	Excès de volume (%)	P value	Confort perçu
Multicouche composite simplifié (N=30)	126,0 (89,4)	59,5 (28,7)	< 0,001	5 (1,8)
Cohésif (N=29)	124,2 (157,1)	46,3 (39)	< 0,001	4,8 (1,9)
Multicouche traditionnel (N=28)	120 (168,2)	36,3 (35,5)	< 0,001	6,7 (3)
Adhésif (N=30)	61,9 (85,8)	21,7 (17,9)	< 0,001	4,3 (1,9)
Kinesiotaping (N=29)	18,5 (43,4)	4,9 (17,7)	< 0,001	1,4 (2)

TABLEAU 2: Diminution de l'excès de volume du lymphœdème pré- et post-traitement (après 3 semaines de traitement) et confort des bandages perçu par les patientes. Le confort perçu par les patientes était quantifié via une échelle NRS de 0 à 10 (0 correspondant au confort maximal et 10 à l'inconfort maximal perçu).

Les données sont présentées sous forme de médiane et d'écart interquartile ; données significatives à $P \leq 0,05$.

* Kruskal-Wallis (évolution du volume du lymphœdème).

Groupe	P value*	Comparaison efficacité
Kinesiotaping vs Cohésif	< 0,001	Cohésif > Kinesiotaping
Kinesiotaping vs Multicouche traditionnel	< 0,001	Multicouche traditionnel > Kinesiotaping
Kinesiotaping vs Multicouche composite simplifié	< 0,001	Multicouche simplifié > Kinesiotaping
Adhésif vs Cohésif	< 0,001	Cohésif > Adhésif
Adhésif vs Multicouche composite simplifié	< 0,001	Multicouche simplifié > Adhésif
Multicouche traditionnel vs Multicouche composite simplifié	< 0,001	Multicouche simplifié > Multicouche traditionnel
Adhésif vs Kinesiotaping	0,071	Non significatif
Adhésif vs Multicouche traditionnel	0,232	Non significatif
Cohésif vs Multicouche traditionnel	0,792	Non significatif
Cohésif vs Multicouche composite simplifié	0,456	Non significatif

TABLEAU 3: Comparaison de l'efficacité post-traitement entre les groupes.

*Données significatives à $P \leq 0,05$. Post-hoc en utilisant la correction de Bonferroni.

Le bandage multicouche composite simplifié a démontré une supériorité statistiquement significative par rapport au bandage multicouche traditionnel composé des bandes sèches à allongement court ($P < 0,001$), au bandage adhésif ($P < 0,001$), et au kinesiotaping ($P < 0,001$).

La différence entre ce bandage multicouche simplifié et le bandage cohésif était par contre non statistiquement significative ($P = 0,456$) (Tableau 3).

Les symptômes de lourdeur et de tension du membre ont diminué de manière statistiquement significative après trois semaines de traitement dans chacun des groupes de traitement ($P = 0,031$ et $P = 0,026$, respectivement). Cependant, aucune différence statistiquement significative n'a été mise en évidence entre les différents groupes de traitement concernant ces symptômes. Les patientes ont perçu le kinesiotaping comme le traitement le plus confortable et le bandage multicouche traditionnel comme le plus inconfortable avec une différence de 5,3 points sur une échelle numérique de 0 à 10 ($P < 0,001$) (Tableau 2).

Des effets indésirables ont été rapportés dans les groupes « multicouche traditionnel », « cohésif » et « kinesiotaping » : deux patientes ont arrêté de porter les bandages en raison d'un inconfort (une dans le groupe multicouche traditionnel et une dans le groupe bandage cohésif), et une patiente a présenté des irritations de la peau dans le groupe kinesiotaping.

Ces résultats confirment les résultats précédemment obtenus dans l'étude observationnelle de Ferrandez [7, 8]. Cette étude prospective multipraticien en ambulatoire visait à évaluer, chez des kinésithérapeutes libéraux, le bénéfice du traitement décongestif chez des femmes présentant un lymphœdème secondaire à un cancer du sein et à comparer l'efficacité de différents types de bandages utilisés. Les résultats montrent un pourcentage d'amélioration significativement plus important pour le bandage multicouche simplifié ($n = 58$) composé d'une bande coton (Médica 315, Sigvaris) et de la bande sèche à allongement long Biflex (Thuasne, France) par rapport au bandage multicouche traditionnel ($n = 15$) composé de jersey, d'une mousse et de bandes sèches à allongement court inélastiques (Biflexideal, Thuasne France) ($P = 0,004$). L'étude des variations de pression sous le bandage composite met en évidence son mode d'action [9].

Conclusion

D'après nos connaissances, l'étude de Torres Lacomba et al. [6] est la première étude qui a testé et comparé l'efficacité de quatre bandages différents et du kinesiotaping dans la phase intensive de traitement des lymphœdèmes du membre supérieur secondaire à un cancer du sein.

Bien que l'utilisation du bandage multicouche traditionnel à allongement court soit souvent décrit [3], d'autres types de bandages sont également disponibles pour le traitement du lymphœdème. Les résultats de cette étude montrent que, parmi les cinq types de bandages testés, le bandage multicouche composite simplifié apparaît comme le plus efficace pour réduire le volume du lymphœdème (réduction > 50 %), et est plus confortable que le bandage multicouche traditionnel. Le bandage multicouche composite simplifié, utilisant la superposition de seulement deux bandes (bande coton et bande sèche à allongement long Biflex, Thuasne, France) démontre ainsi une meilleure fonctionnalité que le bandage traditionnel. En effet, ce dernier nécessitant la mise en place d'un capitonnage délivré par une sous-couche de coton et de mousse, ainsi que d'un recouvrement par plusieurs bandes à allongement court, rigidifie considérablement le membre.

La supériorité du bandage composite peut s'expliquer par la combinaison des propriétés élastiques et inélastiques des bandes composant le bandage multicouche composite simplifié et par le nombre réduit de bandes utilisées.

La combinaison simple de ces deux bandes aux propriétés différentes allie leurs avantages. La bande coton à allongement court permet d'obtenir une pression de repos supportable et une rigidité augmentant la pression de travail. La pression de repos diminuant au cours du temps, du fait de la décongestion du membre, celle-ci est ensuite compensée par la pression de la bande Biflex à allongement long élastique. Nous retiendrons que la bande Biflex est positionnée au niveau du membre supérieur, de manière à respecter une pression tolérable par la patiente, comme indiqué dans les recommandations de la HAS [10].

Ce bandage composite simplifié avec la bande Biflex autorise ainsi une meilleure mobilité du membre et une meilleure acceptation par les patientes. Plus les mouvements seront aisés et répétés, meilleure sera la décongestion.

Références

1. DiSipio T., Rye S., Newman B., et al. Incidence of unilateral arm lymphoedema after breast cancer: a systematic review and meta-analysis. *Lancet Oncol.* 2013; 14(6) : 500-15.
2. Giammarile F., Vidal-Sicart S., Paez D., et al. Sentinel Lymph Node Methods in Breast Cancer. *Sem. Nucl. Med.* 2022; 52(5) : 551-60.
3. Executive Committee. The diagnosis and treatment of peripheral lymphedema: 2016 consensus document of the International Society of Lymphology. *Lymphology* 2016; 49: 170-84.
4. Ezzo J., Manheimer E., McNeely M.L., et al. Manual lymphatic drainage for lymphedema following breast cancer treatment. *Cochrane Database Syst Rev* 2015; (5) : CD003475.
5. McNeely M.L., Magee D.J., Lees A.W., et al. The addition of manual lymph drainage to a compression therapy for breast cancer related lymphedema: a randomized controlled trial. *Breast Cancer Res. Treat.* 2004; 86(2) : 95-106.
6. Torres-Lacomba M., Navarro-Brazález B., Prieto-Gomez V., et al. Effectiveness of four types of bandages and kinesio-tape for treating breast-cancer-related lymphoedema: a randomized, single blind, clinical trial. *Clin. Rehabil.* 2020; 34 : 1230-41. [doi: 10.1177/0269215520935943](https://doi.org/10.1177/0269215520935943).
7. Ferrandez J.-C., Bourassin A., Debeauquesne A., Philbert C. Étude prospective ambulatoire multipraticien du lymphœdème du membre supérieur après cancer du sein – À propos de 76 cas. *Oncologie* 2005; 7 : 316-22.
8. Ferrandez J.-C. Évaluation de l'efficacité de deux types de bandages de décongestion du lymphœdème secondaire du membre supérieur. *Kinesither. Rev.* 2007; 67 : 30-05.
9. Ferrandez J.-C., Cassignac G., Ganchou P.H. Étude des variations des pressions de travail sous bandage composite de décongestion sur membre supérieur sain. *Kinesither. Rev.* 2020; 21(238) : 3-10.
10. Haute Autorité de Santé (HAS). La compression médicale dans le traitement du lymphœdème. Bon usage des technologies de santé. Déc 2010.