



Traitement de la petite veine saphène par cyanoacrylate. *Treatment of the small saphenous vein with cyanoacrylate.*

Assaraf G.

Résumé

Introduction

Les techniques thermiques endoveineuses sont aujourd'hui au centre de sa prise en charge, avec un risque non négligeable de lésion induite par la chaleur. L'encollage veineux est une technique novatrice non thermique, validée dans le traitement de la GVS.

Matériel

L'analyse de 3 études nous a permis de recueillir des résultats sur le succès technique, le succès anatomique et les complications de l'encollage veineux de petites veines saphènes incompétentes.

Résultats

Les taux d'occlusions étaient à 100% en post procédure et à 97,2% à 1 an. Le Validation of Venous Clinical Severity Score (VCSS) était en moyenne à 6,3 en pré procédure, amélioré à 3,3 à 6 mois et à 0 à un an. Le questionnaire Aberdenn Varicose Vein Questionnaire (AVVQ) était à 11,9 en pré procédure, amélioré à 4,2 à 6 mois et à 1,5 en moyenne à un an.

Conclusion

Le traitement par cyanoacrylate des PVS incompétentes semble être un traitement sûr et efficace.

Mots-clés: petite veine saphène (PVS), cyanoacrylate, colle, évaluation, complications, études publiées.

Abstract

Introduction

Endovenous thermal techniques are nowadays at the centre of its management, with a non-negligible risk of heat-induced injury. Venous gluing is an innovative non-thermal technique validated for the treatment of GVS.

Material

Analysis of 3 studies allowed us to collect results on the technical success, anatomical success and complications of venous gluing of small incompetent saphenous veins.

Results

Occlusion rates were 100% post procedure and 97.2% at 1 year. The Validation of Venous Clinical Severity Score (VCSS) averaged 6.3 pre-procedure, improved to 3.3 at 6 months and 0 at one year. The Aberdenn Varicose Vein Questionnaire (AVVQ) was 11.9 pre-procedure, improved to 4.2 at 6 months and 1.5 on average at one year.

Conclusion

Cyanoacrylate treatment of incompetent PVS appears to be a safe and effective treatment.

Keywords: small saphenous vein, cyanoacrylate, glue, evaluation, complications, literature studies.

Introduction

La prévalence de la maladie variqueuse est élevée dans la population générale des pays industrialisés, touchant 20 à 60 % des sujets, et augmente linéairement avec l'âge [1, 2].

Bien que la maladie veineuse superficielle soit souvent été associée à une incontinence de la grande veine saphène (GSV), le reflux veineux de la petite veine saphène (PVS) est responsable d'environ 15 à 20 % des varices des membres inférieurs [3, 4].

Le développement des techniques endo-veineuses mini-invasives a marqué un tournant considérable dans la prise en charge des varices des membres inférieurs. En majorité, les techniques endo-veineuses sont basées sur des techniques thermiques, comme l'ablation par laser et radiofréquence.

Elles nécessitent l'injection d'une anesthésie locale par tumescence et exposent à un risque de lésion du nerf sural, avec une prévalence des lésions symptomatiques allant jusqu'à 26%, et des symptômes pouvant persister 15 mois après la procédure [5, 6].

L'encollage par cyanoacrylate est une technique non thermique validée depuis plusieurs années dans d'autres applications médicales, notamment pour l'hémostase chirurgicale et le traitement des fistules artério-veineuses viscérales ou des varices œsophagiennes.

Le contact de la glue avec les cellules sanguines, le plasma et l'endothélium veineux déclenche une polymérisation rapide qui induit au niveau de toute la paroi veineuse une forte réaction inflammatoire qui conduit à terme à une transformation fibreuse de la veine.

La polymérisation rapide permet de conserver une souplesse après polymérisation pour éviter toute sensation des patients, et une haute viscosité pour éviter tout risque d'embolisation.

L'utilisation de la colle cyanoacrylate dans le traitement des varices semble une alternative intéressante permettant de disposer d'une technique aussi efficace et sûre que les techniques thermiques, mais qui évite les désagréments de l'anesthésie par tumescence et les lésions induites par la chaleur.

Plusieurs études ont montré d'excellents résultats dans le traitement de l'incontinence veineuse par encollage de la grande veine saphène (GVS), récemment validée aux États Unis (2015) et en France (2019) dans le traitement de l'affection veineuse chronique symptomatique (CEAP \geq 2) avec présence d'un reflux objectivé par écho Doppler.

Cependant peu de données sont actuellement disponibles concernant le traitement l'incontinence de la petite veine saphène (PVS) par cyanoacrylate.

L'objectif de notre travail est de faire une revue de la littérature analysant le succès technique, le succès anatomique et les complications du traitement par cyanoacrylate des petites veines saphènes incompétentes.

Matériels et méthodes

Une recherche documentaire structurée a été effectuée à partir de trois bases de données différentes: PubMed, EMBASE et la Bibliothèque Cochrane.

- Les études devaient concerner le traitement par encollage des petites veines saphènes incontinentes.

- Les termes de recherche utilisées étaient « closure », « cyanoacrylate », « small saphenous vein », « insufficiency ».
- Trois études ont été retrouvées (**Tableau 1**).
- La réalisation d'une méta-analyse n'a pas été possible en raison du manque d'articles sur le sujet.

L'analyse de trois articles a permis d'étudier 276 cas de petites veines saphènes traitées par encollage veineux.

Toutes études confondues, 45 % des patients étaient CEAP 1, 43 % des patients étaient CEAP 2, 5 % des patients étaient CEAP 3, 6 % étaient CEAP 4 et < 1 % étaient CEAP 5 et CEAP 6.

- Le diamètre des veines traitées était en moyenne de $6,2 \pm 1,8$ mm.
- Les taux d'occlusions étaient à 100 % en post procédure et à 97,2 % à 1 an.
- Le Validation of Venous Clinical Severity Score (VCSS) était en moyenne à 6,3 en pré-procédure, amélioré à 3,3 à 6 mois et à 0 à un an.
- Le questionnaire Aberdenn Varicose Veine Questionnaire (AVVQ) était à 11,9 en pré procédure, amélioré à 4,2 à 6 mois et à 1,5 en moyenne à un an.
- Les complications sévères étaient définies comme une lésion nerveuse, une thrombose veineuse profonde, une nécrose cutanée, infection ou hyperpigmentation.
- Une seule étude a décrit l'apparition de thromboses veineuses profondes dans 3 % des cas.
- Les complications mineures définies comme une oppression, une douleur de la région du mollet traitée, une ecchymose localisée et une thrombose induite par la colle étaient plus fréquentes, en moyenne estimées à 8 % sur les trois études.

Conclusion

L'encollage veineux par cyanoacrylate semble être un traitement sûr et efficace dans le traitement de l'insuffisance de la petite veine saphène.

Son résultat à moyen terme est excellent, avec un taux d'occlusion de 97,2 %, très peu de complication majeure et un taux de satisfaction élevé des patients.

Il a l'avantage de ne pas nécessiter d'anesthésie par tumescence et évite le risque de lésions induites par la chaleur qu'elles génèrent.

Cette technique se présente comme une excellente alternative à l'ablation thermique.

Références

1. Mauris U., Hoffmann B.H., Löscher C., et al. Distribution and prevalence of reflux in the superficial and deep venous system in the general population – results from the Bonn Vein Study, Germany. *J. Vasc. Surg.* 2008; 48: 680-7.

Traitement de la petite veine saphène par cyanoacrylate.

<p>Cyanoacrylate Closure of Small Saphenous Vein Insufficiency – 2021^{vii}</p> <p>163 PVS</p>	CEAP	CEAP 2 : 67%
		CEAP 3 : 2,4%
		CEAP 4 : 7,3%
		CEAP 5 et 6 : 0,6%
	Diamètre de la veine	5.15 ± 2.0 mm
	Taux d'occlusion	Immédiat : 100%
		2 ans : 96.3%
	EVA	Avant procédure : 2,4
		3 mois : 0
	VSCC	Avant procédure : 4,39
	1 an : 0	
AVVQ	Avant procédure : 11,9	
	1 an : 0	
Complication majeure	Aucune	
Complication mineure	5%	
<p>How effective is Cyanoacrylate closure in small saphenous vein insufficiency? A single center experience – 2021^{viii}</p> <p>80 PVS</p>	CEAP	CEAP 0 : 57%
		CEAP 1 : 36%
		CEAP 2 : 5%
		CEAP 3 : 1,3%
		CEAP 4 5 et 6 : 0%
	Diamètre de la veine	5,2 ± 1,2 mm
	Taux occlusion	Immédiat : 100%
		6 mois : 97,5%
		1 an : 93.7%
	AVVQ	Avant procédure : 11,9
	2 semaines : 8,2	
	6 mois : 4,2	
	1 an : 3,3	
Complication majeure	Aucune	
Complication mineure	18%	
<p>Early-Term Outcomes for Treatment of Saphenous Vein Insufficiency with N-Butyl Cyanoacrylate: A Novel, Non-Thermal, and Non-Tumescent Percutaneous Embolization Technique – 2016^{ix}</p> <p>33 PVS</p>	CEAP	CEAP 2 : 22%
		CEAP 3 : 43%
		CEAP 4 : 21%
		CEAP 5 : 6%
		CEAP 6 : 1%
	Diamètre de la veine	8.3 ± 2.2 mm
	Taux occlusion	Immédiat : 100%
		1 an : 98,9%
	VCSS	Avant procédure : 8,2
		6 mois : 3,3
Complication majeure	Thrombose veineuse : 3%	
Complication mineure	2%	

TABLEAU 1: Résultats.

2. Callam M. Epidemiology of varicose veins. Br. J. Surg. 1994;81:167-73.
3. Almgren B., Eriksson E. Valvular incompetence in superficial, deep and perforator veins limbs with varicose veins. Acta Chirurg. Scand. 1990; 156: 69-74.
4. Labropoulos N., Leon M., Nicolaidis A.N., Giannoukas A.D., et al. Superficial venous insufficiency: correlation of anatomic extent of reflux with clinical symptoms and signs. J. Vasc. Surg. 1994; 20: 953-8.
5. Morrison N., Gibson K., MD, McEnroe S., Goldman M., MD, King T., Weiss R., Cher D., Andrew Jones A. Randomized trial comparing cyanoacrylate embolization and radiofrequency ablation for incompetent great saphenous veins (VeClose).
6. Almeida J.I., Javier J.J., Mackay E.G., Bautista C., Cher D.J., Proebstle T.M. Two-year follow-up of first human use of cyanoacrylate adhesive for treatment of saphenous vein incompetence. Phlebology 2015 Jul; 30(6): 397-404. doi: [10.1177/0268355514532455](https://doi.org/10.1177/0268355514532455). Epub 2014 Apr 30. PMID: 24789750.
7. Cho S., Joh J.H. Cyanoacrylate Closure of Small Saphenous Vein Insufficiency. Dermatol. Surg. 2021 Mar 1; 47(3): 381-4. doi: [10.1097/DSS.0000000000002748](https://doi.org/10.1097/DSS.0000000000002748). PMID: 33625155.
8. Yiğit G. How effective is cyanoacrylate closure in small saphenous vein insufficiency? A single center experience. Vascular. 2021 Oct; 14: 17085381211051494. doi:[10.1177/17085381211051494](https://doi.org/10.1177/17085381211051494). Epub ahead of print. PMID: 34649473.
9. Tok M, Tüydüş O, Yüksel A, Şenol S, Akarsu S. Early-Term Outcomes for Treatment of Saphenous Vein Insufficiency with N-Butyl Cyanoacrylate: A Novel, Non-Thermal, and Non-Tumescent Percutaneous Embolization Technique. Heart Surg. Forum 2016 Jun 20; 19(3): E118-22.

Annexes

	N	Critères de Jugement	Critère d'évaluation
Sungsin Cho 2021	163 PVS	Faisabilité	Doppler pré et post geste
		Sécurité	Questionnaire AVVQ
			EVA
			CEAP
	Incidence des lésions du nerf sural	Testing sensitif	
Gorkem Yigit 2021	80 PVS	Efficacité	Doppler pré et post geste
		Résultats à court terme	CEAP
			Score de sévérité clinique VCSS
Mustafa Tok 2016	33 PVS	Résultats à court terme du système de l'encollage veineux	Doppler post geste
			CEAP
			Score de sévérité clinique VCSS

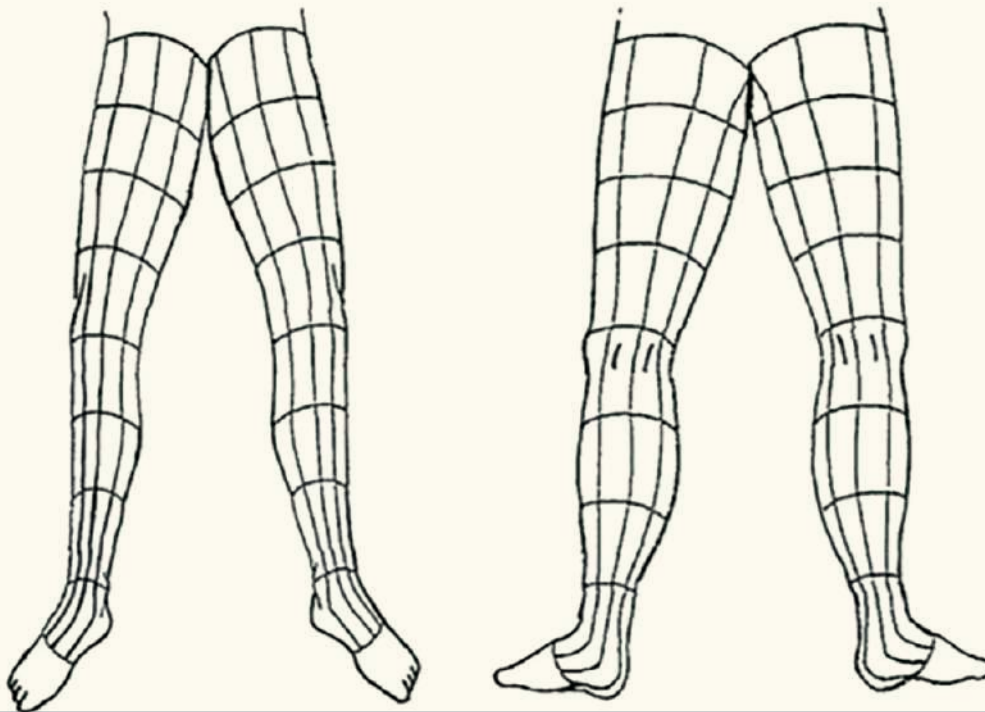
TABLEAU 2: Revue de la littérature.

Clinical descriptor	Absent (0)	Mild (1)	Moderate (2)	Severe (3)
Pain	None	Occasional	Daily not limiting	Daily limiting
Varicose veins	None	Few	Calf or thigh	Calf and thigh
Venous edema	None	Foot and ankle	Below knee	Knee and above
Skin pigmentation	None	Limited perimalleolar	Diffuse lower 1/3 calf	Wider above lower 1/3 calf
Inflammation	None	Limited perimalleolar	Wider above lower 1/3 calf	Wider above lower 1/3 calf
Induration	None	Limited perimalleolar	Wider above lower 1/3 calf	Wider above lower 1/3 calf
Number of active ulcers	None	1	2	≥ 3
Ulcer duration	None	< 3 month	3-12 month	> 1 year
Active ulcer size	None	< 2 cm	2-6 cm	> 6 cm
Compression therapy	None	Intermittent	Most days	Fully comply

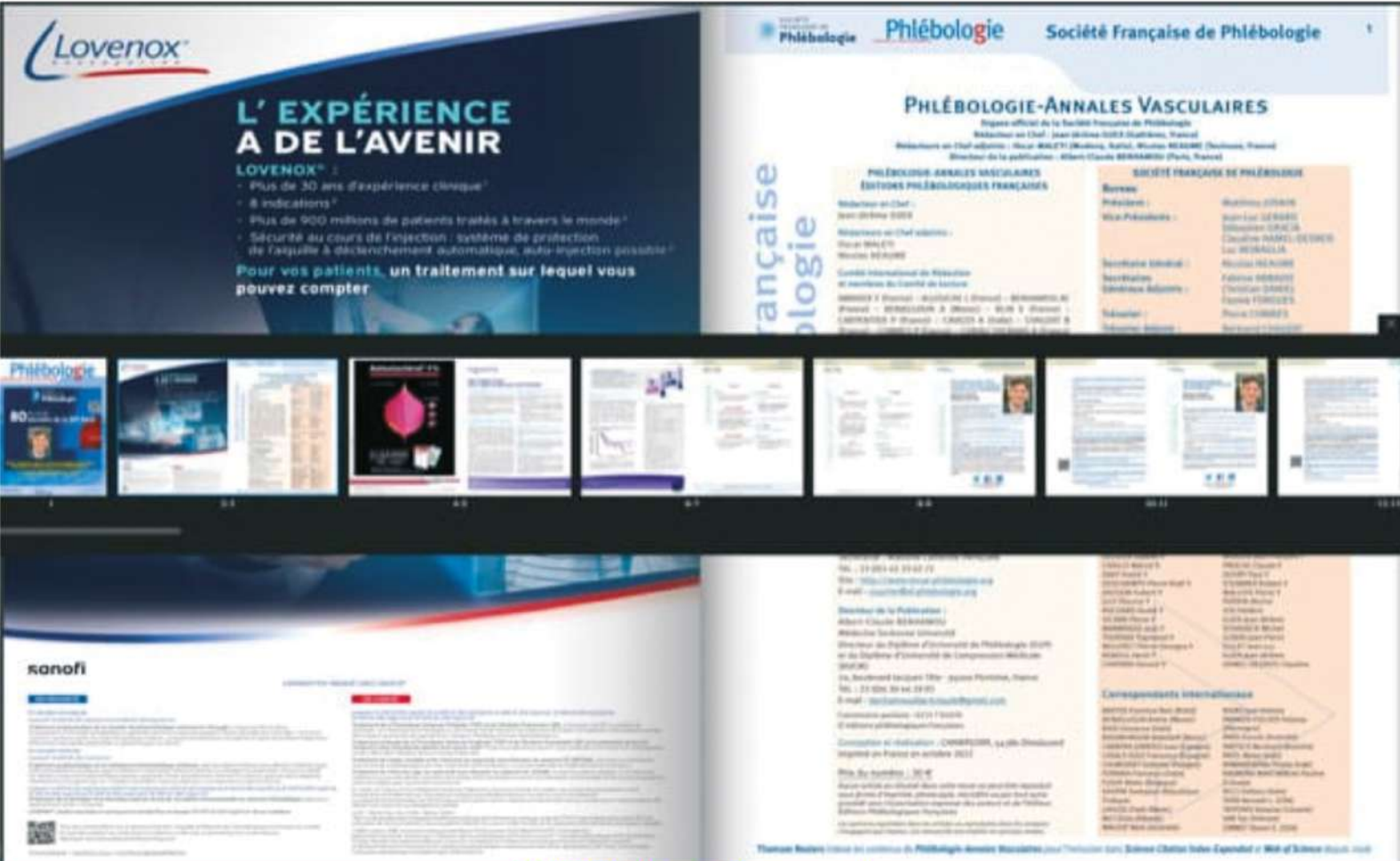
TABLEAU 3: VSCC Score.

The Aberdeen Varicose Vein questionnaire

- 1 Please draw in your varicose veins in the diagram below
- 2 In the last two weeks, for how many days did your varicose veins cause you pain or ache?
- 3 During the last two weeks, on how many days did you take painkilling tablets for your varicose veins?
- 4 In the last two weeks, how much ankle swelling have you had?
- 5 In the last two weeks, have you worn support stockings or tights?
- 6 In the last two weeks, have you had any itching in association with your varicose veins?
- 7 Do you have purple discolouration caused by tiny blood vessels in the skin, in association with your varicose veins?
- 8 Do you have a rash or eczema in the area of your ankle?
- 9 Do you have a skin ulcer associated with your varicose veins?
- 10 Does the appearance of your varicose veins cause you concern?
- 11 Does the appearance of your varicose veins influence your choice of clothing including tights?
- 12 During the last two weeks, have your varicose veins interfered with your work/housework or other daily activities?
- 13 During the last two weeks, have your varicose veins interfered with your leisure activities (including sport, hobbies and social life)?



Le Flip-PAV N°3, n'est accessible qu'aux abonnés



FLIP PAV : Une lecture facile sur vos smartphone

voir l'article en s'abonnant ici