

Modalités thérapeutiques de l'anastomose de Giacomini. *Therapeutic modalities of the Giacomini anastomosis.*

El Mehdi Triki M., Zerrouk S.

Résumé

La veine de Giacomini est une anastomose veineuse entre la grande veine saphène (GVS) et la petite veine saphène (PVS). Elle s'étend de la PVS sur la face postérieure de la cuisse et se déplace médialement pour rejoindre la veine circonflexe postérieure de la cuisse avant de se drainer dans la GVS.

L'identification de la VG incontinente ainsi que son schéma de reflux est crucial.

En effet, un traitement axé seulement sur la GVS et la PVS, qui entraîne souvent l'ablation de veines saines, ne serait pas toujours efficace. Et d'autre part, la variabilité anatomique de la veine Giacomini et son exploration difficile et non consensuelle, induit le praticien à la méconnaissance et sous-estimer son implication à l'origine des varices.

Ainsi, on perçoit l'apparition d'autres méthodes thérapeutiques, fondées sur la connaissance de la physiopathologie singulière de l'insuffisance veineuse de l'anastomose Giacomini, d'autant plus que son siège distal, dans le compartiment saphénien, satellite du nerf fémoro-cutané postérieur de la cuisse, exige aussi d'autres contraintes thérapeutiques.

Actuellement, on n'identifie pas de consensus thérapeutique clair de l'insuffisance veineuse relaté à l'insuffisance de Giacomini. Ainsi, nous avons choisi de revoir les différents articles qui traitent les indications thérapeutiques de l'insuffisance Giacomini, avec pour objectif identifier un diagramme simple, qui prend en considération, la singularité anatomique, hémodynamique et physiopathologique de cette veine.

Mots-clés: veine de Giacomini, anastomose, GVS, PVS, insuffisance veineuse, traitement ciblé.

Abstract

Giacomini's vein is a venous anastomosis between the great saphenous vein (GSV) and the small saphenous vein (SSV). It extends from the posterior aspect of the thigh and travels medially to join the posterior circumflex vein of the thigh before draining into the GVS.

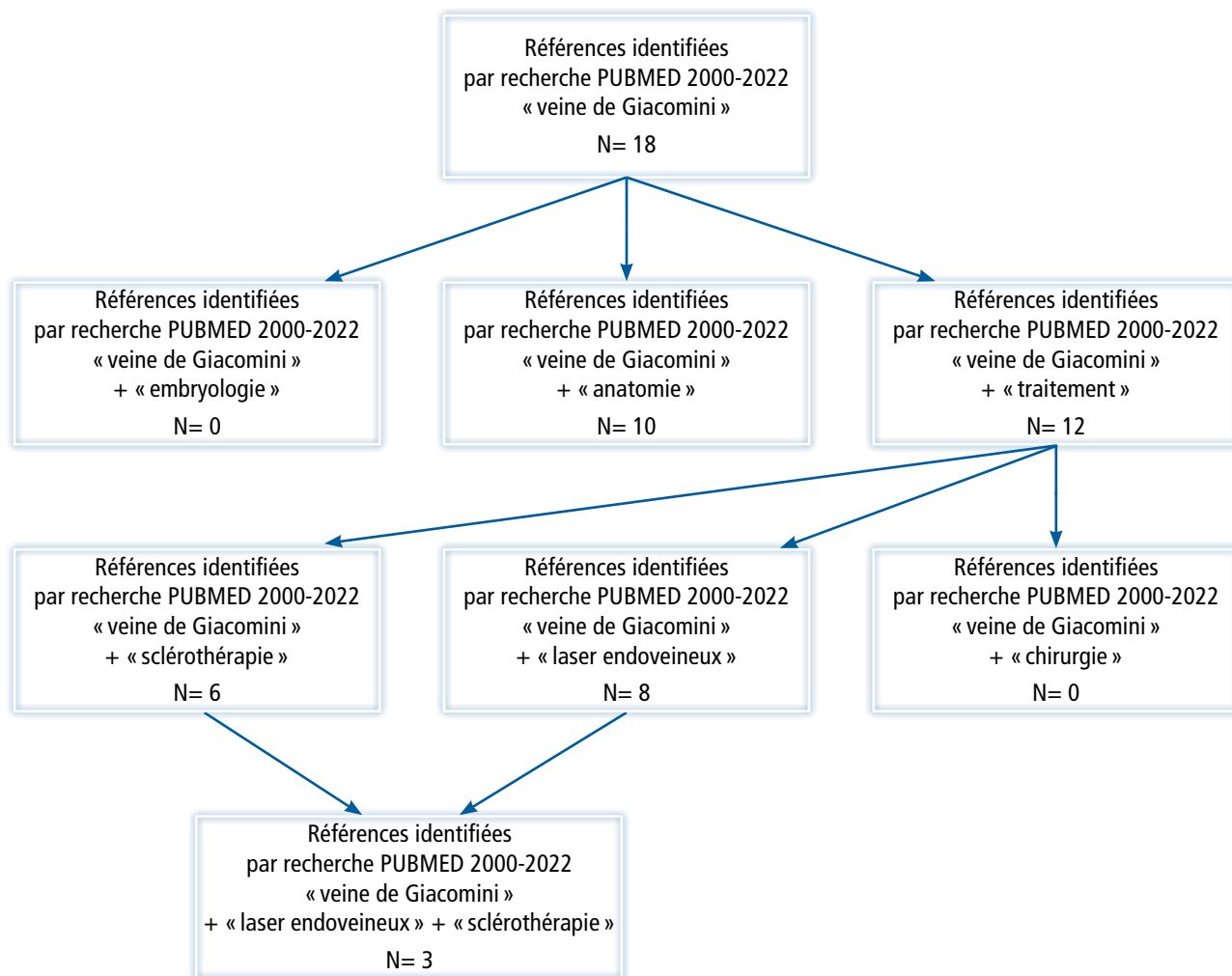
The identification of the incontinent GV and its reflux pattern is crucial.

Indeed, treatment focused only on GVS and SSV, which often leads to the removal of healthy veins, would not always be effective. On the other hand, the anatomical variability of the Giacomini vein and its difficult and non-consensual exploration leads the practitioner to misunderstand it and underestimate its involvement in the origin of varicose veins.

Thus, we perceive the appearance of other therapeutic methods, based on the knowledge of the singular physiopathology of the venous insufficiency of the Giacomini anastomosis, all the more so as its distal location, in the saphenous compartment, satellite of the posterior femoral-cutaneous nerve of the thigh, also requires other therapeutic constraints.

Currently, there is no clear therapeutic consensus on venous insufficiency related to Giacomini insufficiency. Thus, we have chosen to review the different articles that deal with the therapeutic indications of Giacomini insufficiency, with the objective of identifying a simple diagram, which takes into consideration the anatomical, hemodynamic and pathophysiological singularity of this vein.

Keywords: Giacomini's vein, anastomosis, SSV, PVS, venous insufficiency, targeted treatment.



Introduction

Les publications concernant le traitement de l'insuffisance veineuse de Giacomini intéressent des équipes de chercheurs du monde entier. Elle a été décrite pour la première fois par Giacomini en 1873 et elle est présente chez 52 à 86 % de la population [1]. Elle ne serait impliquée dans la maladie variqueuse que dans 5 % des cas selon une série de 212 membres [2].

Une recherche systématique d'articles traitant la prise en charge de l'insuffisance veineuse de l'anastomose de Giacomini a été conduite en août 2022.

Nous avons procédé à une revue systématique des articles sur PubMed avec les mots-clés: « veine de Giacomini » + embryologie + anatomie + « sclerotherapy » + « laser endoveineux » + « chirurgie ».

Nous avons étendu la recherche de 2000 à 2022.

Les articles concernant l'anastomose de Giacomini et mentionnant le laser endoveineux, la sclérothérapie ou la chirurgie ont été retenus.

Les articles ne traitant pas de sclérothérapie ou du laser endoveineux ont été exclus.

Les publications analysées

Nous avons colligé :

1/ Trois essais prospectifs, monocentriques, comparent différentes techniques hémodynamiques de traitement des varices de Giacomini ou de l'ablation par laser endoveineux avec évaluation de l'efficacité et des effets secondaires.

2/ Une étude rétrospective monocentrique évaluant le traitement endoveineux selon la nature du reflux veineux.

3/ Deux « cases report » : l'un en Grèce sur une dissection cadavérique dans un département d'anatomie et l'autre portant sur le traitement conservateur par laser endoveineux.

4/ *Cependant on note l'absence d'étude randomisée ou de méta-analyse détaillant la prise en charge de l'anastomose de Giacomini, rattachée à la rareté de la pathologie étudiée.*

Auteur	Publication	Objectif de l'étude	Population	Efficacité
Astonay (2014)	Étude rétrospective	Évaluation du traitement ciblé de l'insuffisance de Giacomini	17	58%
Escribano (2005)	Étude prospective	Évaluation du traitement hémodynamique conservateur de la Giacomini	15	93%
Bush R. (2007)	Étude prospective	Évaluations du traitement radical selon les variations anatomiques	14	100%
Park (2011)	Étude prospective	Évaluations du traitement par laser endoveineux	18	100%

TABEAU 1: Synthèse des méthodes employées dans le traitement de l'insuffisance veineuse de Giacomini.

Rappel anatomique

La veine de Giacomini est une veine inter-saphène qui s'étend de la PVS sur la face postérieure de la cuisse et se déplace médialement pour rejoindre la veine circonflexe postérieure de la cuisse avant de se drainer dans la GVS.

Cette veine inter-saphène se situe généralement dans un sillon entre le muscle semi-tendineux médialement et le chef long du muscle biceps latéralement.

Elle présente généralement trois sections : les deux parties distale et proximale qui sont situées dans le compartiment saphène, et la section médiane qui est habituellement sous-cutanée [3].

Rappel embryologique

L'embryogenèse des veines est étroitement liée au développement de nerfs angio directeurs :

- Le nerf axial de l'embryon (qui deviendra à la cuisse, le nerf grand sciatique),
- Le nerf pré axial (ou nerf fémoral),
- Et le nerf post axial (nerf cutané fémoral postérieur. Branche du nerf petit sciatique).

Le plexus veineux post -axial permettra la différenciation :

- Au mollet, de la moitié supérieure de la PVS,
- À la cuisse, de son prolongement post axial (PPA) (dorsal ou crânial) de la PVS.

Le PPA est donc satellite de la branche cutanée du nerf petit sciatique. Il est interfascial et correspond aux 2/3 inférieurs de l'anastomose de Giacomini. Alors que le dernier tiers de l'anastomose de Giacomini [4] correspond sur le plan embryologique à une simple anastomose entre le système post axial et le système pré axial (**Figure 1**).

Cette anastomose inter-plexique n'est pas satellite d'un nerf, ce qui explique ses variations anatomiques et sa situation non plus interfasciale mais sus-fasciale donc sous-cutanée.

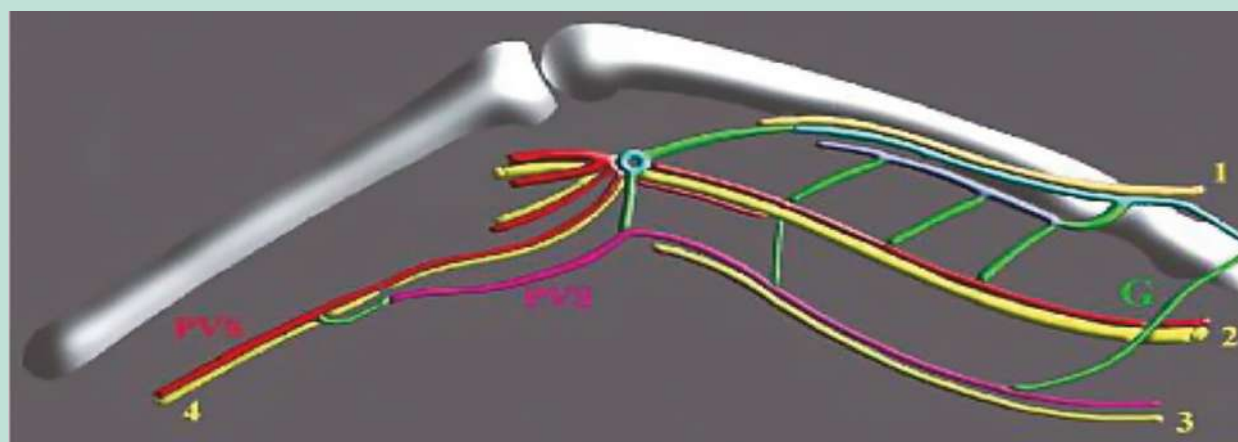


FIGURE 1: Embryologie de la veine de Giacomini (Schéma de C. Gillot).

Nerfs angiodirecteurs et plexus veineux à l'âge adulte. À la cuisse : nerf pré-axial (nerf fémoral) avec sa veine satellite, la VFS en bleu clair ; nerf axial (nerf grand sciatique) avec le prolongement axial de la PVS en rouge ; nerfs post-axial (nerf petit sciatique) avec le prolongement post-axial de la PVS (2/3 inférieurs de l'anastomose de Giacomini) en violet ; G : en vert, 1/3 supérieur de l'anastomose de Giacomini qui correspond à une anastomose entre le système post-axial et pré-axial, sans nerf satellite. Au creux poplité : le carrefour veineux supra-condylien est issu des anastomoses entre les 3 plexus veineux. De ces anastomoses naissent la veine poplitée et la jonction saphéno-poplitée. À la jambe : nerf axial (nerf sural) qui est sous le fascia musculaire dans la 1/2 supérieure et rejoint le compartiment saphénien, donc en position interfasciale à la pointe du mollet. La PVS (rouge puis violette) est d'abord satellite du nerf axial (nerf sural) puis du nerf post-axial (nerf cutané fémoral postérieur) qui n'est pas figuré.

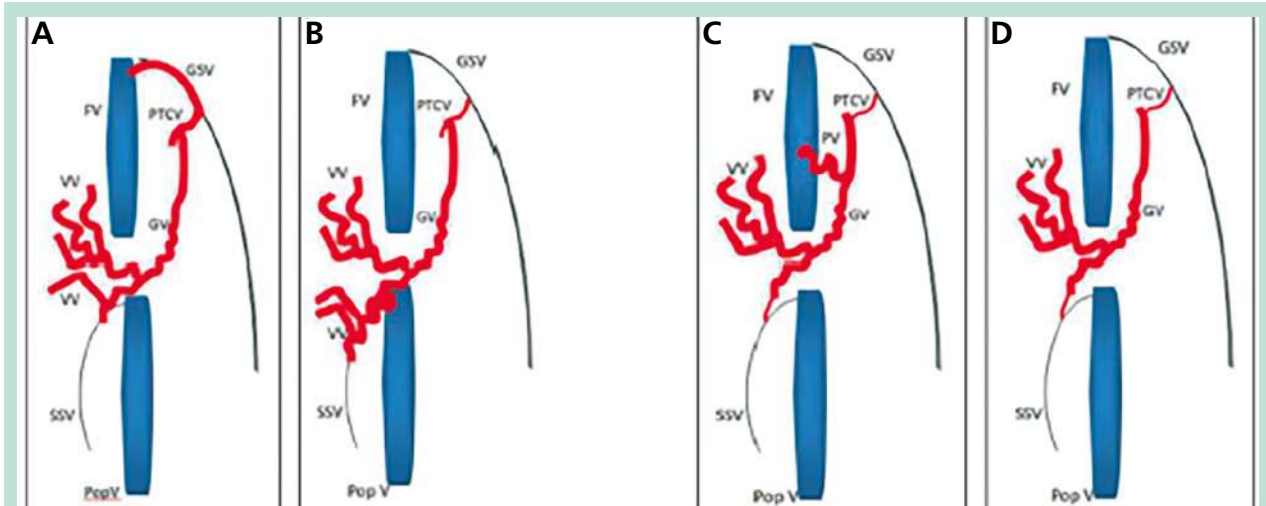


FIGURE 2 : Les différents types de reflux de l'insuffisance veineuse et leurs relations avec la veine de Giacomini [11].

Schéma : Atasoy M.M. et al ; targeted endovenous treatment of Giacomini vein insufficiency-associated varicose disease : considering the reflux patterns.

Reflux patterns of incompetent vein/vein segments and their relation to the GV : **A**, descending reflux pattern with incompetent proximal GSV-PTCV-GV ; **B**, ascending reflux pattern with incompetent GV and SSV ; **C**, deep-to-superficial reflux pattern with incompetent thigh perforator vein and GV ; **D**, isolated GVI and related varicose veins with no other reflux sources. GSV, great saphenous vein ; FV, femoral vein ; PTCV, posterior thigh circumflex vein ; VV, varicose veins ; GV, Giacomini vein ; SSV, small saphenous vein ; Pop V, popliteal vein ; PV, perforator vein.

L'anastomose de Giacomini est donc une entité fonctionnelle veineuse associant deux veines embryologiquement différentes, une veine interfasciale (satellite de la branche cutanée du nerf petit sciatique) et une veine sus-fasciale, sous-cutanée (anastomose interplexique).

Cette double origine embryologique conditionne l'aspect clinique et échographique de cette structure veineuse.

Prévalence

Sur la base de cette revue de la littérature, la prévalence de la VG varie de 82 % [5] à 52 % [6]. Deux études en duplex couleur ont rapporté que la prévalence de la VG était respectivement de 63 % [7] et 70 % [8].

Georgiev et al. rapportent le pourcentage de l'insuffisance de la VG avec présence de varices. Ils ont étudié 1226 membres chez 1000 patients consécutifs chez qui un reflux de GVS ou de PVS a été observé en imagerie duplex [9]. La VG était incontinente avec la présence de varices dans 76 membres (6%). Cela a touché 5 % des membres présentant des varices primaires et 10 % des membres présentant des varices récurrentes après chirurgie saphène.

D'autres études ont également rapporté que la prévalence du reflux dans la VG variait de 2 à 19 % [8, 9, 10]. L'insuffisance de la VG est fréquemment observée dans les cas où des varices sont situées sur la partie postérieure de la cuisse ou du mollet et représente 4 à 6 % des cas traités par LEV [10].

Physiopathologie

L'anastomose de Giacomini constitue un carrefour qui en fait une veine stratégique pour le transfert des reflux (**Figure 2**) grâce à ses connexions dans sa partie supérieure : aux veines périnéale, à la GVS terminale et à la saphène accessoire postérieure de la cuisse (SAPC) ; et dans sa partie inférieure à la PVS.

Par conséquent, il découle 2 types principaux de transmission de reflux qui peuvent être associés :

Le premier type de transmission du reflux (A) : se fait de haut en bas avec comme origine des varices périnéales la GVS terminale et la saphène accessoire postérieure de la cuisse. L'étude hémodynamique retrouve un flux rétrograde au Doppler pulsé. La totalité du reflux se draine dans la jonction saphène-poplitée (JSP) qui est généralement continente. La JSP peut être absente ou présente, dans ce cas, il est important de vérifier son état hémodynamique, afin d'éviter l'omission d'une double alimentation à l'origine d'une récurrence précoce.

Deuxième type de transmission de reflux (B) : forme plus rare et plus trompeuse (1% des cas) le reflux trans-ostial de la JSP qui se transmet à la GVS à travers un reflux ascendant pathologique ou reflux antérograde paradoxal. Il est caractérisé en échodoppler par un reflux ascendant bref lors de la compression du mollet, suivi par un reflux persistant lors du relâchement musculaire. Ce reflux peut se drainer dans la GVS et/ou la saphène accessoire postérieure de la cuisse.

Modalités thérapeutiques de l'anastomose de Giacomini.

Ablated vein/vein segments	Reflux type	Preserved saphenous vein	n (%)
GSV _{total} GV, and SSV	Descending and ascending	None	2 (11,7)
GSV _{total} and GV	Descending	SSV	5 (29,4)
GSV _{proximal} and GV	Descending	SSV and distal GSV	3 (17,6)
SSV and GV	Ascending	GSV	1 (5,8)
GV and perforator vein	Deep to superficial	GSV	3 (17,6)
Only GV	None (isolated GVI)	GSV	3 (17,6)

TABLEAU 2: Les traitements thermiques ciblés proposés selon la nature du reflux.

GSV_{total}, great saphenous vein (GSV) segment from the saphenofemoral junction to the level at which insufficiency was extended; GV, Giacomini vein; SSV, small saphenous vein; GSV_{proximal}, GSV segment proximal to the GSV-posterior thigh circumflex vein junction; GVI, Giacomini vein insufficiency.

Or la GVS représente la majorité des cas de reflux antérograde. En particulier, il est nécessaire de l'évoquer en cas de continence de la PVS associée à une dilatation de la partie sus-faciale de la veine de Giacomini.

Néanmoins, on décrit deux types supplémentaires de reflux de la veine de Giacomini :

Le troisième type (C) est caractérisé par un reflux direct du réseau profond via les veines perforantes, vers la veine de Giacomini.

Enfin **le reflux idiopathique (D)** qui est caractérisé par une insuffisance de la veine de Giacomini en l'absence de source de reflux identifiable au Doppler veineux.

Modalités thérapeutiques de l'anastomose de Giacomini

Traitement radical

Différentes approches ont été décrites :

Soit avec une approche conservatrice de la GVS : dans une étude prospective de Mehmet Astosay [11], 17 patients ont été inclus, atteints de varices de la GV, présentant différents schémas de reflux (reflux ascendant, reflux descendant, reflux profond à superficiel via des veines perforatrices) ou sans source de reflux évidente. Tous ont été traités (**Tableau 2**) par laser endoveineux de longueur d'onde 1470 nm ciblé sur les veines incompétentes, visant à préserver totalement ou partiellement les GVS.

Le suivi postopératoire pendant 6 mois a permis de confirmer l'efficacité et la sécurité du traitement endoveineux ciblé des varices associées à un reflux de la Veine Giacomini. Il permet dans la majorité des cas de préserver la GVS totalement ou partiellement (7+3 / 17, 58%), avec amélioration nette des scores d'évaluation clinique (**Tableau 3**) et des résultats Doppler chez tous les patients.

D'après une autre étude nord-américaine [12], Ronald G. Bush and Karin Hammond ont classé les patients, selon le modèle de la branche d'extension crurale appelé encore veine de Giacomini (**Figure 3**) en trois groupes décrits ci-dessous, indépendamment du schéma du reflux :

	Preoperative median (range)	Postoperative median (range)	p
CEAP clinical score	3 (2-5)	1 (0-4)	< 0,001
rVCSS	7 (2-12)	1 (0-7)	< 0,001

TABLEAU 3: Les résultats du traitement endoveineux ciblé des varices associées à un reflux de la Veine Giacomini

CEAP, clinical etiological anatomical and pathophysiological classification; rVCSS, revised venous clinical severity score.

Groupe I : une vraie anastomose inter-saphénienne, sans aucune autre ramification significative.

Groupe II : comprenait le modèle anatomique d'une branche d'extension crurale avec connexion à la veine fémorale via une veine perforante.

Groupe III : comprenait une extension crurale associée à des collatéraux de la cuisse ou d'une veine pelvienne.

- 14 patients ont été traités avec une combinaison d'ablation thermique au Laser à longueur d'onde 940 nm et une sclérothérapie échoguidée à la mousse.

Le premier groupe : les patients ayant reçu une ablation thermique au laser de la veine de Giacomini.

Le deuxième groupe : les patients ayant reçu une ablation des perforantes par sclérothérapie au mousse puis ablation thermique de la veine de Giacomini.

Le troisième groupe : La procédure est presque identique à celle du premier groupe, à l'exception de la mousse, qui est dirigée vers les veines communicantes via un cathéter placé aussi distalement que possible.

Les patients ont été traités de façon efficace avec ablation totale de la branche d'extension crurale, des tributaires et des veines perforantes incompétentes. Ils ont été suivis pendant au moins 2 ans. Il n'y a eu aucune complication.

Le suivi entre 2 à 4 ans, affirme l'absence de récurrence de la veine de Giacomini et l'absence d'apparition de néo-varices de la cuisse.

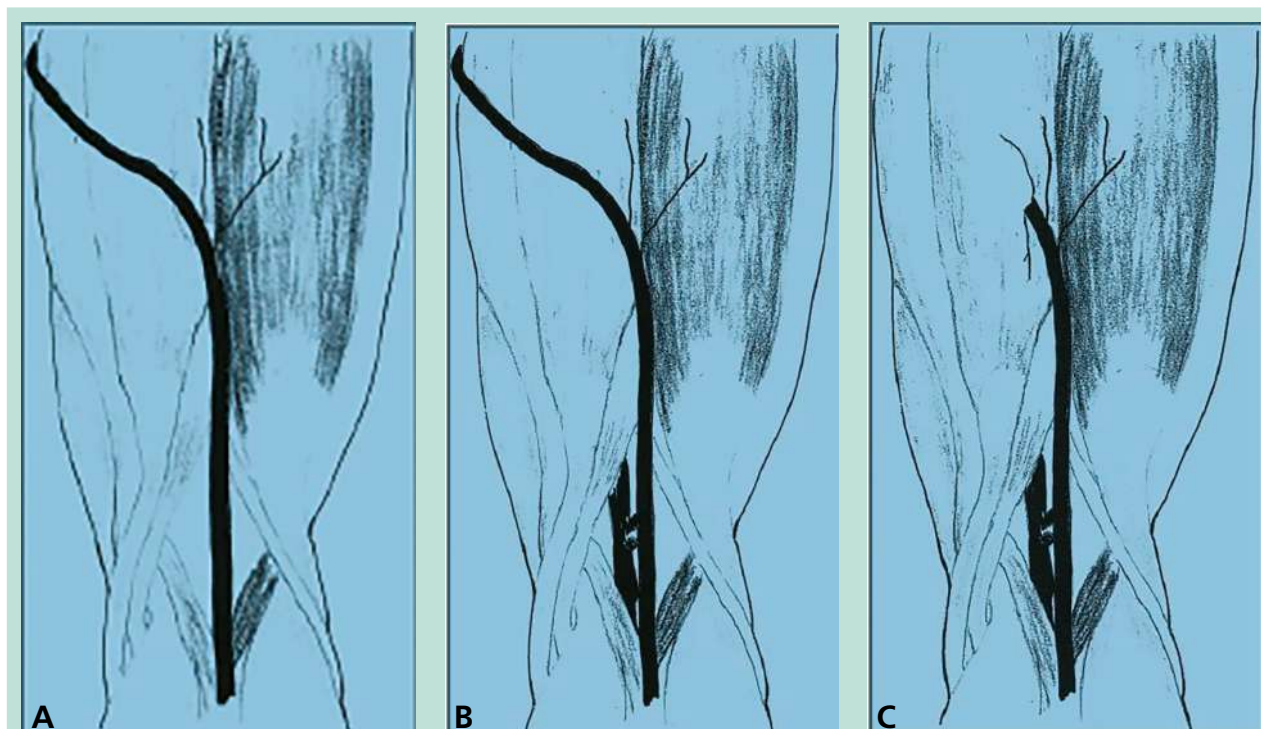


FIGURE 3: Classification selon le modèle de la branche d'extension crurale

Schéma: Treatment of Incompetent Vein of Giacomini (Thigh Extension Branch) ; Ronald G. Bush, and Karin Hammond, Dayton, Ohio.

A. Classic TE branch, a true intrasaphenous connection. These drawings were created by Ryan C.

B. TE branch with connection to femoral vein by means of a perforator.

C. TE branch associated with collaterals from a thigh or pelvic vein. This may or may not be associated with a perforator.

Il n'y a pas eu de complications majeures, en particulier pas de thrombose des veines profondes ou de lésion du nerf satellite.

Ainsi, indépendamment du schéma du reflux des varices, l'ablation thermique endoveineuse, combinée à la sclérothérapie, offre un traitement efficace et durable de la branche d'extension crurale incompetente, avec un excellent résultat cosmétique.

Traitement conservateur

Le reflux dans le GVS en rapport avec l'insuffisance de la JSP associée au reflux antérograde ascendant, est une entité variqueuse rare mais bien décrite. Le traitement de ce type de reflux est controversé et présente jusque-là deux méthodes d'ablation : chirurgicale ou thermique endoveineuse, respectant l'intégrité de la veine de Giacomini.

L'étude hémodynamique de ce reflux et la compréhension du shunt veineux qui en découle permettra de mieux l'élucider et de pratiquer cette technique d'ablation conservatrice.

En effet, le shunt consiste en un point de fuite proximal, généralement situé au niveau d'une jonction incontinente, par laquelle le sang du système profond est shunté dans les veines superficielles.

Le cours de ce circuit, qu'il soit partiellement ascendant ou non, n'est pas très pertinent. Ce qui est important, c'est la hauteur à laquelle se situe le point de ré-entrée dans le système veineux profond par rapport au point de fuite.

Si le point de rentrée est une veine perforante inférieure de la jambe située plus bas par rapport au point de fuite, dans ce cas un circuit veineux fermé est formé. Il sera activé pendant la diastole musculaire par aspiration de sang veineux superficiel vers le système veineux profond.

Si le point de rentrée est une veine perforante de la cuisse, le shunt ne recircule pas et n'est activé que pendant la systole. Cela se produirait dans un shunt qui contourne une obstruction veineuse profonde, et se produirait également dans les zones musculo-ligamentaires de compression posturale sur les veines gastrocnémiennes, poplitée et fémorale

À travers une étude prospective, Escribano [13] a évalué la stratégie du traitement hémodynamique des varices secondaires à un reflux antérograde paradoxal dans la veine de Giacomini. Initialement, il a mis en évidence, chez chacun des 15 patients étudiés, le point de fuite isolé au niveau de la JSP à l'échoDoppler, au cours de la phase de relaxation musculaire après une contraction isométrique du membre inférieur, mesurée en position debout.

Modalités thérapeutiques de l'anastomose de Giacomini.

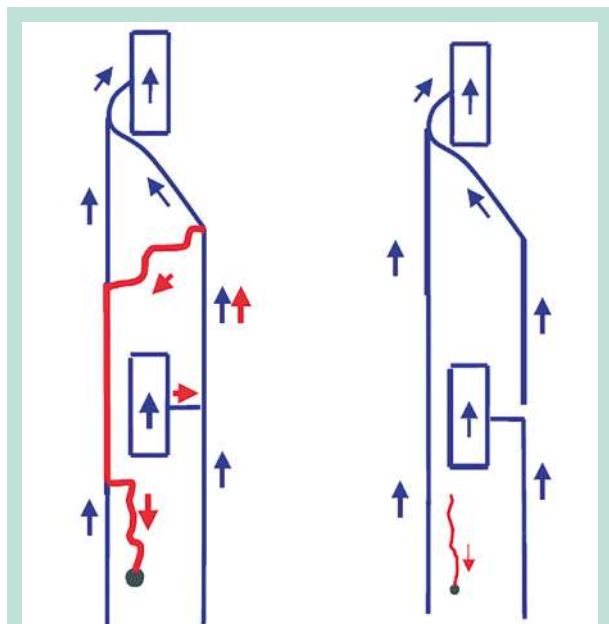


FIGURE 4: Procédure chirurgicale selon Escribano et al [13]
(Schéma: Haemodynamic Strategy for Treatment of Diastolic Anterograde Giacomini Varicose Veins J.M. Escribano,* J. Juan, R. Bofill).

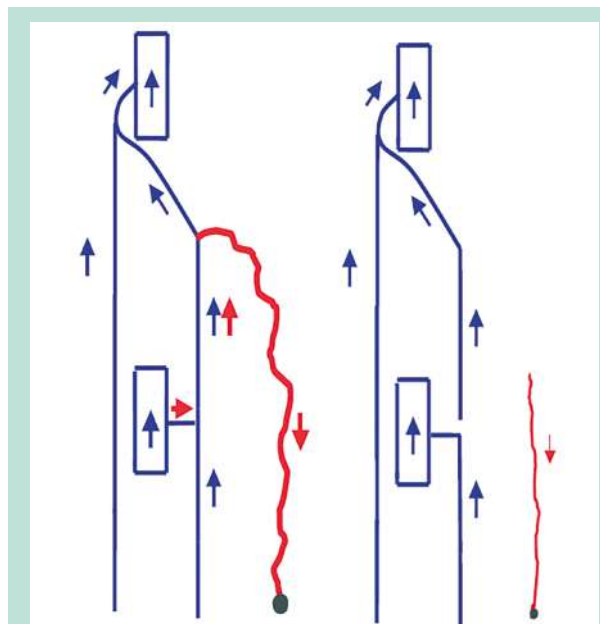


FIGURE 5: Procédure chirurgicale selon Escribano et al [13]
(Schéma: Haemodynamic Strategy for Treatment of Diastolic Anterograde Giacomini Varicose Veins J.M. Escribano,* J. Juan, R. Bofill).

Les opérations ont été réalisées sous anesthésie locale et consistaient en une division de la GV et de la PVS et la division des veines tributaires incontinentes de la GV (**Figure 4** et **Figure 5**).

Le suivi clinique et par échodoppler a été réalisé prospectivement à 1 semaine ; à 1, 3, 6 et 12 mois et une fois par an entre 1998 et 2001.

Le diamètre du GV est réduit jusqu' à une moyenne de 4 à 6 mm, 33 mois après la chirurgie. 14 patients (93 %) ne présentaient aucun symptôme ou varices. Une reconnexion de la GV et une récurrence du flux antérograde paradoxal ont été trouvées chez 2 patients (13 %).

A l'issue de son étude, J.M. Escribano note bien que le maintien du reflux antérograde paradoxal de la GV exige le corollaire hémodynamique et anatomique suivant : « Le point de ré-entrée doit être situé en aval du point de fuite ». Ainsi, une évaluation précise à l'échodoppler est nécessaire pour distinguer cette affection hémodynamique, prévoir une stratégie thérapeutique efficace, qui permet le traitement de l'insuffisance veineuse tout en respectant les veines saphènes indemnes, ainsi que la veine Giacomini incriminée, qui seront seulement divisées de leur point de fuite associé, au-dessus de sa JSP, avec un taux de récurrence acceptable.

Theivacumar [14] décrit une autre méthode de prise en charge conservatrice du reflux antérograde paradoxal, chez 2 patients, à la suite d'une ablation endoveineuse au laser de la GVS, permettant la correction de l'insuffisance de la veine de Giacomini, ainsi que la JSP.

En effet, le reflux paradoxal dans la veine Giacomini et dans la JSP, est secondaire à l'insuffisance de la GVS qui exerce un effet siphon aspiratif, au décours de la relaxation diastolique musculaire. L'ablation thermique au laser du segment distal refluant de la GVS permet d'interrompre cet effet et donc d'empêcher le reflux paradoxal au niveau de la JSP.

L'ablation au laser endoveineux (laser à diode 810 nm, Puissance de 12 W, 60 -70 J/cm) de la GVS a été réalisée à partir du mi-mollet jusqu'à la jonction GSV- Veine de Giacomini. Le contrôle doppler à 12 semaines du traitement (**Tableau 4**) montre que le moignon traité de la GVS n'était plus visible et que la jonction saphéno-fémorale, la JSP, la VG et la PVS sont continentes, confirmant ainsi l'efficacité de cette stratégie et aussi la responsabilité de la GVS par rapport à l'apparition et la pérennisation de ce reflux.

Le résultat chez ces 2 patients met en évidence la nécessité d'une évaluation hémodynamique détaillée pour déterminer les tendances du reflux avant de planifier un traitement définitif pour les varices, en particulier lorsqu'on choisit une technique d'ablation.

Discussion

La technique d'ablation thermique ciblée, prenant en compte toutes les sources de reflux, y compris les segments de la GVS incompetents, la JSP et les veines perforatrices, est une procédure efficace et sûre pour le traitement de la maladie varicéuse associée à insuffisance de VG.

	Pre treatment	Post treatment
SFJ	Competent	Competent
Proximal GSV (proximal to Giac v)	Competent	Competent
Distal GSV (distal to Giac v)	Reflux	Occluded/not seen
SPJ	Incompetent	Competent
SSV	Competent	Competent
Giac v	Ante-grade flow during both calf muscle squeeze and release phases	Ante-grade flow during calf muscle squeeze, no flow during release phases
Diameter of the Giac v in patient 1	6,2 mm	3,4 mm
Diameter of the Giac v in patient 2	5,9 mm	3,6 mm

TABLEAU 4: Contrôle thérapeutique après ablation par laser endoveineux [14].

SFJ: sapheno-femoral junction. SPJ: saphenopopliteal junction. GSV: great saphenous vein.

En utilisant cette technique, les veines saphènes peuvent être préservées dans la majorité des cas d'insuffisance de la VG, qui sera obligatoirement ablatée en complément ou non à d'autres veines incompetentes.

Cependant, une évaluation échoDoppler plus détaillée permet de déterminer de façon plus précise les sources et les tendances du reflux, en particulier le reflux antérograde paradoxal, avant de planifier un traitement définitif des varices.

Ceci permettra de traiter de façon isolée les veines saphènes incompetentes, et d'épargner la veine de Giacomini qui constitue un carrefour stratégique dans le transfert des reflux. Dans ce cas, un suivi plus long est nécessaire pour établir le terme de cette méthode conservatrice de traitement.

Conclusion

L'insuffisance de la veine de Giacomini n'est pas rare et souvent sous-estimée, en particulier à cause de sa variabilité anatomique et physiopathologique.

Bien que les techniques de traitement conservateur paraissent prometteuses, en particulier en présence d'un reflux paradoxal antérograde, et surtout sans risque de lésion du nerf cutané postérieur de la cuisse, la majorité des revues montrent une meilleure efficacité des traitements ablateurs de la veine de Giacomini et aussi l'absence de complications majeures.

Des études à plus long terme avec des séries plus importantes sont nécessaires pour confirmer les avantages de chacune des deux méthodes de traitement et surtout pour établir un consensus thérapeutique bien défini selon une stratégie d'évaluation précise à l'échoDoppler.

Références

- Giacomini C. Osservazioni anatomiche per servire allo studio della circolazione venosa delle estremità inferiori. *Giornale della R. Accademia di Medicina di Torino* 1873; 13: 109-205.
- Delis K.T., Knaggs A.L., Khodabakhsh P. Prevalence, anatomic patterns, valvular competence, and clinical significance of the Giacomini vein. *J. Vasc. Surg.* 2004; 40: 1174-83.
- Caggiati A. Fascial relations and structure of the tributaries of the saphenous veins. *Surg. Radiol. Anat.* 2000; 22: 191-6.
- Atlas d'écho-anatomie veineuse superficielle, la petite veine saphène. Docteur Philippe Lemasle.
- Kosinski C. Observations on the Superficial Venous System of the Lower Extremity. *J. Anat.* 1926; 60: 131-42.
- Moosman D.A., Hartwell S.W. Jr. The Surgical Significance of the Subfascial Course of the Lesser Saphenous Vein. *Surg. Gynecol. Obstet.* 1964; 118: 761-6.
- Engel A.F., Davies G., Keeman J.N., von Dorp T.A. Colour flow imaging of the normal short saphenous vein. *Eur. J. Vasc. Surg.* 1994; 8: 179-81.
- Delis K.T., Swan M., Crane J.S., Cheshire N.J. The Giacomini vein as an autologous conduit in infrainguinal arterial reconstruction. *J. Vasc. Surg.* 2004; 40: 578-81.
- Georgiev M., Myers K.A., Belcaro G. The thigh extension of the lesser saphenous vein: from Giacomini's observations to ultrasound scan imaging. *J. Vasc. Surg.* 2003; 37: 558-63.
- Labropoulos N., Leon M., Nicolaidis A.N., Giannoukas A.D., Volteas N., Chan P. Superficial venous insufficiency: correlation of anatomic extent of reflux with clinical symptoms and signs. *J. Vasc. Surg.* 1994; 20: 953-8.
- Mehmet Mahir Atasoy, Burçak Gümüş, İsmail Caymaz, Levent Oğuzkurt. Targeted endovenous treatment of Giacomini vein insufficiency-associated varicose disease: considering the reflux patterns. *Diagn. Interv. Radiol.* 2014; 20: 481-6.
- Ronald G. Bush, and Karin Hammond, Dayton, Ohio. Treatment of Incompetent Vein of Giacomini (Thigh Extension Branch). *Ann. Vasc. Surg.* 2007; 21: 245-8.
- Escrignano J.M., Juan J., Bofill R., Rodríguez-Mori A., Maeso J., Fuentes J.M., Matas M. Haemodynamic Strategy for Treatment of Diastolic Anterograde Giacomini Varicose Veins. *Eur. J. Vasc. Endovasc. Surg.* 2005; 30: 96-101.
- Theivacumar N.S., Dellagrammaticas D., Mavor A.I.D., Gough M.J. Endovenous Laser Ablation (EVLA) of Great Saphenous Vein to Abolish "Paradoxical Reflux" in the Giacomini Vein: A Short Report. *Eur. J. Vasc. Endovasc. Surg.* 2007; 34: 229-21.