

FORAMEN OVALE PERMÉABLE et SCLÉROTHÉRAPIE

FORAMEN OVALE and SCLEROTHERAPY

C. TEJEDOR¹, J.J. GUEx²

Maître de stage: J.J. Guex

INTRODUCTION

La sclérothérapie est le traitement de choix des varices des membres inférieurs. Son principe consiste à injecter un agent chimique sclérosant dans la lumière veineuse afin d'obtenir un sclérotum de la veine à traiter. La ponction se fait avec une aiguille, un « butterfly » ou un cathéter. Elle est réalisée sous contrôle échographique qui a permis auparavant de faire le bilan anatomique et hémodynamique pré-thérapeutique (localisation des reflux). L'échographie permet une approche physiologique et un traitement « à la carte » pour chaque patient. La fabrication de mousse sclérosante a élargi le champ d'action des phlébologues. En effet, des veines de plus gros calibre sont maintenant traitées en ambulatoire.

Cette technique a connu une telle évolution qu'il faut la concevoir comme un nouveau traitement. Elle nécessite un entraînement pour maîtriser le geste de ponction écho-guidée. Son importance va grandissant, remplaçant la chirurgie, naguère « gold standard ».

C'est avec son développement qu'ont été observés les effets indésirables et les complications. Le plus fréquent est représenté par les troubles visuels, associés ou non à une céphalée, régressant spontanément et sans séquelles. Ils pourraient être liés à l'injection d'air [33] mais aucune explication n'est officiellement retenue à ce jour.

Le foramen ovale a été décrit en 1564 par Leonard Botalli. Il représente le résidu post-natal le plus fréquent de la circulation fœtale. Ce chenal inter-auriculaire se ferme normalement après la naissance, mais persiste dans un tiers de la population; la raison en est à ce jour inconnue [12]. En 1877 Cohnheim décrit l'embolie paradoxale à travers le foramen ovale perméable (FOP) : il s'agit d'un embolie provenant du retour veineux de la circulation systémique, remontant au cœur droit, passant à travers le FOP pour gagner l'oreille gauche puis le ventricule gauche et l'aorte. En gagnant les troncs supra-aortiques, il peut être la cause d'un accident vasculaire cérébral (AVC).

Troisième cause de mortalité, les AVC posent un réel problème de santé publique, aussi bien chez les malades que dans leur entourage. Responsables de

séquelles psychologiques et sensitivo-motrices, ils engendrent beaucoup de soins pour une récupération lente et progressive.

C'est pourquoi la survenue récente d'un cas d'AVC post-sclérothérapie a logiquement déclenché de nombreuses réactions et des discussions animées dans le monde de la phlébologie. L'objet de notre étude est de faire l'état des lieux sur les risques réellement encourus par un patient ayant un FOP, et la possibilité ou non de réaliser chez lui une injection de mousse sclérosante.

LE FORAMEN OVALE PERMÉABLE

Épidémiologie

L'incidence varie selon les études autopsiques de 15 à 40 % [1, 8, 16, 47]. On peut retenir le chiffre moyen de 25 % [2, 7, 8, 12, 25, 69] (27 % [35], 30 % [50, 65], 35 % [16]), sans différence selon le sexe [12, 35]. Celui-ci diminue lorsque l'âge de l'examen post-mortem augmente [1, 16, 35], et augmente en cas de présence de syndrome d'apnée du sommeil et de pathologie pulmonaire obstructive chronique [4]. L'incidence du FOP avec shunt droit-gauche serait lui de 3 à 10 % des adultes [16].

On le retrouve dans certaines cardiopathies congénitales : anomalie d'Ebstein, sténose pulmonaire sévère, atrésie tricuspide [7].

Il peut être associé à un anévrisme du septum inter-auriculaire (ASIA). Il semblerait exister un lien entre ASIA et importance du shunt, car la prévalence du premier augmente de manière significative avec l'aggravation du second [45].

Embryologie

La septation auriculaire s'effectue à la cinquième semaine de vie intra-utérine [39]. Le septum primum est une émanation du sinus venosus lui-même formé par la confluence de trois systèmes veineux : la veine cardinale commune, les veines ombilicales et les veines vitellines (ou omphalo-mésentériques).

1. 16 B, cours Sablon 63000 CLERMONT-FERRAND.

2. 38, boulevard Dubouchage 06000 NICE.

Le cloisonnement auriculaire se fait en deux temps. Le septum primum se développe à partir du toit de l'oreillette primitive ; il progresse vers le septum atrio-ventriculaire en forme de croissant à concavité antérieure, dessinant un orifice transitoire, l'ostium primum [22, 38]. Ce dernier est fermé par une expansion du septum atrio-ventriculaire. L'impact du flux sanguin sur le septum primum maintient un orifice ouvert, l'ostium secundum, assurant un shunt droit-gauche nécessaire à la physiologie fœtale.

Le septum secundum se développe à droite du primum. Il se forme lorsque la corne droite du sinus veineux et la veine pulmonaire commune sont incorporées dans les oreillettes [39]. Sa convexité postérieure reste libre, aménageant ainsi un passage en chicane interauriculaire, le foramen ovale ou trou de Botal, restant perméable jusqu'à la naissance.

Pendant la vie fœtale, les pressions élevées de l'oreillette droite maintiennent la valve du foramen ovale ouverte [22], nécessaire pour apporter du sang oxygéné à la circulation systémique [38]. Ce sang provient de la veine ombilicale et passe principalement de l'oreillette droite vers la gauche pour favoriser la vascularisation du cœur et du cerveau [57].

À la naissance la pression de l'oreillette gauche augmente, le septum primum se rabat sur le septum secundum du côté droit [64] et les deux feuillets s'accrochent dans les 3 mois suivants. Dans le cas du FOP, la membrane ne se soude pas complètement (Fig. 1) ; il existe alors du côté gauche une valve à sens unique droit-gauche [1]. La membrane de la « fossa ovalis » demeure le seul vestige du septum primum [7].

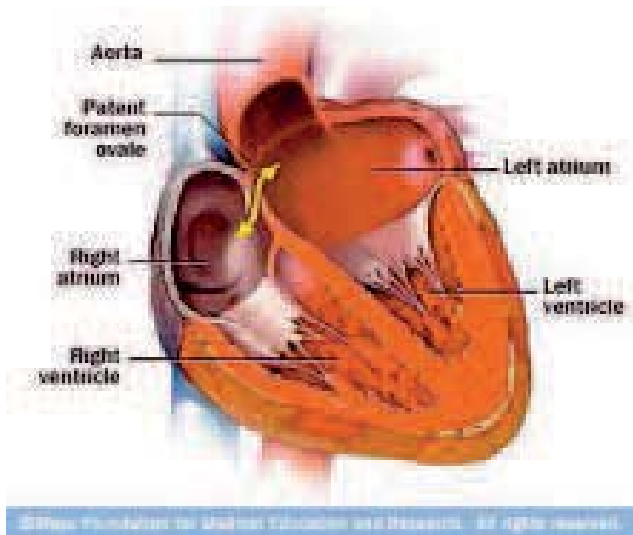


Fig. 1. – Foramen ovale perméable : anatomie

Anatomie

Le FOP fait partie des communications interauriculaires (CIA) type ostium secundum [39].

La taille de cette communication, mesurée sur des études autopsiques (Fig. 2), varie de 1 à 10 mm de long, voire 19 mm [35, 65] (pour une moyenne à 5) et de 2 à 15 mm² (moyenne 4,5) [1]. Celle-ci augmente avec l'âge [7], de 3,4 à 5,8 millimètres (de la première à la dixième décennie de la vie [35]).

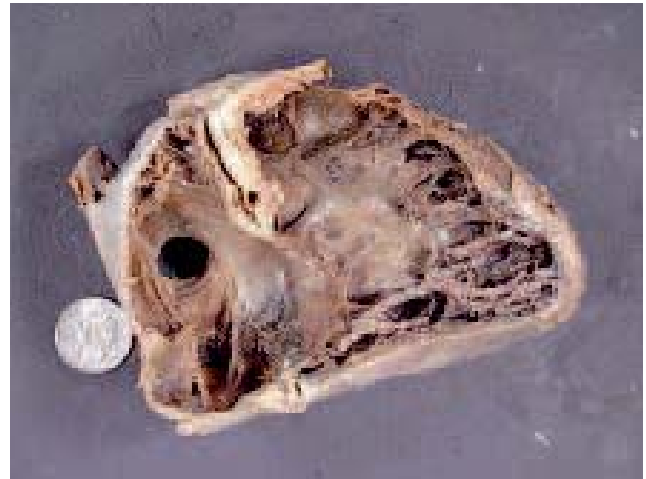

Fig. 2. – Pièce de dissection

Il est associé dans 20% des cas à un ASIA. C'est une mobilité anormale de la membrane de la fosse ovale avec bombement dans l'oreillette. Il doit être d'au moins 10 mm et la base d'implantation de 15 mm. Sa prévalence augmente avec l'importance du shunt [65]. Dans 2/3 des cas d'ASIA on retrouve un FOP [56].

Physiologie

Normalement, les pressions plus élevées dans l'oreillette gauche et la gravité (l'oreillette gauche étant au-dessus de la droite) s'opposent au shunt droit-gauche [7].

Mais le shunt peut se produire dans certaines situations :

- en début de systole ventriculaire par effet de vide : la descente de l'anneau mitral en direction de l'apex se produisant juste avant la descente de l'anneau tricuspide [7] ;

- lorsque la pression de l'oreillette droite devient supérieure à celle de la gauche. C'est le cas lors de l'inspiration, de la toux ou d'un effort ; ceci se produit également lors des manœuvres de Valsalva, d'une embolie pulmonaire et d'un infarctus du ventricule droit. On peut suspecter qu'en cas d'augmentation des pressions vasculaires pulmonaires et de celles du cœur droit, le foramen pourrait se rouvrir [2] ;

- de plus, la dilatation de l'oreillette gauche peut étendre le rabat du foramen et rendre la valve incompétente. Ces conditions se retrouvent en cas de cardiopathie hypertensive, ischémique ou valvulaire [7].

Le shunt peut parfois même s'inverser et devenir gauche droit en cas de communication importante [1].

Diagnostic

Clinique

Généralement le patient est asymptomatique [7]. Il peut exister une cyanose transitoire lors des pleurs ou des efforts de défécation chez les enfants.

L'examen clinique est normal. Il peut objectiver un dédoublement de B2, un souffle systolique au foyer pulmonaire [1].

Mais le FOP se révèle souvent par une complication symptomatique ou une pathologie associée :

- les neurologues décrivent une association entre migraine (généralement avec aura visuelle : scotomes, phosphènes transitoires) et FOP sans lien de cause à effet unanimement retenu ;

- en altitude, le FOP pourrait déclencher ou entretenir un œdème pulmonaire, responsable de dyspnée et de cyanose ;

- comme nous l'avons vu, un embolie paradoxal peut atteindre la circulation cérébrale et causer un AVC, mais être également source d'ischémie dans d'autres territoires (membre supérieur ou inférieur, infarctus du myocarde par embolie coronaire, atteinte viscérale voire association des territoires entre eux) ;

- lors de plongées sous-marines, on observe des accidents de décompression plus fréquents.

Examens complémentaires

Échographie transthoracique (ETT)

C'est un examen non invasif, reproductible et économique. Il donne simultanément des informations anatomiques et physiologiques.

Le patient est installé en décubitus dorsal, le thorax surélevé d'environ 30 degrés ; le bras gauche doit être replié derrière la tête afin d'élargir les espaces intercostaux.

L'incidence utilisée pour le diagnostic est la coupe apicale 4 cavités : la sonde est positionnée tangentielle au niveau du choc de pointe, au niveau du 5^{ème} espace intercostal (selon les individus), sur la ligne médio-claviculaire.

L'injection de produit de contraste (plusieurs produits disponibles) permet d'augmenter la sensibilité. Le protocole utilisé par Souteyrand et coll. [63] consiste à mettre en place un cathéter 18-gauge (G) dans une veine de l'avant-bras ; les contenus de 2 seringues de 10 millilitres (ml), l'une contenant 9 ml de solution salée, l'autre 1 centimètre cube (cc) d'air, sont rapidement mélangés jusqu'à obtention d'une solution homogène qui est injectée en bolus. Le test est réalisé 2 fois sans manœuvre de Valsalva et 2 fois avec manœuvre de Valsalva (exécutée 5 secondes après injection de la solution). Le diagnostic de FOP est retenu en cas de visualisation de microbulles (MB) dans l'oreillette gauche dans les 3 cycles suivant l'apparition du contraste dans l'oreillette droite. La taille du shunt est proportionnelle au nombre de MB visualisées dans l'oreillette gauche (1 à 10 MB : petit ; plus de 10 : moyen ; opacification de l'oreillette gauche : large). Mais il n'y a pas de consensus retenu pour évaluer la taille du FOP avec le nombre de MB [12].

La sensibilité varie de 40 à 80 %, selon les études, avec injection de produit de contraste. Cette sensibilité est inférieure en étude Doppler couleur seule [1].

Échographie transœsophagienne (ETO)

C'est un examen semi-invasif qui a les effets indésirables de la sédation et de la ventilation [1]. De plus la

sédation gêne la réalisation des manœuvres de Valsalva [63]. Les complications possibles sont : inhalation en cas de salivation importante, bradycardie et bloc auriculo-ventriculaire lors de l'introduction oro-pharyngée, spasme laryngé, risque hémorragique, endocardite aiguë, perforation (surtout en cas de diverticule de l'œsophage).

Le patient a une voie d'abord veineuse, un monitoring par électrocardiogramme ; les prothèses dentaires sont enlevées. On réalise une anesthésie de la gorge par spray de lidocaïne, associée à une sédation si besoin. Le sujet est installé en décubitus latéral gauche, en prévention de l'inhalation. Après antiseptie, la sonde est introduite jusque dans le fundus.

Elle offre une meilleure résolution de par la proximité de la sonde avec les zones anatomiques étudiées. L'œsophage descendant juste en arrière du massif auriculaire, il n'y a pas d'interposition aérienne ni osseuse. En outre, avec les plus hautes fréquences utilisées et les sondes multiplans, on obtient la meilleure image possible des deux oreillettes et du septum inter-auriculaire. Elle permet de mesurer sa taille et de rechercher un ASIA associé [12, 38].

On associe également l'épreuve de contraste, qui peut être réalisée avec un soluté salé, avec une solution de galactose (risque de vertige et de douleur sur le trajet veineux) ou une gélatine (risque d'allergie). On réalise des manœuvres de toux et de Valsalva (augmentant la pression dans l'oreillette droite). C'est l'examen de choix pour le diagnostic du FOP [7, 8, 65]. Le diagnostic est retenu lorsque l'on visualise : la séparation des septum primum et secundum en mode B [43], le flux anormal en Doppler couleur à travers le FOP, ou plus de 3 (ou 5 selon les études) MB dans l'oreillette gauche pendant 3 cycles suivant l'injection [50] (Schéma 3). Il n'existe cependant pas de quantification standardisée [12].

Cet examen a permis d'augmenter la détection de FOP [43]. La sensibilité varie selon les études de 80 % [15] à 89 % [43] ; la spécificité de 97 % [15] à 100 % [43].

En cas de lésion du septum atrial, les mesures obtenues par ces 2 techniques, comparées à la mesure per-opératoire en cas d'intervention, confirment la fiabilité de l'échographie [23]. On remarque que toutes deux ont tendance à sous-évaluer le défaut.

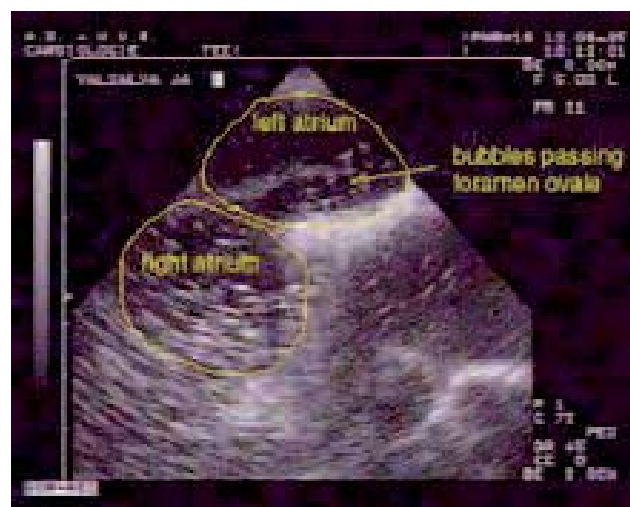

Fig. 3. – Vue échographique transœsophagienne du passage de microbulles à travers le foramen ovale perméable. P. Germoupré

Échographie intracardiaque de l'oreillette droite (EIC)

C'est une méthode sanglante, coûteuse, à usage unique, utilisée lors de la procédure de fermeture [1, 38]. La voie d'abord peut être ipsi ou controlatérale à celle utilisée pour le geste. On évite l'anesthésie générale, mais une image stable est difficile à obtenir du fait des mouvements cardiaques.

Doppler transcrânien (DTC)

Il étudie le flux de l'artère cérébrale moyenne. On se place sur la fenêtre temporale située au-dessus de l'apophyse zygomatique. Il ne permet pas la visualisation du FOP ou d'un éventuel ASIA [38].

Le patient peut être en décubitus dorsal, avec ou non la tête surélevée.

Comme en ETT et en ETO, on réalise l'injection de produit de contraste et on recherche le passage de MB.

La sensibilité, comparable à celle de l'ETO [1], serait de 93 à 100 % [43, 58, 63], la spécificité de 82 % [58].

Traitement

Comme décrit précédemment, le FOP peut être source de complications. Il convient donc d'étudier la nécessité d'un traitement prévenant les récurrences (prévention primaire ou secondaire) et l'équilibre de la balance bénéfique/risque selon le vieil adage « primum non nocere ». La prévention reste empirique et controversée. Les options thérapeutiques sont les antiagrégants plaquettaires, les anticoagulants oraux voire la fermeture endovasculaire ou chirurgicale.

Il n'existe pas d'étude démontrant la supériorité d'un traitement ; les indications thérapeutiques ne sont à ce jour pas encore établies. Il convient de ne pas exposer le patient à une complication iatrogène injustifiée.

Médical

Les antiagrégants plaquettaires

Les antiagrégants plaquettaires (aspirine et clopidogrel) ont l'avantage d'être bien tolérés.

C'est le traitement de référence en prévention secondaire après un AVC. En absence d'autre facteur de risque d'AVC [7], de cardiopathie emboligène ou de maladie thrombo-embolique, un traitement par aspirine semble préconisé dans le FOP isolé.

Cette population a un risque faible de récurrence [56], qui varie de 8,95 % [65] à 17 % [8] sous aspirine. Ce risque serait le même que celui d'une population d'AVC cryptogénique sans FOP [43].

Ils pourraient être insuffisants en cas d'ASIA [65], d'état d'hypercoagulabilité, d'AVC cryptogénique ou de thrombose veineuse profonde (TVP), où plusieurs possibilités sont proposées sans recommandation ferme.

Les anticoagulants oraux

Ils sont indiqués en cas de TVP ou d'arythmie complète par fibrillation auriculaire (ACFA). On les réserve aux FOP associés à un ASIA ayant présenté un AVC inexpliqué.

L'anticoagulant oral offrirait un risque de récurrence inférieur, de 4,75 % [65] à 15 % (avec la warfarine) [8].

Mais le principal inconvénient est le risque hémorragique. Ils provoquent le décès d'environ 4 000 personnes par an en France. La qualité de la surveillance est primordiale car les nombreuses interactions (médicamenteuses, alimentaires) peuvent être responsables de déséquilibre fatal. C'est un traitement contraignant demandant discipline et compliance de la part du malade.

Intervention

C'est un traitement radical qui pourrait éviter les inconvénients d'un traitement anticoagulant au long cours. Il ne doit être envisagé que si le FOP est directement en cause. La fermeture endovasculaire est certes un geste facilement réalisable mais les complications rapportées doivent rester présentes à l'esprit.

La fermeture semble indiquée chez un patient jeune (moins de 55 ans) avec un FOP en cas d'AVC récidivant malgré un traitement médical bien conduit, d'impossibilité de traitement anticoagulant (contre-indication, refus), ou de maladie thrombo-embolique veineuse à haut risque de récurrence thrombotique.

Nota bene (NB) : Si un accident de décompression survient, l'intervention semble justifiée en cas de shunt au repos, de diamètre important avec mobilité accrue de la membrane, d'autant plus en cas d'antécédent de maladie des caissons [15].

Cathétérisme percutané : voie endovasculaire

L'abord est réalisé par voie veineuse fémorale, sous anesthésie locale. Le matériel de fermeture est une double ombrelle que l'on monte sur guide. Elle est déployée de part et d'autre du septum interauriculaire. Entre des mains expérimentées, la procédure est d'environ 30 minutes (mn) pour un temps d'irradiation de 5 minutes. Le contrôle est réalisé généralement par ETT. L'occlusion resterait partielle dans 20 % des cas [7].

Deux modèles sont plus couramment utilisés : Amplatz PFO Occluder (Schéma 4) (AGA Medical Corp., Golden Valley, MN) et CardioSEAL (NMT Medical Inc., Boston, MA) [1].



Fig. 4. – Amplatz PFO Occluder (medtel.com)

L'intervention est suivie d'un traitement antiagrégant de 3 à 6 mois par aspirine (seule [36] ou associée au clopidogrel pendant 1 à 3 mois [12, 64]).

Les rares complications (6 à 10 %) sont potentiellement graves. Elles sont représentées par l'embolie gazeuse, l'embolie pulmonaire (EP), l'hémorragie nécessitant une transfusion, l'infection, l'arythmie, la tachycardie atrioventriculaire, la perforation auriculaire, la tamponnade et le décès. Le thrombus sur matériel semble dépendre des marques [8].

Il existe par ailleurs un risque d'AVC ischémique : Dorenbeck et coll. retrouvent 8,6 % de séquelles micro-emboliques à l'imagerie par résonance magnétique (IRM) cérébrale après le geste (dont 66 % ont été asymptomatiques).

Le geste est contre-indiqué en cas d'infection sur le site d'abord, septicémie, thrombose veineuse fémorale.

La réussite purement technique est de l'ordre de 98 à 100 % [38]. L'occlusion est complète dans 66 à 90 % des cas à 1 an [38] (86 % d'occlusion ou fuite minimale [66]). La présence d'un shunt post-procédure est un facteur prédictif de récurrence [8].

Sur un suivi de 5 ans, on retrouve 2,5 % d'accident ischémique transitoire (AIT), 0 AVC et 0,9 % d'embolie périphérique [7]. Sur 18 mois une autre étude retrouve un risque annuel d'AVC de 0,19 % et 1,15 % d'AVC ou décès [8].

Des études comparant fermeture de FOP et traitement médical sont en cours de réalisation [12].

Chirurgie

Elle est indiquée aujourd'hui en cas de FOP supérieur à 25 mm, bordure insuffisante et échec du geste percutané.

Cette méthode est longtemps restée le « gold standard » [1]. Elle consiste à refermer le FOP par suture d'une membrane en Dacron [1] et permet une occlusion totale.

Certains auteurs recommandent un traitement anti-coagulant associé (pour traiter la maladie thrombo-embolique) voire la pose d'un filtre cave en cas de contre-indication [66].

Hormis l'anesthésie générale et la chirurgie à cœur ouvert, les complications sont la tamponnade, le syndrome post-cardiotomie, l'ACFA et l'infection de la plaie.

Une étude rétrospective, portant sur des patients opérés de communication interauriculaire entre 1981 et 1995, âgés de 40 à 62 ans, a montré une amélioration nette des signes fonctionnels dans 69 % des cas [41]. Diverses études ne retrouvent pas de récurrence d'AIT ni d'AVC.

FORAMEN OVALE PERMÉABLE ET PATHOLOGIES

Une complication ou un événement associé révèle généralement le FOP. C'est pourquoi nombre de spé-

cialités médicales sont concernées par ces cas de figures : médecin généraliste, neurologue, cardiologue, médecin vasculaire, radiologue, pneumologue, hématalogue [61] doivent travailler ensemble dans l'enquête étiologique.

Migraine

La migraine est une crise de céphalée durant 4 à 72 heures, unilatérale, pulsatile, aggravée par les activités physiques ; elle est généralement associée à une phono-photophobie, des nausées et vomissements.

Elle a une prévalence de 12 à 17 %, 3 fois plus fréquente chez la femme ; elle touche préférentiellement la tranche d'âge 25-55 ans. Elle est responsable de 5 jours d'arrêt de travail par an.

La migraine avec aura est moins fréquente. L'aura peut se manifester par des perturbations visuelles homonymes, des paresthésies et/ou une faiblesse unilatérale, une aphasie ou des difficultés de parole inclassables. La céphalée fait généralement suite à l'aura mais peut la précéder ou lui être contemporaine. Elle peut être un syndrome secondaire à des malformations artério-veineuses [12].

On s'est aperçu que les patients migraineux, ayant bénéficié d'une fermeture du FOP (pour prévention d'AVC récidivants dans certains cas), décrivaient une diminution de leur symptomatologie douloureuse [1, 8, 12, 38, 44, 64, 69] et, par voie de conséquence, une diminution significative de la consommation médicamenteuse à visée antalgique.

Dans un groupe de plongeurs ayant bénéficié de cette fermeture en prévention des accidents de décompression, la régression de la sévérité de la migraine fut spectaculaire [4].

Une étude rétrospective de patients victimes d'AVC cryptogénique avec FOP (dont 35 % étaient migraineux) a objectivé une diminution de la fréquence des crises chez 80 % d'entre eux à 1 an.

Une autre étude retrouve dans ce contexte 50 % [1] d'amélioration (de 8 à 83 % [4]) et 82,8 % de guérison (de 29 à 83 %) après fermeture.

Au contraire, l'étude MIST conclut que le rapport bénéfice/risque n'est pas en faveur de la fermeture du FOP à large shunt dans une population de migraineux avec aura.

Par ailleurs, des études ont révélé une association entre migraine, AVC et FOP.

Sur une population de patients victimes d'AVC cryptogénique, la fréquence de la migraine est presque le double dans le groupe de sujets où l'ETO objective un FOP [45], surtout en cas d'ASIA associé.

Les étiologies habituelles d'AVC doivent d'abord être recherchées et les facteurs de risque contrôlés chez les migraineux [69] ; sans étiologie retrouvée et lorsque l'AVC se produit lors d'une crise migraineuse (avec ou sans aura selon les publications), alors celle-ci peut en être la cause. Quoi qu'il en soit, l'incidence des AVC ischémiques semble supérieure chez les migraineux avec aura [69].

Plusieurs travaux notent une plus grande fréquence de FOP (notamment les plus larges [12]) dans le sous-groupe des migraineux avec aura [1, 12, 63, 64], avec des fréquences allant de 38 à 88 %.

On observe une prévalence identique du FOP chez les migraineux avec aura et chez les patients présentant un AVC cryptogénique [4]. Il existe également une association significative entre ASIA et migraine avec aura [12]. Ces associations ne se retrouvent pas en cas d'absence d'aura.

Réciproquement, au sein de la population des patients ayant un FOP, la prévalence de la migraine est supérieure [44, 64], surtout avec aura.

On ne peut cependant pas affirmer à ce jour que l'embolie paradoxale est la cause de la migraine [7]. Il existe deux hypothèses physiopathologiques principales.

L'augmentation de sérotonine circulante au niveau cérébral pourrait déclencher la crise [1, 8]; on observe ceci dans les fistules atrioventriculaires (avec télangiectasies héréditaires), dans le myxome de l'oreillette gauche ou le prolapsus mitral (activation plaquettaire et libération de sérotonine). D'autres substances veineuses, normalement métabolisées dans la circulation pulmonaire, pourraient être responsables de la crise [44].

L'embolie paradoxale pourrait également jouer un rôle : la thrombophilie est pour certains [1, 8, 12] un facteur de risque indépendant de migraine pour les patients présentant un FOP ; en outre, un traitement anticoagulant diminue chez ces patients la sévérité des crises. Enfin, il existe une association statistique entre migraine avec aura et risque d'infarctus cérébral [12], majoré en cas de contraception orale et de tabac associé, dont le mécanisme est inconnu. Les micro-embolies diminueraient de manière segmentaire la vascularisation de la dure-mère, entraînant une vasodilatation compensatrice puis une migraine [64].

Par ailleurs, un shunt de grande taille est plus fréquemment retrouvé chez les migraineux avec aura (comparé à un groupe témoin non migraineux) [1]. En DTC, on évalue un shunt plus important chez les non-migraineux avec antécédent d'AVC qu'en absence d'AVC (55 versus 38 par compte moyen de bulles) ; migraineux avec ou sans antécédent d'AVC ont des shunts supérieurs (respectivement 123 et 72) [4].

Œdème pulmonaire d'altitude

Il apparaît surtout lorsqu'il y a une transition rapide vers une altitude supérieure à 2 700 mètres. Il se manifeste par une tachypnée avec râles des bases associée à une tachycardie ; on note la mise en jeu des muscles intercostaux et respiratoires accessoires.

Alleman et coll. [2] ont mis en évidence une fréquence 4 fois supérieure de FOP dans un groupe d'alpinistes ayant déjà présenté au moins un œdème pulmonaire d'altitude (OPA) (documenté par une radiographie pulmonaire), comparé à un autre groupe indemne de tel épisode.

Dans le groupe sensible, l'hypoxie artérielle en altitude est plus sévère ; elle est proportionnelle à la taille

du FOP et au gradient de pression systolique entre ventricule et oreillette droits. Un œdème pulmonaire infraclinique pourrait également être responsable de l'hypoxie précoce [22], mais celui-ci existe chez la grande majorité des alpinistes [3].

L'hypoxie due à l'altitude entraîne une hypoventilation alvéolaire responsable de vasoconstriction avec hypertension artérielle pulmonaire (HTAP) pré-capillaire ; le gradient de pression systolique tricuspide augmente, déclenche le shunt droit-gauche et aggrave l'hypoxie. Ce cercle vicieux pourrait expliquer une partie de l'OPA chez ces patients susceptibles. Notons également que, pour certains auteurs, ces alpinistes à risque présentent une anormale augmentation de la pression pulmonaire lors d'un effort en condition de normoxie [17].

Accident vasculaire cérébral

« Transjugular intrahepatic portosystemic shunt » (TIPS)

Ce stent est indiqué en cas d'hypertension portale avec saignements récurrents de varices œsophagiennes ou gastriques. C'est un shunt intrahépatique entre les veines sus-hépatiques et la veine porte créé par méthode radiologique interventionnelle. Il est maintenu perméable par le déploiement d'une prothèse métallique autoexpansive. Il permet de décompresser la veine porte.

Appenrodt et coll. rapportent un cas de cécité associée à un déficit du membre supérieur gauche suivant la mise en place d'un TIPS avec sclérothérapie par histocryl lipiodol de varices gastriques [5]. Ce patient avait un FOP, sans shunt droit-gauche mis en évidence a posteriori lors de l'ETO. Aucune autre étiologie embolique n'a été retrouvée (TVP, sténose carotidienne, plaque emboligène, thrombus auriculaire). Les auteurs concluent donc à un rapport de cause à effet.

Un autre cas fut rapporté 9 ans plus tôt [59] : des embolies cérébraux bilatéraux sont survenus lors d'embolisations par « coils » de varices duodénales associées à la mise en place d'un TIPS. Le bilan ultérieur retrouvera un FOP avec shunt droit-gauche.

La création de ce canal à basse résistance permet un flux préférentiel à travers la prothèse, augmentant immédiatement le retour veineux au cœur droit et la pression veineuse centrale. Ceci pourrait être la cause du shunt droit-gauche avec embolies de produit sclérosant.

AIT et AVC cryptogénique du patient jeune

L'AVC est un déficit neurologique focal brutal et d'emblée maximal. Il peut être de nature ischémique ou hémorragique. La symptomatologie correspond au territoire cérébral atteint [48].

L'AIT est un déficit entièrement régressif et sans séquelles en moins de 24 heures. Cette définition tend à être modifiée ; ce critère temporel, qui a permis d'homogénéiser les études, reposait sur l'idée que si l'ischémie était transitoire, l'infarctus n'avait pas le temps de se constituer [46]. Mais la majorité des AIT dure moins de 60 minutes ; les patients dont le

déficit ne récupère pas en 1 heure ont moins de 2 % de chance de récupérer en 24 heures ; 25 % des patients présentant un AIT selon la définition classique ont une séquelle à l'IRM.

L'actuelle définition de l'AIT est : « *une perte focale, brève, de fonction cérébrale ou oculaire d'installation brusque, d'origine ischémique, dont les symptômes ont totalement régressé au moment de l'examen* ».

Le diagnostic différentiel avec la migraine avec aura est difficile : dans la migraine, la céphalée peut être modérée (et elle peut être présente lors d'un AIT) ; l'extension rapidement progressive des symptômes neurologiques en quelques minutes (et non pas à la seconde), l'existence de phénomènes sensoriels positifs comme des phosphènes scintillants, sont évocateurs de migraine avec aura.

L'étiologie d'un AVC ischémique n'est pas retrouvée dans 35 à 43 % des cas [16]. Les facteurs de risque thrombotiques sont absents dans environ 30 % des événements artériels occlusifs (AVC, AIT, embolie périphérique).

Après 55 ans, on retrouve plus fréquemment une étiologie (sténose carotidienne, athérome aortique surtout lorsqu'il est protrusif avec une plaque ulcérée ou emboligène [56], ACFA) et le FOP est moins fréquemment retrouvé [38].

La prévalence du FOP est supérieure dans la population de moins de 55 ans [7, 12, 60, 65], associé de manière significative à l'AVC. Elle est évaluée en moyenne à 45 % [8, 12, 43, 63] (31 à 77 % [16, 38, 50]), pour 15 % dans un groupe contrôle d'AVC de cause connue (4 à 25 % [38]).

L'incidence des AVC ischémiques est supérieure chez les patients ayant un FOP avec shunt droit-gauche [69]. Le risque d'AVC ou d'AIT est supérieur, majoré (ou non [55]) en cas de taille importante et de shunt droit-gauche spontané (dont l'importance semble être une notion prépondérante) ; selon les études, l'ASIA jouerait un rôle [43, 65] ou non [19], mais semble être plus fréquent dans le groupe d'AVC cryptogénique (7,9 % versus 2,2 % [38]). En outre, les facteurs de risque habituels sont moins fréquents [45].

Un embolie paradoxal est le passage d'un caillot ou autre matériel embolique provenant de la circulation veineuse ou de l'oreillette droite vers la circulation artérielle à travers un shunt droit-gauche : anomalie de la paroi interauriculaire ou ventriculaire, malformation artérioveineuse pulmonaire [43].

Un embolie paradoxal pourrait être responsable de l'accident ; le point de départ du caillot (la TVP des membres inférieurs notamment) n'est généralement pas retrouvé [8, 19, 65].

Lethen et coll., qui ont systématiquement réalisé une phlébographie aux patients victimes d'AVC ou d'AIT ayant un FOP, retrouvent presque 10 % de thromboses veineuses [47]. Les thromboses des axes veineux pelviens, plus difficiles à diagnostiquer, joueraient un rôle prépondérant [4] ; on retrouve en effet de 16 à 22 % de thromboses pelviennes à l'autopsie dans une population ayant présenté un embolie paradoxal ou une EP cryptogénique.

Le thrombus enclavé dans le FOP a pu être exceptionnellement visualisé [12].

Ranoux et coll. ont comparé les étiologies d'AVC chez des adultes de moins de 55 ans avec ou sans FOP. Ils ne retrouvent pas plus de TVP dans le groupe des FOP. De plus, les situations provoquant une manœuvre de Valsalva (activité sportive, effort de défécation, rapport sexuel, soulèvement de charge, passage en position debout, rire, toux) notées lors de l'événement neurologique ne sont pas plus fréquentes. Ces faits ne sont pas en faveur d'un embolie paradoxal [60]. Le mécanisme de l'AVC demeure inconnu.

Ferguson et coll. décrivent 2 cas de symptomatologie neurologique déficitaire lors d'un rapport sexuel (équivalent de Valsalva) chez 2 patients chez qui on mettra en évidence un FOP [25].

Les autres étiologies pourraient être la formation d'un thrombus intracardiaque et la survenue d'un trouble du rythme paroxystique. Car l'embolie paradoxal pourrait très bien ne pas être la cause de l'AVC cryptogénique [45], et les thromboses veineuses retrouvées plutôt une conséquence de l'alitement.

Dans une étude, l'ACFA est en effet associée à un état inflammatoire [49] avec augmentation de la C réactive protéine (CRP) et du risque d'AVC. Et la CRP pourrait être un marqueur d'inflammation pan-vasculaire.

Le diagnostic de certitude est primordial. On a observé 8,8 % de récurrence neurologique après fermeture chirurgicale de FOP [66], témoin de la mauvaise efficacité du traitement ou de l'erreur diagnostique étiologique (plus probable).

Lors de la migration éventuelle du thrombus depuis les membres inférieurs, un gradient de pression favorable entraîne un shunt droit-gauche, permanent ou intermittent, nécessaire au passage dans la circulation systémique. On notera que ces AVC se produisent souvent dans un contexte d'EP [50] ; une autre partie du thrombus migre donc classiquement dans la circulation pulmonaire.

On retrouve par ailleurs 40 % d'anticorps antiphospholipides et 28 % de situation thrombophilique chez les sujets bénéficiant de fermeture du FOP [8]. Quoi qu'il en soit, le FOP reste un facteur de risque d'embolie paradoxal à prendre en compte [42].

Autres embolies systémiques

Les embolies sortant du ventricule gauche peuvent atteindre n'importe quel territoire artériel et être responsables d'ischémie.

Ischémie aiguë de membre

Dans une étude rétrospective, Chaikof et coll. mettent en évidence l'association d'événements ischémiques périphériques avec la présence de FOP [16], plus particulièrement chez les adultes jeunes ; sur 7 cas (4 déficits neurologiques et 3 ischémies de membre), on retrouve un FOP dans 6 dossiers. Une TVP n'est retrouvée que dans 1 cas. Les ischémies de membre concernent 2 membres supérieurs et un membre inférieur ; parmi eux, on retrouve 2 EP.

Un syndrome de Leriche avec ASIA, FOP et thrombus flottant fémoro-iliaque est apparu dans un contexte de découverte d'un volumineux (mais non compressif) léiomyome utérin [30] chez une femme de 44 ans. Une EP bilatérale était associée.

Une étude rétrospective menée sur 10 ans par Travis et coll. retrouve 8 ischémies de membre sur les 13 patients victimes d'occlusion artérielle par embolie paradoxal [66] (4 membres supérieurs et 4 membres inférieurs).

Embole coronaire

Une occlusion de l'interventriculaire antérieure a été retrouvée chez une femme de 31 ans [31]. Elle présentait 2 facteurs de risque (tabagisme et contraception orale) et n'avait pas de thrombophilie. Le bilan échographique a mis en évidence un FOP de taille modérée ; aucune thrombose veineuse profonde ne fut retrouvée. Les auteurs ont retenu comme étiologie un embolie paradoxal.

Embole viscéral

Travis et coll. ont retrouvé une ischémie rénale et une occlusion de l'artère mésentérique supérieure [66]. Lorsque le caillot est visualisé en travers du FOP, 38 % des embolies concernent le territoire mésentérique contre 28 % pour le territoire cérébral.

Associations

Comme nous l'avons vu, ces embolies peuvent être simultanés dans différents territoires, notamment l'AVC et l'EP. Islam et coll. rapportent un cas associant embolies pulmonaire, cérébral, coronaire et axillaire gauche à travers un FOP [40] avec shunt droit-gauche lors des manœuvres de Valsalva.

Accident de décompression

La maladie des caissons est régulièrement observée, même après respect des paliers progressifs de décompression [18]. La symptomatologie varie selon les organes où se produit le dégazage. On différencie les accidents bénins (lésions cutanées, douleurs ostéo-arthro-musculaires, malaise) et les accidents graves (syndrome vestibulaire, accident neurologique avec hémi ou quadriplégie, accident médullaire).

Il était déjà noté en 1944 [12] que les plongeurs présentant une migraine avec aura lors de la plongée avaient un risque supérieur d'accident de décompression. Lors d'une étude réalisée sur les sujets ayant présenté un accident de décompression, la migraine avec aura est plus fréquente chez les sujets à large shunt, d'autant plus si celui-ci existe au repos [12].

Il y a un risque accru d'embolie d'azote chez les plongeurs [7]. Dans une étude réalisée sur des plongeurs professionnels, la prévalence de FOP dans la population ayant présenté un accident de décompression est supérieure (58 à 68 % contre 25 à 28 % chez les sujets indemnes de tel épisode [7, 38]).

Dans une autre étude, un FOP avec shunt droit-gauche est retrouvé dans 53 % d'entre eux [12]. Il

existe une relation entre la présence de signes neurologiques lors de l'accident et la mise en évidence d'un shunt au repos (sans épreuve de Valsalva) ; dans ce dernier groupe, les signes apparaissent plus précocement. Un diamètre plus important de l'orifice et une mobilité élevée de la membrane augmentent également le risque d'accident de décompression.

Le plongeur respirant à une pression supérieure à la pression atmosphérique, il augmente la quantité de gaz diffusant au niveau alvéolo-capillaire et se dissolvant dans le sang. L'excès d'oxygène est consommé, mais l'excès d'azote est stocké par les tissus. Lors de la remontée, ce gaz inerte devra diffuser de proche en proche du tissu vers l'alvéole. L'accident de décompression correspond à la génération de bulles gazeuses par sursaturation. La contraction accrue du diaphragme en plongée réalise une manœuvre de Valsalva [18], responsable d'embolie paradoxal.

Autres pathologies

Syndrome platypnée-orthodéoxie

Le syndrome platypnée-orthodéoxie est une cause peu fréquente d'hypoxémie per- ou postopératoire. Ce syndrome est caractérisé par un shunt intracardiaque droit-gauche responsable d'une hypoxémie posturale en position assise [38] qui est améliorée par le décubitus dorsal.

Syndrome d'apnée du sommeil

Il peut être de cause centrale par dysfonction des mécanismes de contrôle respiratoires, généralement rencontré en cas de pathologie cardiaque congestive.

L'apnée est parfois la conséquence d'un syndrome obstructif des voies aériennes supérieures [70]. Elle est associée à plusieurs pathologies cardio-vasculaires : hypertension artérielle (HTA), cardiopathie ischémique, insuffisance cardiaque, AVC, ACFA, HTAP [67], shunt droit-gauche à travers un FOP [72]. La prévalence de ce dernier serait pour certains de 69 % environ.

Le FOP aggrave l'hypoxie [7, 71] et donc l'HTAP, mais les études sur le sujet ne sont pas encore suffisamment nombreuses.

Chirurgie cardio-vasculaire

Le risque postopératoire de fibrillation auriculaire est supérieur [7] et le FOP aggrave l'hypoxémie.

SCLÉROTHÉRAPIE

Technique de la mousse

Elle a révolutionné la prise en charge de la maladie veineuse superficielle. Ausland en 1939 avait fabriqué une « écume » [62]. Orbach décrit en 1944 une technique « air block » [10], augmentant le temps de contact entre sclérosant et endothélium en refoulant auparavant le sang.

En 1985, A. Monfreux [10] obtient de la mousse grâce à une seringue en verre de 2 ml contenant la solution de sclérosant (0,2 à 0,5 ml), dont l'orifice de sortie est obstrué par un bouchon ; en aspirant avec le piston, on crée une dépression forçant le passage de microbulles d'air émulsifiant la solution.

En 1986 Grigg fabrique une micromousse en connectant 2 seringues. Puis Cabrera propose en 1993 de traiter les varices par injection de mousse réalisée par mélange d'air et de sclérosant : le gaz est inclus sous pression dans un récipient contenant le sclérosant.

La technique décrite par Tessari en 2000 permet d'obtenir une micromousse de très bonne qualité. Dans une seringue à usage unique on aspire 0,5 cc de sclérosant avec la quantité nécessaire à la dilution de sérum physiologique ; dans une seconde seringue on aspire 2,5 à 5 cc d'air ; on mélange sclérosant et air en connectant les 2 seringues à un robinet 3 voies. Par des mouvements alternatifs on envoie plusieurs fois le mélange gaz-solution dans l'une et l'autre seringue. Sa stabilité est de 2 à 3 minutes.

A. Monfreux a mis au point une seconde technique par compression brutale du sclérosant dans la seringue.

Le risque embolique dépend des caractéristiques de la mousse obtenue [20] ; son homogénéité est garante de stabilité [62].

La qualité et la demi-vie de la mousse augmentent avec la concentration de sclérosant et diminuent avec la quantité d'air ou de gaz utilisé [58]. La variabilité de taille interbulle est d'autant plus faible que leur diamètre est petit ; leur nombre et le pouvoir couvrant sont alors augmentés, décuplant la puissance sclérosante. Une mousse de bonne qualité doit avoir des bulles de la forme de polyèdres, dont la structure idéale de sphère est déformée par la pression du gaz.

Une fois injectée, la mousse refoule la colonne sanguine et permet de remplir complètement la lumière veineuse, sans dilution rapide comme on observe avec le sclérosant liquide [32]. Elle adhère ainsi à la paroi endothéliale et parvient à la dissoudre en augmentant d'une part le temps de contact avec l'agent sclérosant [14, 20], et d'autre part la surface de contact qui est inversement proportionnelle à la taille des bulles [14].

La puissance (dépendant de ces 3 facteurs : concentration, pouvoir couvrant, temps de contact [62]) adaptée du traitement permet d'obtenir une occlusion durable sur des veines jusqu'alors inaccessibles à la sclérotérapie, en restant en deçà des concentrations agressives responsables de réactions inflammatoires.

Cette technique présente de nombreux avantages : méthode sûre, efficace, simple, de faible coût et reproductible (avec entraînement et dextérité). La sécurité est assurée par un contrôle échographique avec sonde de haute fréquence per-procédure.

Le phlébologue peut ainsi traiter quasiment toutes les formes de veines variqueuses, avec des résultats comparables à la chirurgie [10]. La sclérotérapie a notamment été utilisée en cas d'incontinence saphénienne, d'ulcère

veineux, de récurrence post-chirurgicale [13], de syndrome de Klippel-Trenaunay et d'angiome.

Les succès techniques rapportés varient de 60 % à 6 mois [28] à 95 %.

Réseau superficiel, mousse et circulation générale

Le réseau veineux le plus superficiel communique avec le réseau veineux profond. Une hyperpression d'une veine sous-aponévrotique va se répercuter sur les veines intradermiques. Certaines molécules de sclérosant injectées dans des varicosités seront donc retrouvées dans les veines musculaires, elles-mêmes drainées par le retour fémoro-ilio-cave.

Il n'est pas illogique que des accidents thromboemboliques aient été rapportés après sclérotérapie [11]. Guex et coll. ont étudié les complications dans plusieurs articles. Il existe bien un risque de thrombose phlébite musculaire et profonde, qui est mineur (évalué à 3 pour 1000 [32]). Une thrombose récente est par ailleurs une contre-indication, de même que certaines thrombophilies (déficits en protéine C, protéine S et antithrombine 3) [34].

Böhler-Sommeregger et coll. ont démontré in vivo la communication entre télangiectasies et réseau profond [11]. Une veinographie numérisée est réalisée par ponction veineuse du dos du pied et d'une télangiectasie ; la communication avec le réseau profond peut se faire soit directement (13,3 %), soit par l'intermédiaire du réseau saphène.

Lors d'une séance de sclérotérapie de membre inférieur, une part de sclérosant est envoyée dans l'oreillette droite. Pour preuve : des bulles sont retrouvées dans le cœur droit 10 à 30 secondes après injection de mousse [42, 54] chez 100 % des patients. En présence de FOP, on retrouve dans 57 % des cas la présence de bulles par ETC de la cérébrale moyenne, après manœuvre de Valsalva.

Comme nous l'avons vu précédemment, les neurologues ont remarqué l'association entre FOP et migraine avec aura ; ils suspectent qu'il jouerait un rôle. Or les manifestations visuelles sont les plus fréquentes (de 0,3 à 1 %) des manifestations indésirables lors de la sclérotérapie. Les patients décrivent une déformation visuelle homonyme avec lignes brisées, images scintillantes floues, scotomes. Elles surviennent volontiers chez des patients migraineux avec aura, reproduisant la crise [32].

Plusieurs hypothèses physiopathologiques sont évoquées : l'existence d'un FOP aurait un rôle, laissant passer dans la circulation cérébrale des substances toxiques provenant du sclérosant, des substances vasoactives provenant de la dégradation cellulaire endothéliale [9, 32], migrant lors du passage à l'orthostatisme, et responsables de vasospasme [42]. Des bulles de trop grande taille favoriseraient ces événements ; mais on les observe avec des volumes et des concentrations de sclérosant très différents [33]. Benigni décrit 5 cas (dont 4 n'ont pas d'antécédent migraineux) pour de faibles concentrations d'agent sclérosant [9].

Au vu de ces données, on peut suspecter que lors d'une sclérothérapie de membre inférieur chez un patient porteur d'un FOP, une partie du sclérosant puisse rejoindre les troncs supra-aortiques et la circulation cérébrale.

Complications thrombo-emboliques

Plusieurs études retiennent l'acte de sclérothérapie comme favorisant la survenue de tels événements.

En comparant les marqueurs de la coagulation en cas de stripping associé à des phlébectomies et en cas de stripping associé à la sclérothérapie, on met en évidence une prolongation de l'activation de la coagulation et une augmentation de la fibrinolyse [6] dans le second groupe, dont le maximum reste toujours à J7. Le risque de TVP serait donc supérieur, surtout chez les patients à risque. En revanche, il n'y a pas de différence significative de la réponse inflammatoire.

NB : Harzheim relate la survenue d'un AVC, prouvé par tomодensitométrie, 10 jours après stripping de la grande veine saphène. L'écho-Doppler des troncs supra-aortiques retrouve une occlusion de la carotide interne homolatérale et l'ETO met en évidence un FOP. L'auteur retient le geste chirurgical comme étiologie de l'AVC [37].

Lors d'une étude réalisée sur le rat [20], Eckmann et coll. ont injecté par voie artérielle un mélange de différentes mousses de polidocanol à 1 % avec du sang veineux ; ils mettent en évidence un risque d'occlusion supérieur avec des bulles de plus grande taille. Lors de la sclérothérapie à la mousse, les auteurs évoquent le risque d'embolie gazeuse cérébrale par passage des bulles à travers un FOP. Aux États-Unis, la commercialisation prévue de mousse de polidocanol a été suspendue à cause du risque embolique [26].

Van der Plas et coll. décrivent en 1994 un déficit neurologique (associant hémiparésie, parésie du membre supérieur et quadransie temporale) survenu une heure après sclérothérapie par polidocanol [68]. Les symptômes disparurent en 2 jours. Le scanner réalisé 5 jours après n'objective pas de séquelle ischémique ; l'ETT ne retrouvait pas de FOP. Le bilan hémostatique met en évidence une activation de la coagulation. Trenkwalder et coll. évoquaient un possible FOP non diagnostiqué à l'ETT et la nécessité de réaliser ETO et IRM [67].

Hanisch décrit la survenue d'un AVC, retrouvé par tomодensitométrie, 3 jours après sclérothérapie liquide chez une femme de 51 ans [36]. Elle avait bénéficié de 2 séances, 3 et 18 jours auparavant, pour des veines réticulaires et télangiectasies du mollet gauche et du creux poplité. Le DTC retrouvait un FOP, confirmé par l'ETO ; l'examen échographique des membres inférieurs ne retrouve pas de thrombose. Les auteurs retiennent un lien de cause à effet entre les 2 événements

Forlee et coll. rapportent un cas d'AVC ischémique survenu après sclérothérapie à la mousse (20 ml élaborée à partir de polidocanol à 0,5 % par méthode de Tessari) de la grande veine saphène du membre inférieur droit [26]. Le patient présenta une hémiparésie

droite prédominant au membre supérieur, associée à une aphasie régressant partiellement en 10 minutes. Aucune autre explication possible d'AVC ne fut retrouvée lors du bilan. L'ETO diagnostiqua un FOP de grande taille (18 mm) et l'étiologie iatrogène retenue est l'embolie de mousse.

Morrison et coll. ont étudié les effets indésirables après injection de grands volumes (8 à 52 cc de mousse de polidocanol à 1 % par méthode de Tessari [51]). Ces volumes ont été bien tolérés, avec survenue de toux sèche, gêne thoracique et signes visuels dans les 4 heures, régressant plus rapidement après ingestion d'eau et déambulation.

La composition du gaz entrant dans la fabrication de la mousse aurait un rôle sur sa qualité : avec de l'air ambiant la taille des bulles serait augmentée et le risque thrombogène accru (à l'inverse de la mousse obtenue avec un mélange de dioxyde de carbone (CO₂) et d'oxygène (O₂) [21]). La nature du gaz utilisé semble en effet jouer un rôle dans la survenue des événements délétères [52] : les effets indésirables (toux sèche, goût métallique et oppression thoracique) et les complications (nausées, vertiges et signes visuels) sont moins fréquents lorsque l'on utilise de la mousse obtenue avec un mélange CO₂/O₂, dans les proportions respectives de 70 %-30 % (en comparaison du groupe bénéficiant de sclérothérapie par mousse réalisée avec de l'air ambiant).

A ce jour, la recherche systématique de FOP avant sclérothérapie ne semble cependant pas indiquée [21, 53].

Si une ETO n'est pas envisageable en bilan systématique pré-sclérothérapie, certains signes d'alerte doivent en revanche être pris en compte : migraine et signes visuels (association avec FOP), antécédent d'AVC ou AIT cryptogénique, syndrome obstructif chronique avec hypoxie (risque de shunt droit-gauche) [58].

On ne peut pour l'instant pas prouver que les événements neurologiques observés sont les conséquences directes de la mousse [58]. L'AVC par embolie paradoxal à travers un FOP est un événement tellement rare que l'on ne dispose pas de puissance statistique suffisante.

DISCUSSION

L'étiologie d'embolie paradoxal doit être retenue devant l'association des 3 critères décrits par Johnson en 1951 [30] : embolie systémique sans thrombus du cœur gauche, communication intracardiaque autorisant un shunt droit-gauche et thrombose veineuse et/ou embolie pulmonaire. L'absence de facteur de risque significatif ou d'étiologie évidente est fréquemment avancée. En l'absence d'un ou plusieurs de ces critères (notamment de TVP ou d'EP), le diagnostic reste possible mais beaucoup moins probable.

Les conditions optimales de diagnostic sont remplies lorsque l'on visualise le caillot au travers un FOP, ce qui est rarement le cas. A défaut, on peut retenir la survenue d'EP concomitante à l'AVC comme un bon critère diagnostique.

L'absence de thrombose retrouvée à l'examen écho-Doppler des membres inférieurs n'élimine pas pour autant le diagnostic : la totalité du thrombus peut migrer.

Le FOP est un facteur de risque d'embolie paradoxale, notamment cérébrale. Mais le retenir avec certitude lors d'un bilan négatif en cas d'AVC pourrait être discuté. Si on ne retrouve pas de thrombus, l'AVC et le FOP peuvent être tous 2 présents chez un même patient sans aucun lien de cause à effet. Le caractère étiologique doit être certain avant de proposer un traitement interventionnel non dénué d'effets indésirables.

En cas de migraine la situation est complexe : un infarctus cérébral peut survenir en cas de crise migraineuse avec aura, par baisse du débit sanguin cérébral accompagnant la dépression corticale propagée (intéressant surtout le lobe occipital) [12]. Inversement, l'ischémie cérébrale aiguë peut déclencher une crise migraineuse avec aura. Par ailleurs, le FOP peut être responsable d'infarctus cérébral, mais il convient évidemment de s'assurer que l'AVC n'a pas une autre étiologie. Si FOP, AVC et migraine semblent associés entre eux, il est difficile dans l'état actuel des connaissances, pour ne pas dire impossible, de savoir ce qui en est la cause et la conséquence.

On notera par ailleurs que le groupe des migraineux avec aura est hétérogène : 2 crises de ce type suffisent à les classer dans ce groupe sans que tous les épisodes en soient pour autant accompagnés. Enfin, une majorité de migraineux avec aura n'a pas de FOP, et une majorité de FOP n'a pas de migraine [12].

Les cas d'AVC décrits sont critiquables : les délais sont peu compatibles avec un lien de cause à effet (3 voire 10 jours après le traitement phlébologique).

L'embolie paradoxale est généralement responsable de séquelles multiples et bilatérales à l'IRM ; or cette précision n'est pas apportée dans les AVC décrits.

Le déficit rapporté par Forlee est cliniquement évocateur, mais aucune preuve objective de cet AVC n'a été faite par imagerie (indispensable au diagnostic de certitude). On ne connaît pas le délai de réalisation de l'IRM ni ses séquences ; or les lésions observables dépendent de ces 2 données. Les séquences de diffusion révèlent une ischémie (parfois transitoire) en 60 à 90 minutes ; les séquences Flair retrouvent un AVC en 1 heure 1/2 à 2 heures ; le T2 nécessite un délai de 3 heures et le T1 évalue les séquelles. Quand bien même il s'agirait d'un AVC, l'injection de mousse n'en est pas pour autant la cause.

Ceci est à replacer dans le volume annuel des gestes de sclérothérapie dans le monde qui est énorme ; la balance bénéfique/risque semble être toujours largement favorable [53].

CONCLUSION

La sclérothérapie à la mousse par contrôle échoguidé est une méthode sûre et efficace de traitement des varices des membres inférieurs. Étant donné le volume actuel des actes dans le monde et le (relatif)

ABRÉVIATIONS

ACFA	: arythmie complète par fibrillation auriculaire
AIT	: accident ischémique transitoire
ASIA	: anévrisme du septum interauriculaire
AVC	: accident vasculaire cérébral
cc	: centimètre cube
CIA	: communication interauriculaire
CO ₂	: dioxyde de carbone
CRP	: C réactive protéine
DTC	: Doppler transcrânien
EIC	: échographie intracardiaque
EP	: embolie pulmonaire
ETO	: échographie transœsophagienne
ETT	: échographie transthoracique
FOP	: foramen ovale perméable
G	: gauge
HTA	: hypertension artérielle
HTAP	: hypertension artérielle pulmonaire
IRM	: imagerie par résonance magnétique
MB	: microbulle
ml	: millilitre
mm	: millimètre
mn	: minute
NB	: nota bene
O ₂	: oxygène
OPA	: œdème pulmonaire d'altitude
TIPS	: « transjugular intrahepatic portosystemic shunt »
TVP	: thrombose veineuse profonde

peu d'effets indésirables, la pratique ne doit pas être suspendue et le bilan préthérapeutique ne nécessite pas une échographie transœsophagienne systématique. En outre, les associations observées, mais non réellement expliquées, entre migraine, foramen ovale perméable et accident vasculaire cérébral nous amènent à beaucoup d'humilité : nos connaissances actuelles sont probablement insuffisantes.

RÉFÉRENCES

1. Adler E., Love B., Giovanonne S. & coll. Correlation or causation : untangling the relationship between patent foramen ovale and migraine. *Curr Cardiol Rep* 2007 ; 9 : 7-12.
2. Allemann Y., Hutter D., Lipp E. & coll. Patent foramen ovale and high-altitude pulmonary edema. *JAMA* 2006 ; 296 : 2954-8.
3. Alleman Y., Seiler C., Scherrer U. & coll. Author reply. *JAMA* 2007 ; 297 : 1433.
4. Anzola G.P. Patent foramen ovale and migraine. *Clev Clin J Med* 2007 ; 74 : S114-7.
5. Appenrodt B., Schepke M., Kuntz-Hehner S. & coll. A patient with portal hypertension and blindness after transjugular intrahepatic portosystemic shunt. *Eur J Gastroenterol Hepatol*, 2006 ; 18 : 447-9.
6. Ariyoshi H., Kambayashi J., Tominaga S. & coll. The possible risk of lower-limb sclerotherapy causing an extended hypercoagulable state. *Surg Today*, 1996 ; 26 : 323-7.
7. Aslam F., Shirani J., Haque A.A. Patent foramen ovale : assessment, clinical significance and therapeutic options. *South Med J* 2006 ; 99 : 1367-72.

8. Ballerini L., Cifarelli A., Ammirati A. & coll. Patent foramen ovale and cryptogenic stroke. A critical review. *J Cardiovasc Med* 2007 ; 8 : 34-8.
9. Benigni J.P., Ratinahirana H. Mousse de polydocanol et migraine à aura. *Phlébologie* 2003 ; 56 : 289-91.
10. Bergan J., Pascarella L., Mekenas L. Venous disorders : treatment with sclerosant foam. *J Cardiovasc Surg* 2006 ; 47 : 115-24.
11. Böhler-Sommeregger K., Karnel F., Schuller-Petrovic S., & coll. Do telangiectases communicate with the deep venous system ? *Phlebology* 1992 ; 18 : 403-6.
12. Bousser M.G. Patent foramen ovale and migraine. *Rev Neurol* 2007 ; 163 : 17-25.
13. Cabrera J. Sclerosants in microfoam : a new approach in angiology. *Int Angiol* 2001 ; 20 : 175-83.
14. Cabrera J. Microfoam sclerotherapy. *Semin Cutan Med Surg* 2005 ; 24 : 175-83.
15. Cartoni D., De Castro S., Valente G. & coll. Identification of professional scuba divers with patent foramen ovale at risk for decompression illness. *Am J Card* 2004 ; 94 : 270-3.
16. Chaikof E.L., Campbell B.E., Smith R.B. Paradoxical embolism and acute arterial occlusion : rare or unsuspected ? *J Vasc Surg* 1994 ; 20 : 377-84.
17. Dehnert C., Bärtsch P., Grünig E. & coll. High-altitude pulmonary edema and patent foramen ovale. *JAMA* 2007 ; 297 : 1432.
18. De Iaco G., Ghelardoni F., Moretti P. & coll. Patent foramen ovale may be concomitant cause of decompression sickness after scuba diving. Human behaviour and limits in underwater environment. Blue, Pisa, December ; 2005.
19. Dorenbeck U., Simon B., Skowasch D. & coll. Cerebral embolism with interventional closure of symptomatic patent foramen ovale : an MRI-based study using diffusion-weighted imaging. *Eur J Neur* 2007 ; 14 : 451-4.
20. Eckmann D.M., Kobayashi S., Li M. Microvascular embolization following polydocanol microfoam sclerosant administration. *Dermatol Surg* 2005 ; 31 : 636-43.
21. Eckmann D.M., Kobayashi S. Regarding « stroke after varicose vein foam injection sclerotherapy ». *J Vasc Surg* 2006 ; 44 : 225.
22. Encha-Razavi F., Escudier E. Embryologie. EMC obstétrique, 5-001-A-50.
23. Faletta F., Scarpini S., Moreo A. & coll. Color Doppler echocardiographic assessment of atrial septal defect size : correlation with surgical measurements. *J Am Soc Echocardiogr* 1991 ; 4 : 429-34.
24. Fagenholz P.J., Harris N.S. High-altitude pulmonary edema and patent foramen ovale. *JAMA* 2007 ; 297 : 1432.
25. Ferguson T., Sansing L.H., Herrmann H. & coll. To close or not to close ? PFO, sex and cerebrovascular events. *J Invasive Cardiol* 2006 ; 18 : E292-3.
26. Forlee M.V., Grouden M., Moore D.J. & coll. Stroke after varicose vein foam injection sclerotherapy. *J Vasc Surg* 2006 ; 43 : 162-4.
27. Forlee M.V., Colgan M.P., Madhavan P. & coll. Author reply. *J Vasc Surg* 2006 ; 44 : 225.
28. Forlee M.V., Dowdall J.F., Haider S.N. & coll. Foam injection sclerotherapy cures veins with a single injection : fact or fiction ? 7th Annual Meeting of the European Venous Forum, London, July ; 2006 : paper 5.24.
29. Gachet G. Les complications de la sclérothérapie. La sclérothérapie, édition ESKA, 2007 : 212-6.
30. Goueffic Y., Piffeteau T., Patra P. Acute Leriche syndrome due to paradoxical embolism. *Eur J Vasc* 2007 ; 33 : 220-2.
31. Greig L.D., Leslie S.J., Denvir M.A. Paradoxical coronary embolism in a young woman. *Int J Cardiol* 2007 ; 115 : e17-9.
32. Guex J.J. Foam sclerotherapy : an overview of use for primary venous insufficiency. *Semin Vasc Surg* 2005 ; 18 : 25-9.
33. Guex J.J., Allaert F.A., Gillet J.L. & coll. Immediate and midterm complications of sclerotherapy : report of a prospective multicenter registry of 12.173 sclerotherapy sessions. *Derm Surg* 2005 ; 31 : 123-8.
34. Guex J.J. Les contre-indications de la sclérothérapie, mise à jour 2005. *J Mal Vasc* 2005 ; 30 : 144-9.
35. Hagen P., Scholz D., Edwards W. Incidence and size of patent foramen ovale during the first 10 decades of life : an autopsy study of 965 normal hearts. *Mayo Clin Proc* 1984 ; 59 : 17-20.
36. Hanisch F., Müller T., Krivokuca M. & coll. Stroke following variceal sclerotherapy. *Eur J Med Res* 2004 ; 9 : 282-4.
37. Harzheim M., Becher H., Klockgether T. Brain infarct from a paradoxical embolism following a varices operation. *Dtsch Med Wochen*, 2000 ; 125 : 794-6.
38. Holmes D.R., Cohen H., Katz W.E., & coll. Patent foramen ovale, systemic embolization and closure. *Curr Probl Cardiol* 2004 ; 29 : 56-94.
39. Houyel L. Communications interauriculaires. EMC 11-940-C-20.
40. Islam M.A., Khalighi K., Goldstein J.E. & coll. Paradoxical embolism. Report of a case involving four organ systems. *J Emerg Med* 2000 ; 19 : 31-4.
41. Jemielity M., Dyszkiewicz W., Paluszkiwicz L. & coll. Do patients over 40 years of age benefit from surgical closure of atrial septal defects ? *Heart* 2001 ; 85 : 300-3.
42. Jia X., Mowatt G., Ho V. & coll. Systematic review of the safety and efficacy of foam sclerotherapy for venous disease of the lower limbs. Review Body for Interventional Procedures, november 2006.
43. Kim D., Saver J.L. Patent foramen ovale and stroke : what we do and don't know ? *Rev Neur Dis* 2005 ; 2 : 1-7.
44. Kimmelstiel C., Gange C., Thaler D. Is patent foramen ovale closure effective in reducing migraine symptoms ? A controlled study. *Catheter Cardiovasc Interv* 2007 ; 69 : 740-6.
45. Lamy C., Giannesini C., Zuber M. & coll. Clinical and imaging findings in cryptogenic stroke patients with and without patent foramen ovale. The PFO-ASA Study. *Stroke* 2002 ; 33 : 706-11.
46. Lavallée P., Amarenco P. Accident ischémique cérébral et rétinien transitoire. EMC, 17-046-A-15.
47. Lethen H., Flachskampf F., Schneider R. & coll. Frequency of deep vein thrombosis in patients with patent foramen ovale an ischemic stroke or transient ischemic attack. *Am J Cardiology* 1997 ; 80 : 1066-9.
48. Leys D., Pruvo J.P. Stratégie pratique en urgence face à un accident vasculaire cérébral. EMC, 17-046-A-50.
49. Lip G., Patel J., Hughes E. & coll. High-sensitivity C-Reactive Protein and soluble CD40 ligand as indices of inflammation and platelet activation in 880 patients with nonvalvular atrial fibrillation. *Stroke* 2007 ; 38 : 1229-37.

- 50.** Mirode A., Quéré J.P., Tribouilloy C. Échographie transœsophagienne. *EMC* 11-005-B-10.
- 51.** Morrison N., Cavezzi A., Bergan J. & coll. Regarding « stroke after varicose vein foam injection sclerotherapy ». *J Vasc Surg* 2006 ; 44 : 224.
- 52.** Morrison N. Relative incidence of side effects with CO₂/O₂ foam sclerotherapy ; comparison air, CO₂ & CO₂ / O₂ based foam. Annual Congress of American College of Phlebology 2007.
- 53.** Morrison N., Rogers C., Neuhardt D. & coll. Large-volume, ultrasound guided polidocanol foam sclerotherapy : a prospective study of toxicity and complications. UIP World Congress, American Chapter Meeting, San Diego, August 2003.
- 54.** Morrison N. Simultaneous echocardiography and transcranial Doppler with ultrasound foam guided sclerotherapy. American Venous Forum, 18th Annual Meeting, Miami, Florida, February 2006.
- 55.** Natanzon A., Goldman M.E. Patent foramen ovale : anatomy versus pathophysiology : which determines stroke risk ? *J Am Soc Echocardiogr* 2003 ; 16 : 71-6.
- 56.** Niclot P., Crassard I., Cohen A. & coll. Prévention des accidents vasculaires cérébraux. *EMC*, 17-046-A-60.
- 57.** Nizard J., Ville Y. Physiologie fœtale. *EMC Obstétrique*, 5-002-A-10.
- 58.** Passariello F., Bergan J. Sclerosing foam and patent foramen ovale. An on line international event. Final report. February 2007.
- 59.** Ponc R.J., Kowdley K.V. Paradoxical cerebral emboli after transjugular intrahepatic portosystemic shunt and coil embolization for treatment of duodenal varices. *Am J Gastroenterol* 1997 ; 92 : 1372-3.
- 60.** Ranoux D., Cohen A., Cabanes L., & coll. Patent foramen ovale : is stroke due to paradoxical embolism ? *Stroke* 1993 ; 24 : 31-4.
- 61.** Rigatelli G., Cardaioli P. Patent foramen ovale management : who should do what ? *Eur J Neur* 2007 ; 14 : 341-2.
- 62.** Sadoun S. La sclérothérapie à la mousse. *La sclérothérapie*, édition ESKA, 2007 ; 64-70.
- 63.** Souteyrand G., Motreff P., Lusson J.R. & coll. Comparison of transthoracic echocardiography using second harmonic imaging, transcranial Doppler and transoesophageal echocardiography for the detection of patent foramen ovale in stroke patients. *Eur J Echocar* 2006 ; 7 : 147-54.
- 64.** Spies C., Kavinsky C.J., Schrader R. Patent foramen ovale in patients with migraine headache. Should it be closed ? *Minerva Med* 2007 ; 98 : 25-36.
- 65.** Touzé E., Varenne O., Calvet D. & coll. Causes cardiaques d'embolie cérébrale. *EMC*, 17-046-C-10.
- 66.** Travis J., Fuller S., Ligush J. & coll. Diagnosis and treatment of paradoxical embolus. *J Vasc Surg* 2001 ; 34 : 860-5.
- 67.** Trenkwalder P., Lydtin H. Ischaemic neurological deficit after sclerotherapy. *The Lancet* 1994 ; 343 : 794.
- 68.** Van der Plas J.P., Lambers J.C., Van Wersch J.W. & coll. Reversible ischaemic neurological deficit after sclerotherapy of varicose veins. *The Lancet* 1994 ; 343 : 428.
- 69.** Weinberger J. Stroke and migraine. *Curr Cardiol Rep* 2007 ; 9 : 13-9.
- 70.** Wolk R., Kara T., Somers V.K. & coll. Sleep-disordered breathing and cardiovascular disease. *Circulation* 2003 ; 108 : 9-12.
- 71.** Wolk R., Kara T., Somers V.K. Author reply. *Circulation* 2004 ; 109 : e69.
- 72.** Zanchetta M., Pedon L., Maiolino P. Obstructive sleep apnea and patent foramen ovale. *Circulation* 2004 ; 109 : e69.