

# Les ÉCHECS de la SCLÉROTHÉRAPIE de la GRANDE VEINE SAPHÈNE : RÉCIDIVES CLINIQUES et INFRACLINIQUES

## FAILURES of SCLEROTHERAPY of the GREAT SAPHENOUS VEIN : CLINICAL and SUBCLINICAL RECURRENCES

F. FERRARA

Nous publions ci-dessous la réponse de F. Ferrara qui fait suite à son article « Les échecs de la sclérothérapie de la grande veine saphène : récurrences cliniques et infracliniques » publié dans le numéro 2 de Phlébologie.

Les terminaisons de la grande veine saphène (GVS) ont été traitées par sclérothérapie dans une seule séance, selon la technique de Sigg, avec mise en place d'une compression immédiate : excentrique positive (tampons de 4 cm d'épaisseur avec un pansement collant pendant 7 jours) et concentrique (bandage à allongement court de 35 % amovible pendant une période de 21 jours). Un bas de compression de classe II ou III a été porté pendant 30 jours.

Les mauvais résultats sont dus à une compression insuffisante ; souvent la cuisse est tellement grosse que même la compression d'une terminaison de GVS de petit diamètre est difficile. Dans ces cas, les mauvais résultats peuvent être évités par un accroissement de la compression rendu possible par :

1. une augmentation de la tension du pansement, réalisable avec deux bandes superposées sur la cuisse. Nous avons testé, à la moindre extension, la tension exercée par une et deux bandes. Le bénéfice, ainsi obtenu, fait augmenter de 50 % la pression lorsque le rayon de la cuisse augmente de 1 cm ;
2. une compression excentrique de la terminaison de la GVS, réalisée par un pansement collant muni d'une vésicule gonflable (par seringue), le Safeguard TM®, 24 cm (Datascop), normalement utilisé pour le contrôle de l'hémostase après procédures invasives vasculaires. On peut gonfler la vésicule (écho-transparente) avec du gel et vérifier la bonne compression par échoguidage (Figures 1 à 4).

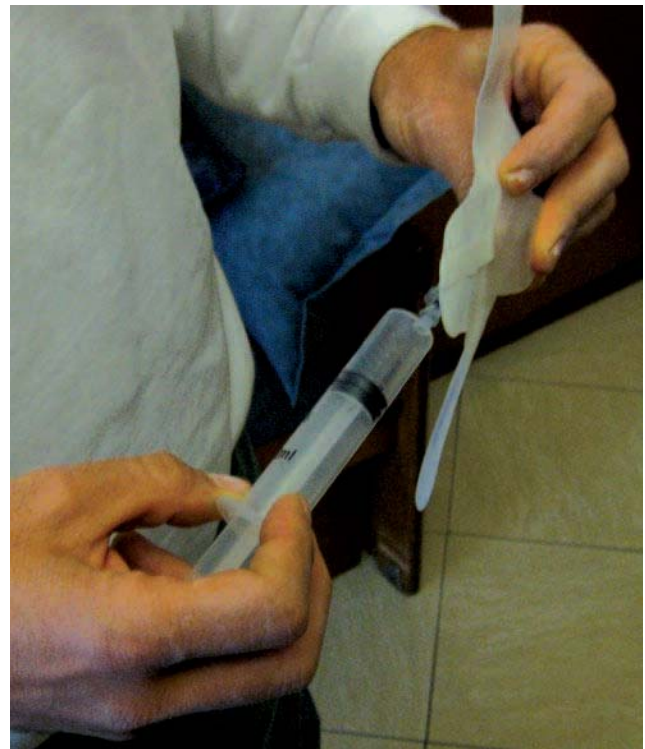

Fig. 1. – La vésicule gonflable fait partie d'un pansement - sparadrap (Safeguard TM®)

1. Via Kuliscioff, n° 25 80011 ACERRA (NA) Italie.

## RÉPONSE À ARTICLE

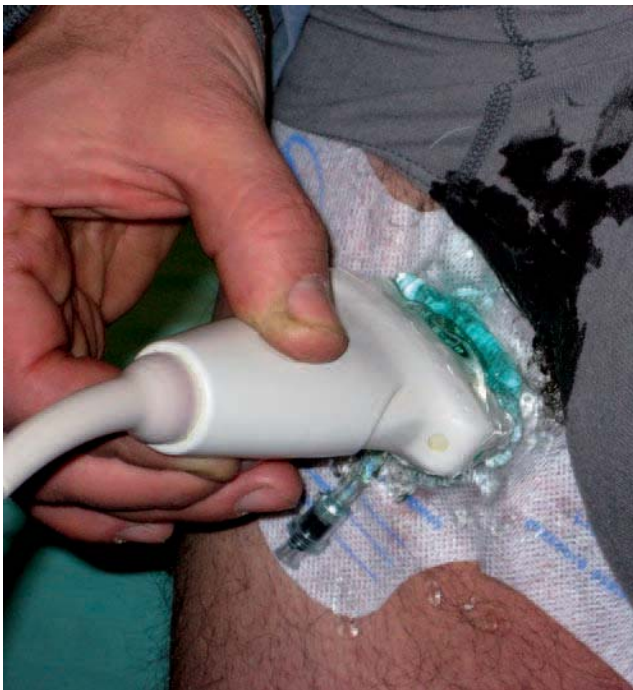

Fig. 2. – Application du Safeguard TM® au niveau de la terminaison de la GVS et gonflage de la vésicule sous écho-guidage

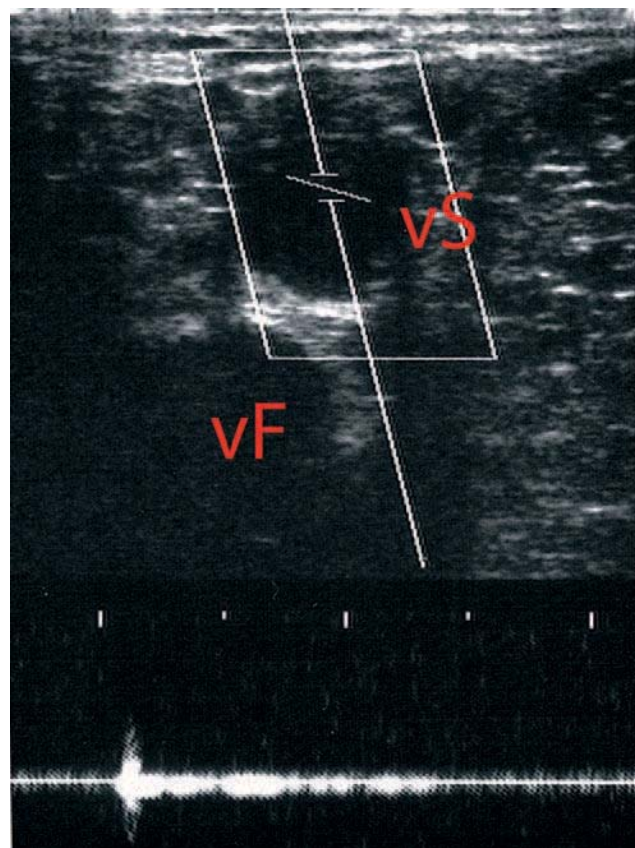


Fig. 3. – Patient debout, échographie de la terminaison de la GVS (vS) et de la veine fémorale (vF) avant le gonflage de la vésicule

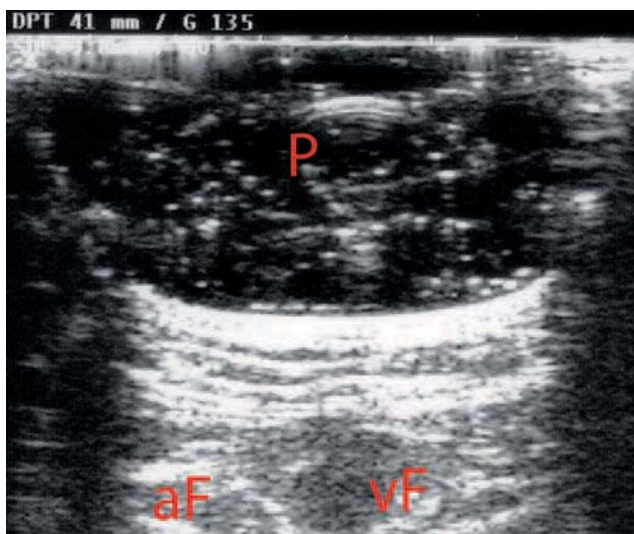


Fig. 4. – Patient debout, échographie de la terminaison de la GVS (totalement écrasée) et de la veine fémorale (vF) après le gonflage de la vésicule (P). aF : artère fémorale