

Syndrome de congestion pelvienne. Parcours de soins et rôle du médecin vasculaire.

Pelvic congestion syndrome. Care pathway and role of the vascular physician.

Semenou D., Chopinet C.

Résumé

- Le syndrome de congestion pelvienne est une entité clinique de l'insuffisance veineuse pelvienne chronique.
 - Il peut être associé à une insuffisance veineuse des membres inférieurs.
 - Il touche souvent la femme jeune multipare.
 - Son étiologie est imprécise et probablement multifactorielle.
 - Il est parfois un diagnostic d'élimination de la douleur pelvienne chronique.
 - Sa démarche diagnostique et sa prise en charge ne sont pas codifiées.
- La patiente dans son parcours de soins rencontrera plusieurs spécialistes, médecin généraliste, gynécologue, chirurgien viscéral, médecin vasculaire, radiologue interventionnel et parfois chirurgien vasculaire.
- Le médecin vasculaire reste un acteur principal de ce parcours de soins du patient entre la planification et la réalisation des examens d'imagerie adaptés, le suivi après traitement et également la prise en charge complémentaire d'une insuffisance veineuse des membres inférieurs associée.

Nous nous sommes fixés deux objectifs pour ce travail.

- Tout d'abord montrer à travers un cas clinique le parcours de soins d'un patient souffrant d'un syndrome de congestion pelvienne.
- Puis nous avons soumis un questionnaire à 77 médecins vasculaires choisis au hasard au cours du congrès de la SFMV qui s'est déroulé du 18 au 21 septembre 2021 à Cannes, pour montrer la place du médecin vasculaire dans la prise en charge et évaluer l'aptitude des médecins vasculaires pour la réalisation de l'échographie doppler diagnostique dans le bilan du SCP.
- Leur rôle est essentiel.

Mots-clés : *syndrome de congestion pelvienne, insuffisance veineuse pelvienne chronique, insuffisance veineuse des membres inférieurs, parcours de soins, médecin vasculaire, échographie doppler diagnostique.*

Abstract

- *Pelvic congestion syndrome is a clinical entity of chronic pelvic venous insufficiency.*
 - *It may be associated with venous insufficiency of the lower limbs.*
 - *It often affects young multiparous women.*
 - *Its etiology is unclear and probably multifactorial.*
 - *It is sometimes a diagnosis of elimination of chronic pelvic pain.*
 - *Its diagnostic approach and management are not codified.*
- *In the course of her care, the patient will meet several specialists: general practitioner, gynaecologist, visceral surgeon, vascular doctor, interventional radiologist and sometimes vascular surgeon.*
- *The vascular doctor remains a key player in the patient's care pathway, planning and carrying out the appropriate imaging tests, follow-up after treatment and also the complementary management of associated venous insufficiency of the lower limbs.*

We set ourselves two objectives for this work.

- *Firstly, to show through a clinical case the care pathway of a patient suffering from a pelvic congestion syndrome.*
- *Then we submitted a questionnaire to 77 vascular physicians chosen at random during the SFMV congress which took place from 18 to 21 September 2021 in Cannes, to show the place of the vascular physician in the management and to evaluate the aptitude of vascular physicians to carry out diagnostic Doppler ultrasound in the assessment of PCS.*
- *Their role is essential.*

Keywords: *pelvic congestion syndrome, chronic pelvic venous insufficiency, lower limb venous insufficiency, care pathway, vascular physician, diagnostic Doppler ultrasound.*

Introduction

Le syndrome de congestion pelvienne (SCP) est une entité clinique décrite depuis plusieurs années. Il comporte des signes pouvant être associés ou non à des varices vulvaires, périnéales, fessières et des membres inférieurs [1, 2]. Sa démarche diagnostique et sa prise en charge ne sont pas codifiées et ne sont pas évidentes. Il est sous diagnostiqué.

Le but de ce travail sera de présenter les connaissances de la littérature sur le SCP, d'illustrer le parcours de soin du patient souffrant d'un SCP jusqu'à la prise en charge, de montrer la place du médecin vasculaire à travers un cas clinique.

L'un des rôles essentiels du médecin vasculaire étant le bilan échographique, nous avons évalué à travers un questionnaire l'aptitude des médecins vasculaires pour la réalisation de cet examen. Nous avons soumis à 77 médecins vasculaires un questionnaire (annexe) d'auto-évaluation sur leur aptitude à réaliser l'échographie doppler diagnostique dans le bilan du SCP.

Définition du syndrome de congestion pelvienne (SCP)

Le syndrome de congestion pelvienne (SCP) a été défini lors de la conférence de consensus VEIN-TERM par : symptomatologie chronique se traduisant par :

- des douleurs pelviennes,
- des sensations de pesanteur périnéale,
- de miction impérieuse,
- de douleurs postcoïtales
- causées par un reflux et/ou une obstruction des veines pelviennes et/ou gonadiques.

Cette symptomatologie peut être associée à des varices vulvaires, périnéales et /ou des membres inférieurs [2].

L'insuffisance veineuse pelvienne (IVP) correspond à une incontinence de la veine gonadique et/ou de la veine iliaque interne.

Elle s'exprime chez l'homme et la femme respectivement sous forme de varicocèle, varices pelviennes et syndrome de congestion pelvienne [1].

Rappel anatomique et physiologique

Anatomie

Le système veineux abdomino-pelvien se répartit en système veineux profond et en système veineux superficiel [3, 4].

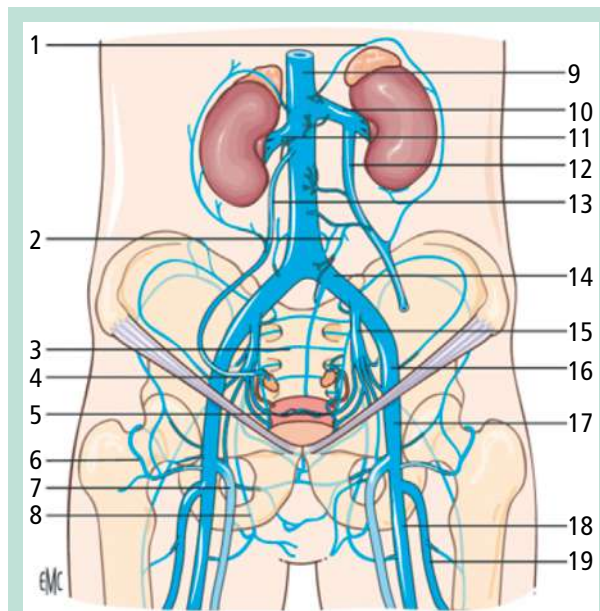


FIGURE 1 : Système veineux profond et saphène. 1. Cercle veineux périrénal ; 2. Veine paravertébrale gauche ; 3. Plexus présacré ; 4. veine glutéale inférieure droite ; 5. veine utérine gauche ; 6. veine circonflexe droite ; 7. grande veine saphène droite ; 8. veine obturatrice droite ; 9. veine cave inférieure ; 10. veine rénale gauche ; 11. veine rénale droite ; 12. veine gonadique gauche ; 13. veine gonadique droite ; 14. veine iliaque commune gauche ; 15. veine iliaque interne gauche ; 16. veine iliaque externe gauche ; 17. veine fémorale commune gauche ; 18. veine fémorale (ex superficielle) gauche ; 19. veine fémorale profonde gauche [4].

Le système veineux profond est constitué par :

- les veines iliaques externes (VIE) ;
- les veines iliaques internes (VII) ;
- les veines iliaques communes (VIC) ;
- la veine cave inférieure (VCI),

dans lesquelles s'abouchent de très nombreuses veines afférentes et efférentes que nous désignerons veines tributaires (**Figure 1**).

- **Les veines iliaques externes (VIE)** au nombre de deux (droite et gauche) reçoivent d'importantes veines afférentes à leur origine : les veines profondes épigastriques inférieures, la veine circonflexe iliaque profonde et les veines pubiennes.
- **Les veines iliaques internes (VII)** sont au nombre de deux (droite et gauche) et symétriques. Elles forment un tronç très court qui reçoit des veines viscérales et pariétales.
- **Les veines tributaires viscérales** sont la veine rectale médiale, vésicale, utérine et vaginale. Ces veines drainent les plexus vésicaux (rectal, vésical, prostatique, utérin et vaginal).

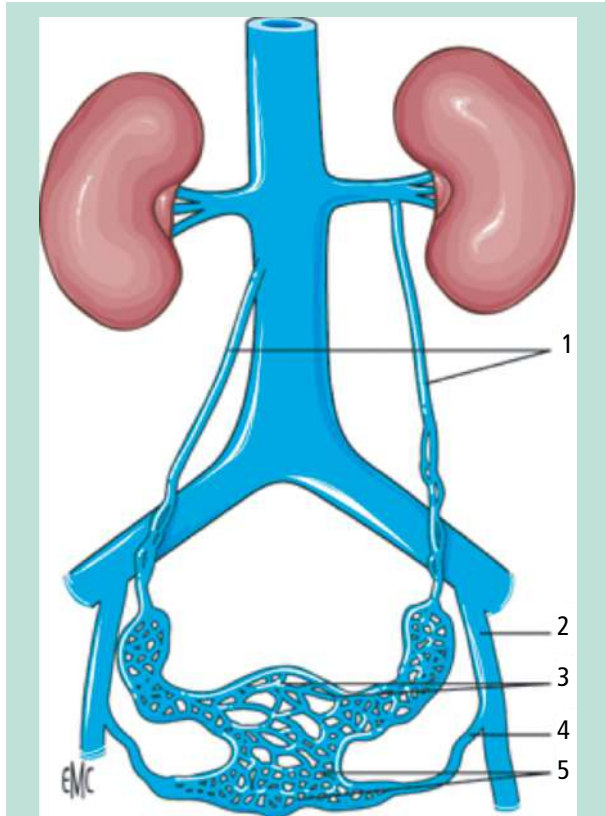


FIGURE 2 : Figure 2: Veines gonadiques.

1. Veines gonadiques droite et gauche ; 2. veine iliaque interne ; 3. plexus veineux utérin ; 4. veine utérine ; 5. plexus veineux vaginal [4].

- **Les veines tributaires pariétales** sont les veines glutéales ou fessières (supérieure et inférieure), la veine sacrée latérale, la veine honteuse ou pudendale interne et les veines obturatrices. Les veines fessières s'anastomosent avec la veine médiale circonflexe fémorale et reçoivent de nombreuses veines perforantes qui les connectent avec le réseau veineux superficiel.

La VII s'abouche sur la face postéro médiale de la VIE homolatérale pour former la veine iliaque commune (VIC)

Les veines iliaques communes sont de gros calibre et de courte longueur.

La seule veine efférente de la VIC droite est la veine lombaire ascendante droite, alors que la VIC gauche reçoit en plus de la veine lombaire ascendante gauche une veine afférente, la veine sacrée moyenne.

- **Les veines lombaires ascendantes droite et gauche** collectent le sang des veines lombaires et s'anastomosent dans leur portion distale avec le système azygos.

La confluence des deux VIC sur le bord droit de la cinquième vertèbre lombaire donne naissance à la veine cave inférieure (VCI).

- **La veine cave inférieure sous diaphragmatique** monte sur le bord droit des corps vertébraux. Un certain nombre de veines s'y abouchent (**Figure 2**) :

Les veines lombaires sur sa face postérieure à angle droit et la veine gonadique droite à angle aigu.

- **Les deux veines rénales (droite et gauche), la veine supra-rénale droite, la veine phrénique inférieure droite et les veines hépatiques.**

- **La veine gonadique, la veine supra-rénale gauche** qui reçoit la veine phrénique inférieure gauche s'anastomosent l'une et l'autre perpendiculairement à la veine rénale gauche (VRG).

Il existe de nombreuses variantes anatomiques et les veines gonadiques peuvent s'anastomoser avec toutes les veines de proximité [1, 4].

- **Les veines rénales** : elles ont une orientation antéro-supérieure ; la VRG est plus longue que la droite (75 mm versus 25 mm). La VRG passe le plus souvent en avant de l'aorte et elle est pré-croisée par l'artère mésentérique supérieure.

Cette disposition anatomique peut entraîner une pathologie spécifique (Nutcracker syndrome). Dans certains cas, la VRG est rétro-aortique.

- **Les veines gonadiques** : elles sont dénommées veines ovariennes chez la femme et veines testiculaires (ex veine spermatique interne) chez l'homme.

Elles naissent de la partie postérieure de l'épididyme chez l'homme et du hile ovarien chez la femme, et forment le plexus pampiniforme avant de constituer une veine le plus souvent unique qui s'abouche dans la veine rénale ou la VCI.

Le système veineux superficiel thoraco - abdominal antérieur : il est situé dans la paroi abdomino-pelvienne et supra-aponévrotique.

Les veines les plus importantes sont les veines thoraco-épigastriques, la veine thoracique interne et les veines épigastriques. Elles représentent une voie collatérale dite vicariance, en cas d'obstruction de la VCI, des VIC et VIE.

Au membre inférieur, les veines perforantes connectent le réseau veineux superficiel au réseau veineux profond et que les veines communicantes anastomosent les veines d'un même réseau.

Il existe une certaine similitude sur le plan fonctionnel entre les perforantes des membres inférieurs et les perforantes pelviennes.

La connexion des veines de la cavité abdominopelvienne avec celles des membres inférieurs est désignée sous l'appellation de **perforante pelvienne (Figure 3)** [4].

- **Les veines pelviennes connectées avec les veines du membre inférieur en dehors de l'axe principal fémoro-iliaque** sont : **les veines pudendales (honteuses) internes, glutéales (fessières) supérieure et inférieure, obturatrices et les veines du ligament rond chez la femme et testiculaire chez l'homme.**

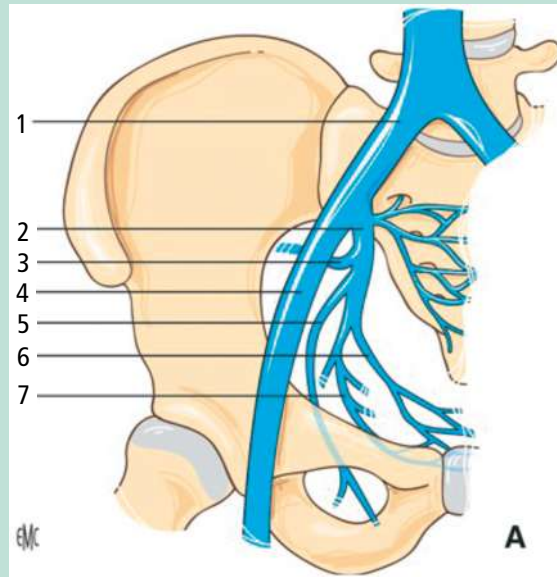
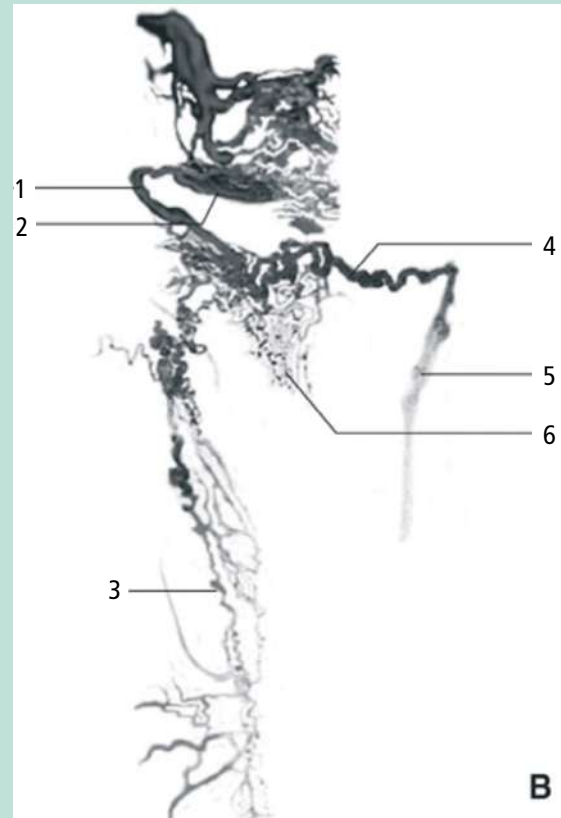


FIGURE 3 : A. Veines perforantes pelviennes et réseau iliaque interne (face). 1. Veine iliaque commune ; 2. Veine iliaque interne ; 3. Veine glutéale supérieure ; 4. Veine iliaque externe ; 5. Veine obturatrice ; 6. Veine pudendale interne ; 7. Veine glutéale inférieure [4].



B. Veines perforantes pelviennes et leurs connexions avec les veines des membres inférieurs. Cette figure est une phlébographie sélective gonadique droite. Elle illustre parfaitement la connexion entre la veine gonadique et la veine du ligament rond qui alimente les varices vulvaires et des deux membres inférieurs. 1. Veine du ligament rond ; 2. varices pelviennes ; 3. récidive variqueuse droite après chirurgie d'exérèse de la grande veine saphène droite ; 4. Varices sus-pubiennes ; 5. grande veine saphène gauche ; 6. varices vulvaires [4].

Physiopathologie de l'IVP dans le SCP

L'IVP est probablement un processus multifactoriel dans lequel la grossesse a une forte association causale.

Pendant la grossesse, les veines ovariennes et pelviennes sont soumises à une augmentation du volume et du débit circulatoire et à une compression par l'utérus gravide. Les grossesses multiples entraînent une dilatation irréversible et des lésions valvulaires responsables d'un reflux veineux pelvien.

Bien que le SCP puisse être bilatéral, l'incontinence veineuse est souvent asymétrique, la veine gonadique gauche et les veines iliaques internes droites sont les vaisseaux les plus fréquemment impliqués.

Les varicosités pelviennes peuvent résulter d'une insuffisance valvulaire primaire ou peuvent être secondaire à une obstruction de l'écoulement veineux. Les syndromes de compression veineuse tels que le syndrome de casse-noisette et le syndrome de May-Thurner peuvent provoquer ou aggraver l'IVP.

Plus rarement, une congestion veineuse pelvienne peut être secondaire à des anomalies vasculaires congénitales telles que des malformations veineuses et artérioveineuses [1, 5, 6].

Le syndrome de congestion pelvienne

Les symptômes du SCP sont représentés par des douleurs chroniques pelviennes qui doivent être présentes depuis plus de 6 mois ; ces douleurs pouvant survenir à des périodes déterminées du cycle menstruel ou être déclenchées par la station debout ou assise prolongée ; des sensations de pesanteur périnéale ; une dyspareunie et/ou des douleurs post-coïtales ; des mictions impérieuses [7].

Aucun de ces symptômes n'est pathognomonique, ils peuvent être présents dans d'autres pathologies notamment endométriose pelvienne profonde en particulier.

À ces symptômes peuvent s'associer des varices vulvaires, périnéales, des membres inférieurs, plus rarement fessières.

Syndrome de congestion pelvienne. Parcours de soins et rôle du médecin vasculaire.

- **Les varices vulvaires** [8] siègent sur les grandes et petites lèvres ; elles peuvent être uni ou bilatérales, douloureuses ou non, de façon permanente ou périodique lors du cycle menstruel. Elles peuvent saigner lors de l'accouchement. Elles sont fréquentes lors de la grossesse. Dans les syndromes compressifs elles sont plus souvent du côté gauche.
- **Les varices fessières** sont alimentées par un reflux en provenance des veines glutéales ou ischiatiques, elles peuvent être symptomatiques ou douloureuses pouvant mimer une sciatique.
- **Les varices des membres inférieurs** peuvent être alimentées par un reflux pelvien. Elles ont alors une topographie dépendant du point de fuite les alimentant : elles sont localisées à la face postérieure de la cuisse pour les points de fuite glutéaux, mais également sur sa face médiale et peuvent être non saphènes pour les points de fuite obturateurs.

C'est la topographie (atteinte d'une autre veine que la grande veine saphène) et la récurrence des varices qui permet de suspecter cliniquement une origine pelvienne. L'échographie Doppler qui permet de l'objectiver et la phlébographie qui permet la confirmation et le traitement.

Pour qu'une varicose pelvienne puisse alimenter une varicose des membres inférieurs il doit exister des points de communication entre les deux compartiments : un des buts de l'exploration ultrasonore sera de les reconnaître. Six points systématisés sont répertoriés de chaque côté (**Figure 4**). Il existe des alimentations d'origine pelvienne non systématisée [9].

Le SCP et le parcours de soin d'une patiente. À propos d'un cas clinique

Nous présentons l'observation d'une patiente âgée de 39 ans, adressée en consultation d'angiologie au CHRU par son angiologue de ville pour un deuxième avis devant une suspicion d'insuffisance veineuse pelvienne.

Cette patiente est habituellement prise en charge par son angiologue pour des varices des membres inférieurs depuis l'âge de 20 ans et elle a régulièrement bénéficié de séances de sclérothérapie.

Récemment devant une nette majoration de l'insuffisance veineuse et un doute à l'échographie sur une varice pelvienne son angiologue l'adresse en consultation au CHRU pour un avis et bilan de ces symptômes.

Elle a présenté 8 grossesses dont 3 menées à terme. Elle est porteuse d'un dispositif intra-utérin en cuivre posé 4 ans auparavant, une sarcoïdose stade 1 avec notion d'érythème noueux, fracture de la malléole externe droite, tabagisme actif estimé à 10 paquets/années, un IMC 23,7 Kg/m² (poids 63 kg, taille 1,63 m). Elle est mariée, femme de ménage dans un hôtel.

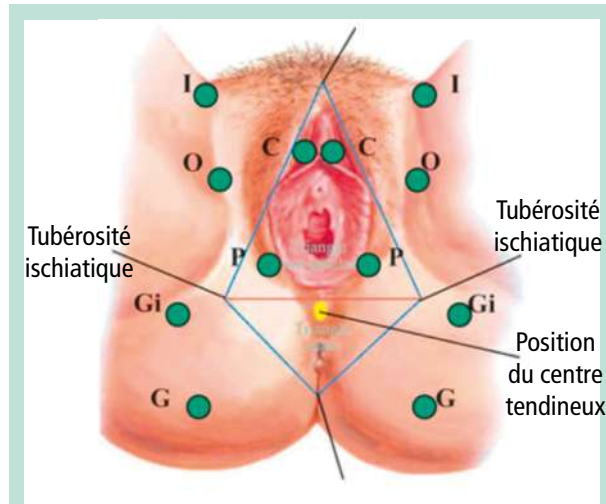


FIGURE 4: Points de fuite veineux pelviens vers les membres inférieurs d'après C. Franceschi. (Point I (Inguinal) O (Obturateur) C (Clitoridien) P (Périnéal) Gi (Glutéal inférieur) G (Glutéal).

La consultation avec l'angiologue au CHRU retrouvait des varices des membres inférieurs, des varices des grandes lèvres et des varices plurales se jetant en para vulvaires.

Elle rapportait des œdèmes et douleur des deux grandes lèvres en fin de rapport sexuel, une douleur pelvienne à type de pesanteur.

L'écho-Doppler retrouvait une veine gonadique gauche dilatée à presque 8 mm de diamètre en position allongée surtout en para-utérin et une veine gonadique droite aussi dilatée à 7 mm. Il existait des veines transutérines. Il existait deux points de fuite veineux obturateurs droit et gauche. Il n'est pas noté d'anomalie au niveau glutéal.

Le dossier est présenté au radiologue interventionnel. La patiente est adressée en consultation avec le radiologue interventionnel qui programme deux mois après cette consultation, un scanner abdomino-pelvien avec injection de produit de contraste, temps artériel et veineux.

- L'examen retrouvait : une veine gonadique gauche mesurée à 4,5 mm de diamètre, sans argument évident pour une incontinence sur le temps artériel puisqu'on ne visualisait pas d'opacification rétrograde de cette veine. La veine gonadique droite apparaissait en effet dilatée, mesurée en pelvien à 8 mm de diamètre, sans argument non plus pour une incontinence.
- À l'étage pelvien, on visualisait des veines obturatrices de manière bilatérale, qui paraissaient larges et qui pouvaient en effet constituer des points de fuite en direction des membres inférieurs.
- À noter la présence d'un réseau veineux vulvaire très visible, pouvant correspondre aux plaintes décrites par la patiente. Par ailleurs, intégrité du foie, de la rate, des surrénales, des reins et du pancréas.

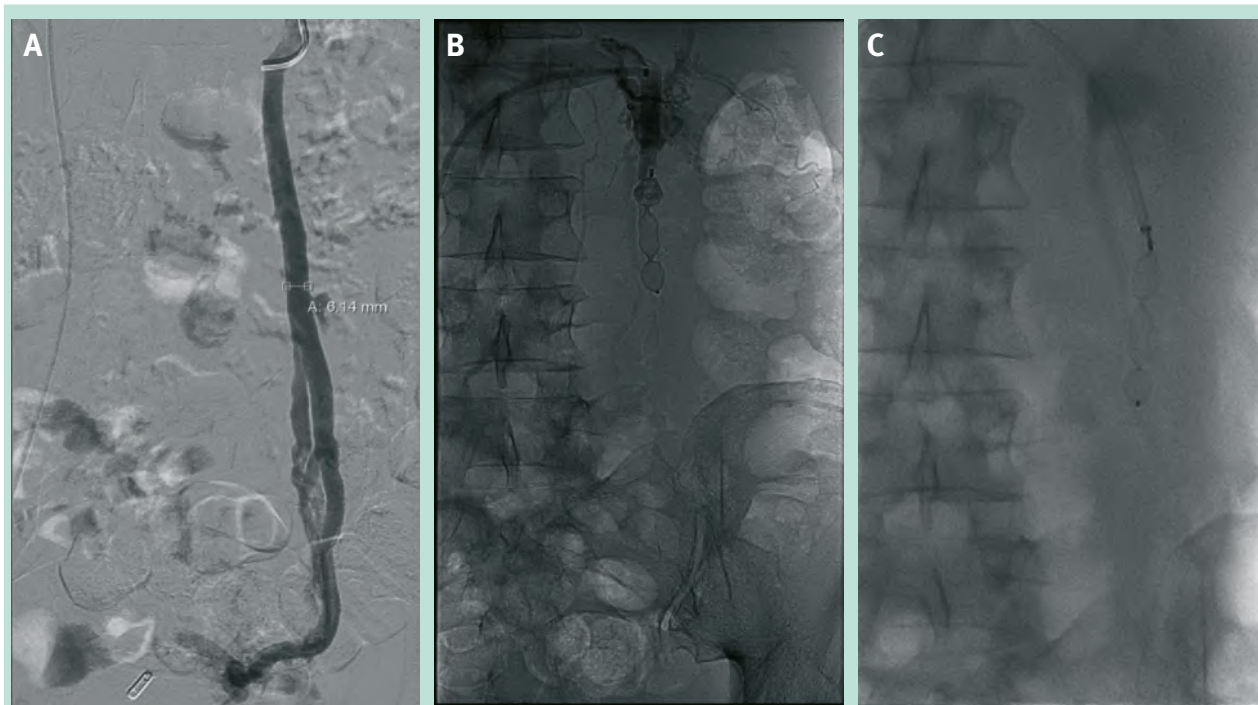


FIGURE 5: A. Incontinence de la veine gonadique gauche alimentant une varicose paramétriale gauche. Diamètre de la veine gonadique gauche : 6,14 mm.
B-C. Embolisation à l'aide d'un Amplatzer Vascular Plug II de 12 mm de diamètre permettant l'occlusion de la veine gonadique gauche.

Au total, on ne mettait pas en évidence d'incontinence gonadique évidente. En revanche, il existait très probablement des points de fuite notamment au niveau obturateur de manière bilatérale.

Ces points de fuite étaient accessibles à une embolisation. La patiente est vue en consultation dans les suites immédiates de son scanner.

Une hospitalisation est programmée un mois après son scanner pour la réalisation d'une phlébographie associée si besoin à une embolisation. La créatininémie était normale.

La phlébographie retrouvait : cathétérisme de la veine rénale gauche.

- Phlébographie au sein de la veine rénale gauche attestant du bon retour veineux au sein de la veine cave inférieure.
- Cathétérisme de la veine gonadique gauche et phlébographie montrant une veine dilatée et incontinente au repos, avec majoration de l'incontinence en manœuvre de Valsalva, et retour veineux précoce au sein du réseau veineux iliaque.
- Embolisation de cette veine gonadique gauche à l'aide d'un Amplatzer Vascular Plug II de 12 mm de diamètre.
- Contrôle phlébographique satisfaisant avec une bonne occlusion de la veine gonadique gauche. Retrait du matériel et compression manuelle quelques minutes (**Figure 5**).

La patiente est revue en consultation 6 semaines après son intervention.

On notait une absence de modification de ses symptômes.

Il est proposé à la patiente une embolisation des points de fuite afin de réaliser dans un troisième temps un traitement radical des varices et ainsi limiter le risque de récurrence.

La patiente donne son accord pour cette intervention.

L'intervention est réalisée six mois après cette consultation, encadrée par une courte hospitalisation de deux jours. Phlébographie associée à une embolisation (Technique et Résultat) :

- Cathétérisme de la veine obturatrice droite et phlébographie permettant de mettre en évidence un point de fuite alimentant les varices de la face interne de cuisse et de la totalité de la jambe jusqu'à la cheville via la veine saphène interne.
- Embolisation à l'aide de 70 cm d'hydrocoil AZUR de 6 et 8 mm.
- Contrôle phlébographique satisfaisant.

Retrait du matériel et compression manuelle du point de ponction.

Absence de complication au cours ou au décours immédiat du geste (**Figure 6**).

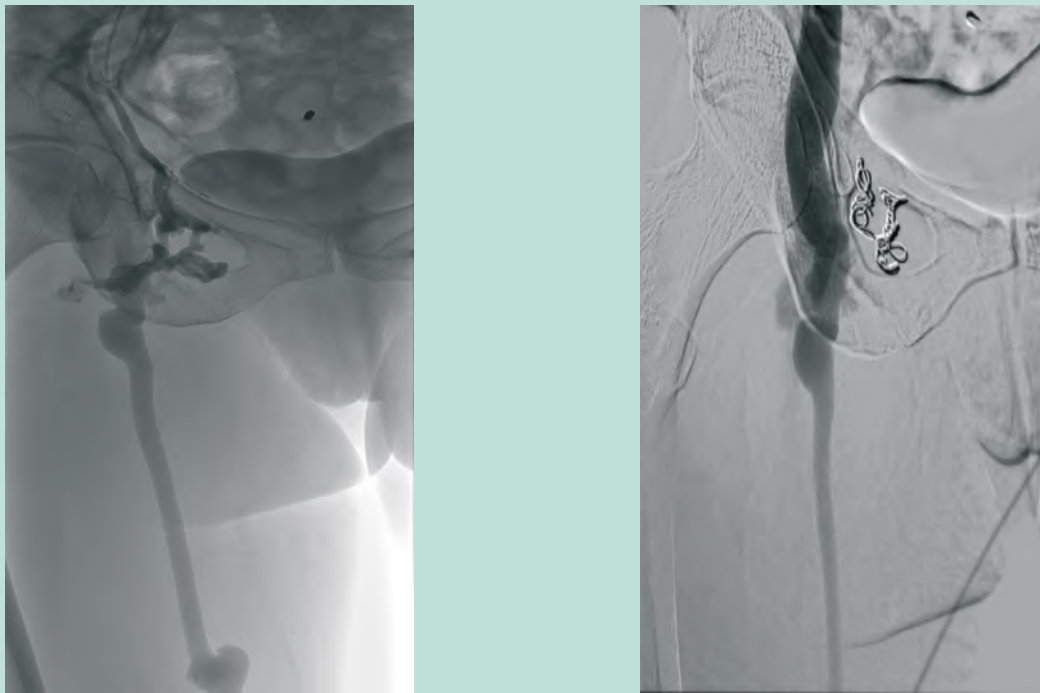


FIGURE 6: Gauche. Point de fuite alimentant les varices de la face interne de cuisse et de la totalité de la jambe jusqu'à la cheville via la veine saphène interne.
Droite. Embolisation définitive à l'aide d'hydrocoil d'un point de fuite obturateur droit.

La patiente est revue en consultation 6 semaines après l'embolisation.

Elle rapportait des douleurs au pli inguinal droit apparues dix jours après l'embolisation qui ont régressé spontanément.

La patiente ne présentait plus de douleur à type de pesanteur et on notait une disparition des douleurs et œdèmes des lèvres vaginales.

La patiente est adressée à son angiologue pour poursuivre la prise en charge de ses varices après un nouveau contrôle échographique réalisé au CHRU.

Le bilan échographique notamment l'exploration des veines gonadiques, des points de fuite pelvienne au cours de la prise en charge étaient réalisées par le médecin vasculaire hospitalier.

À l'issue de la prise en charge de cette patiente, nous nous sommes posés la question de la place du médecin vasculaire dans le bilan du SCP, de la réalisation du bilan échographique dans le diagnostic du SCP.

Enquête : état des lieux approximatif de l'aptitude des médecins vasculaires pour la réalisation de l'ED dans le diagnostic du SCP

Nous avons soumis un questionnaire à 77 médecins vasculaires choisis au hasard au cours du congrès de la Société française de médecine vasculaire (SFMV) qui s'est déroulé du 15 au 18 septembre 2021 à Cannes, pour évaluer leur aptitude à réaliser l'échographie Doppler dans le bilan d'un SCP.

Il s'agissait d'une autoévaluation.

Les médecins étaient choisis au hasard et acceptaient tous volontairement, gratuitement de remplir le questionnaire à l'issue de son explication et après connaissance des objectifs.

Les objectifs du questionnaire étaient de faire un état des lieux approximatif de l'aptitude des médecins vasculaires pour la réalisation de l'ED dans le diagnostic du SCP.

Nous nous sommes inspirés pour établir le questionnaire des objectifs décrits par Lesmale [9].

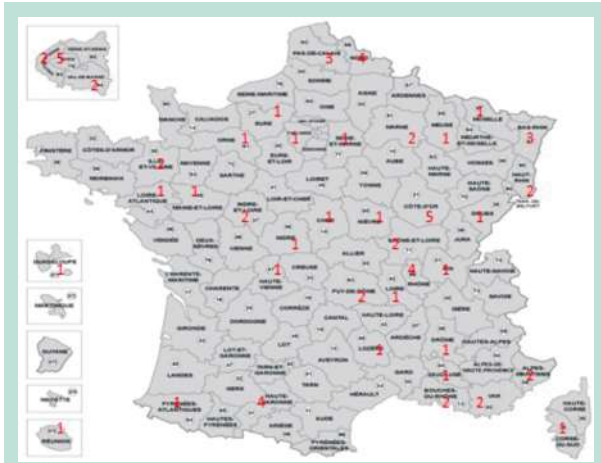


FIGURE 7 : Répartition des médecins selon leur département d'exercice.

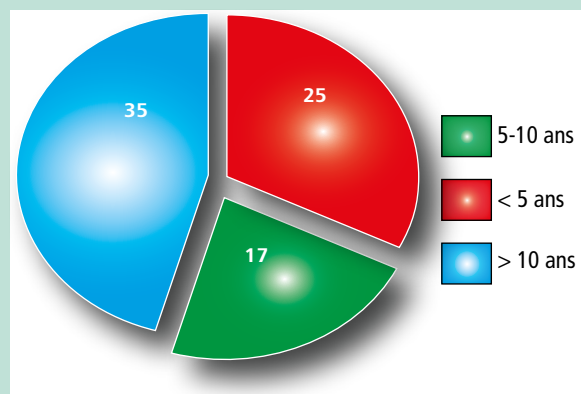


FIGURE 8 : Répartition selon le nombre d'années d'expérience professionnelle.

Nos données ont été analysées statistiquement par SPSS-19, après avoir effectué une analyse descriptive de chaque variable du questionnaire. Nous avons proposé une analyse de corrélations de Spearman des variables du questionnaire. Enfin, nous avons proposé une analyse de régression permettant de mettre en évidence les variables prédictives du sentiment de compétence à l'examen échographique.

Résultats de l'enquête

Nous avons obtenu 77 réponses. Les médecins vasculaires exerçaient dans plusieurs départements de la France, deux exerçaient en Algérie, un exerçait en Suisse.

Le nombre de médecins par département est inscrit en couleur rouge sur la carte (Figure 7).

(Figure 8)

- 25 médecins avaient moins de 5 ans d'expérience professionnelle,
- 17 avaient entre 5 et 10 ans d'expérience professionnelle
- et 35 avaient plus de 10 ans d'expérience professionnelle

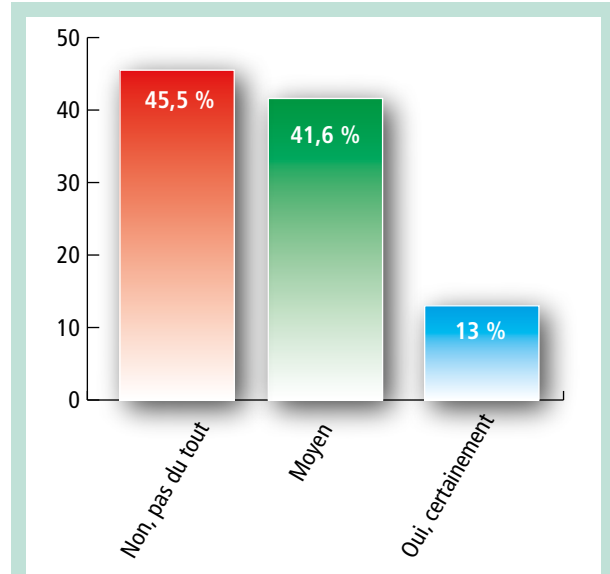


FIGURE 9 : Auto-évaluation de l'aptitude à réaliser l'ED pelvien pour le bilan d'une suspicion de SCP.

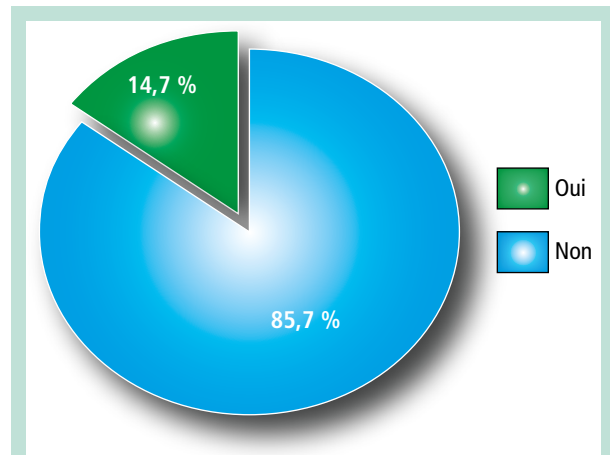


FIGURE 10 : Auto-évaluation de l'aptitude à visualiser les veines ovariennes droite et gauche dans le bilan ED d'une suspicion de SCP.

(Figure 9)

- 45,5 % des médecins interrogés ne se sentaient pas du tout à l'aise lors de la réalisation de l'examen échographique pour le bilan du SCD ;
- 41,6 % se sentaient moyennement à l'aise ;
- et 13 % estimaient se sentir à l'aise.

La voie d'abord transcutanée était la seule utilisée par les médecins se sentant à l'aise pour la réalisation de l'ED dans le bilan du SCP.

(Figure 10)

85,7 % des médecins avaient des difficultés pour évaluer les veines ovariennes droites et gauches contre 14,7 % qui réussissaient aisément.

Syndrome de congestion pelvienne.
 Parcours de soins et rôle du médecin vasculaire.

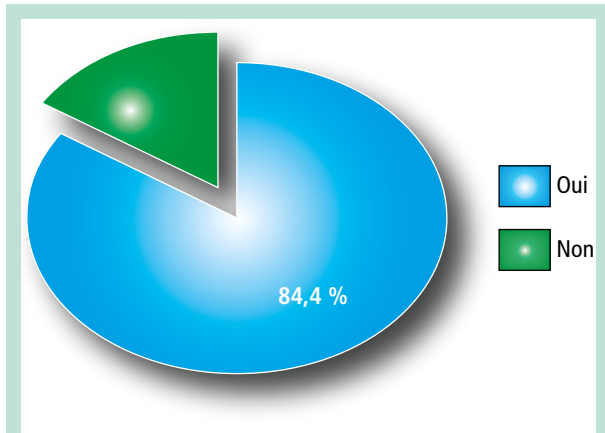


FIGURE 11 : Auto-évaluation de l'aptitude à visualiser les veines rénales droite, gauche et les axes ilio-caves dans le bilan ED d'une suspicion de SCP.

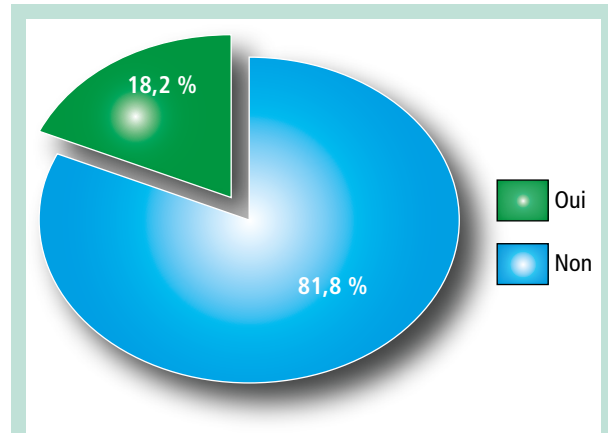


FIGURE 12 : Auto-évaluation de l'aptitude à explorer les différents points de fuite pelvienne dans le bilan ED d'une suspicion de SCP.

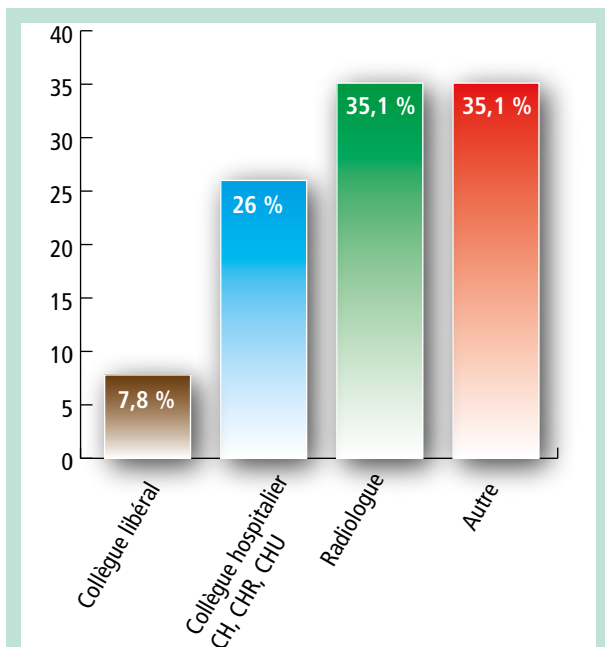


FIGURE 13 : Choix du collègue spécialiste en cas d'incapacité à réaliser l'ED pour le bilan d'une suspicion du SCP.

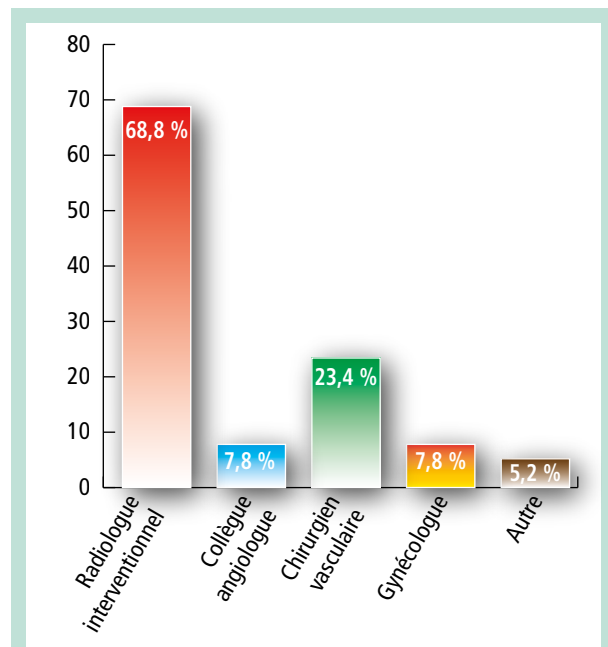


FIGURE 14 : Choix du collègue spécialiste pour la prise en charge du SCP.

(Figure 11)

84,4% des médecins arrivaient aisément à évaluer les veines rénales droite, gauche et les axes ilio-caves.

(Figure 12)

81,8% des médecins avaient des difficultés pour évaluer les différents points de fuite pelvienne contre 18,2% des médecins qui réussissaient aisément.

(Figure 13)

En cas d'impossibilité à réaliser ou conclure l'ED, les patients étaient adressés :

- à des collègues libéraux pour compléter l'examen dans 7,8% des cas ;

- à des collègues hospitaliers exerçant dans les CHR, CHU, CHRU dans 26% des cas ;
- à des radiologues dans 35,1% des cas ;
- et à d'autres praticiens (gynécologues, chirurgiens vasculaires) dans 35,1% des cas.

(Figure 14)

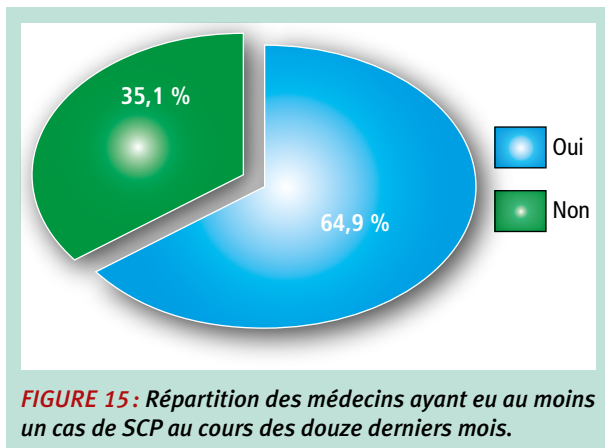
Les patients étaient adressés pour la prise en charge :

- au radiologue interventionnel dans 68,8% des cas ;
- à un collègue angiologue dans 7,8% des cas ;
- à un chirurgien vasculaire dans 23,4% des cas, à un gynécologue dans 7,8% des cas ;
- à d'autres spécialistes dans 5,2% des cas.

1. Année d'expérience du médecin	1	2	3	4	5	6
2. Sentiment de compétence à l'examen SCP	.048	-				
3. Examen Veines Ovariennes	-.188	.513**	-			
4. Examen Veines Rénales /Axes Ilio caves	-.141	.368**	.175	-		
5. Examen Fuite Pelvienne	-.032	.513**	.481**	.203		
6. Diagnostic d'au moins un SCP depuis un an	-.015	.245*	.144	.134	-.006	-
Moyenne	2.13	-.32	-0,71	0,70	-0,64	0,30
Écart type	0,88	0,70	0,70	0,73	0,78	0,96

TABLEAU 1: Corrélations, moyennes, écarts-type entre les différentes variables.

*p <.05.; **p <.01.



(Figure 15)

64,9% des médecins interrogés avaient eu au moins un cas de SCP au cours des douze derniers mois contre 35,1% qui n'en ont pas diagnostiqué.

Comme présenté dans le **Tableau 1**, les années d'expériences du médecin ne sont corrélées avec aucune des autres variables.

Il existe cependant une corrélation positive entre le sentiment de compétence à l'examen échographique pour le bilan du SCP et 4 autres variables :

- l'examen des veines ovariennes ;
- l'examen des veines rénales ;
- l'examen des points de fuite pelvienne ;
- ainsi que le diagnostic d'au moins un cas de SCP depuis un an.

Le Tableau 2 indique que le modèle de régression suivant, le sentiment de compétence à l'examen échographique pour le bilan du SCP ($R^2=.44$; $F(4,76) =4,09$; $p < ,0001$) est prédit :

- par la réussite à l'examen des veines ovariennes ($\beta = .29$; $t(76)=2,85$; $p = .006$),
- la réussite à l'examen des veines rénales ($\beta = .23$; $t(76)=2,49$; $p = .01$),
- la réussite à l'examen des points de fuite pelvienne ($\beta =.33$; $t(76)=3,23$; $p = .002$)
- et le diagnostic d'au moins un patient depuis un an ($\beta =.13$; $t(76) = 1,94$; $p = .05$).

Sentiment de compétence à l'examen SCP		
Prédicteurs	R ²	β
	.44***	
Examen veines ovariennes		.29**
Examen veines Rénales		.23**
Examen fuite pelvienne		.33**
Diagnostic d'au moins un SCP depuis un an		.13*

TABLEAU 2: Résumé de l'analyse de régression linéaire du modèle du sentiment de compétence à l'examen SCP.

p <.01. *p <.001. ****p <.0001.

Discussion

L'épidémiologie du SCP

Le SCP fait partie des tableaux d'insuffisance veineuse pelvienne.

Le SCP affecte généralement les femmes en âge de procréer entre 20 à 45 ans en moyenne, qui ont eu au moins un enfant.

Aucun cas n'a été rapporté chez les femmes ménopausées.

Il n'y a pas de prédominance génétique ou ethnique.

La majorité des patientes sont multipares bien que beaucoup de cas de nullipares sont retrouvés dans la littérature.

Il est difficile d'établir la véritable incidence du SCP, compte tenu de l'absence de critères diagnostiques standards et de suspicion clinique chez les femmes présentant des symptômes gynécologiques et urologiques. C'est donc une pathologie souvent sous-diagnostiquée.

Beaucoup de patientes sont prises en charge plusieurs années par d'autres spécialistes avant d'être adressées à une consultation de médecine vasculaire.

Selon la littérature disponible, jusqu'à 10% de la population générale ont des varices ovariennes et 60% d'entre elles peuvent développer un SCP [11, 12, 13].

Syndrome de congestion pelvienne. Parcours de soins et rôle du médecin vasculaire.

Le SCP doit être pris en compte dans le diagnostic différentiel de la douleur pelvienne chronique (DPC).

La DPC touche de 4 à 16 % des femmes, mais seulement environ un tiers d'entre elles sollicite une prise en charge.

La prévalence du SCP est de 10 à 30 % chez les patientes atteintes de DPC, chez lesquelles aucune autre pathologie évidente n'est retrouvée [14].

Le coût socio-économique du SCP est considérable.

Aux États-Unis, les coûts de santé directs sont estimés à 880 millions de dollars par an et les coûts directs et indirects à 2 milliards de dollars par an.

Parmi ces femmes 15 % déclarent s'absenter du travail et 45 % connaissent une baisse de productivité [1].

Notre patiente est âgée de 39 ans et est suivie pour une insuffisance veineuse des membres inférieurs depuis l'âge de 20 ans. Elle est multipare.

La prise en charge de notre patiente a nécessité deux hospitalisations de deux jours, deux interventions endovasculaires précédées d'examens d'imagerie, notamment ED réalisées par son médecin vasculaire libéral et complétée par le médecin vasculaire hospitalier.

L'étiologie du SCP

L'étiologie précise du SCP reste incertaine, et elle est probablement multifactorielle.

L'insuffisance valvulaire, l'obstruction veineuse et les hormones, tous ces éléments peuvent jouer un rôle dans le développement de la congestion des veines pelviennes.

La cause de la douleur due à la congestion pelvienne :

reste incertaine, mais il est probable qu'une dilatation accrue, concomitante à une stase, entraîne la libération au niveau local de substances de médiation de la douleur [15].

Une insuffisance veineuse pelvienne primaire peut survenir en raison de l'absence ou de l'incontinence des valves veineuses.

L'absence congénitale de valves veineuses ovariennes a été mise en évidence chez 13 à 15 % des patientes du côté gauche et 6 % du côté droit.

Lorsqu'elles sont présentes, les valves sont incontinentes chez 41 à 43 % des femmes du côté gauche et 35 à 46 % du côté droit.

Malgré la présence de valves, la prévalence plus élevée du SCP chez les femmes multipares peut être liée à l'augmentation de 50 % de la capacité veineuse pelvienne pendant la grossesse, ce qui peut entraîner une incompétence valvulaire et un flux sanguin rétrograde. Ce changement peut persister jusqu'à 6 mois après la grossesse [16].

Une insuffisance veineuse pelvienne secondaire peut être liée à une obstruction de l'écoulement veineux due à une compression extrinsèque. Les causes possibles sont :

- le syndrome du Casse-Noisette (*Nutcracker*), qui est une compression de la veine rénale gauche le plus souvent entre l'aorte abdominale et l'artère mésentérique supérieure ;
- le syndrome de May-Thurner (Cockett), qui est une compression de la veine iliaque commune gauche par l'artère iliaque commune droite.
- Plus rarement, une congestion veineuse pelvienne peut se développer secondairement à partir d'une surcharge veineuse régionale due :
 - à des malformations veineuses (plutôt tronculaires)
 - et artérioveineuses congénitales (sur dilatation par hyperdébit veineux),
 - une cirrhose,
 - une veine rénale gauche rétro aortique,
 - une thrombose tumorale de la veine cave inférieure,
 - une thrombose de la veine porte et un carcinome rénal avec thrombose de la veine rénale gauche [17].

Une influence hormonale sur le SCP est suggérée par la régression complète des symptômes après la ménopause.

Il a été attribué à une baisse des œstrogènes, qui agit comme un dilatateur veineux, entraînant une augmentation de la libération d'oxyde nitrique et donc une relaxation des muscles lisses et une perte de la réactivité vasculaire [18].

Le diagnostic du SCP

La démarche diagnostique du SCP

Le diagnostic du SCP requiert une démarche particulière qui associe une étape clinique et paraclinique. Avec le développement des techniques d'imagerie, son diagnostic est de plus en plus courant [4, 19].

L'IVP est fréquente et souvent asymptomatique.

Elle se manifeste à l'étage pelvien sous le SCP associé ou non au niveau des membres inférieurs à des varices des membres inférieurs [4].

Le SCP peut être évoquée devant des douleurs pelviennes.

Elles constituent dans ce cas un diagnostic d'élimination.

Le diagnostic du SCP nécessite une anamnèse minutieuse, un examen physique et une imagerie.

L'IVP est évoquée également devant de volumineuses varices périnéales, varices fessières, varices du nerf sciatique.

Un reflux préterminal de la jonction saphéno-fémorale avec une manœuvre de Valsalva positive doit également faire rechercher un point de fuite pelvienne.

Lemasle [9] a proposé un algorithme décisionnel en 4 étapes :

- a) Suspicion du diagnostic de varicose pelvienne.
- b) Confirmation du diagnostic.
- c) Bilan pré-thérapeutique à l'étage pelvien = phlébographie pelvienne sélective.
- d) -Traitement à l'étage pelvien = embolisation pelvienne sélective ± associée à un geste chirurgical.

Le médecin vasculaire intervient lors des 2 premières étapes.

Lors de la suspicion du diagnostic devant des signes vasculaires du SCP, le médecin vasculaire effectue l'examen clinique et la cartographie veineuse des membres inférieurs.

Lors de la confirmation du diagnostic à l'aide d'exploration échographique, le médecin vasculaire recherche la présence de varices dans la sphère génitale, apprécie le statut hémodynamique du système réno-ovarien, recherche l'existence ou non d'un syndrome obstructif (Nutcracker syndrome, compression ilio-cave), il recherche et quantifie les points de fuite. **D'autres démarches similaires sont proposées dans la littérature [20].**

À l'issue de cette deuxième étape, le médecin vasculaire participe en collaboration avec les autres spécialités concernées, gynécologues et radiologues, à la décision thérapeutique :

- soit un traitement est indiqué à l'étage pelvien et une phlébographie pelvienne sélective est prescrite ;
- soit un tel traitement n'est pas envisagé et il est, sauf cas particulier, inutile de demander une phlébographie [9].

L'imagerie du SCP

L'imagerie de première intention pour le diagnostic du SCP est

- soit l'échographie pelvienne
- soit l'angiographie par résonance magnétique (ARM)
- ou la phlébographie par tomodensitométrie.

L'échographie

Les critères pour le diagnostic échographique des varices comprennent :

- La visualisation des veines ovariennes dilatées, généralement > 6 mm, siège d'une stase veineuse visible sous la forme d'un sludge ou la présence d'un reflux ;
- l'existence d'une varicocèle ;
- de veines arquées dilatées supérieures ou égales à 2 mm traversant le myomètre ;
- d'ovaires polykystiques ;
- et d'une modification de la forme du spectre (arrêt ou inversion du flux lors de la manœuvre de Valsalva) [21].

Elle peut être réalisée avec une sonde abdominale 5 MHz et transvaginale après 3 jours de régime sans résidu et un estomac vide [22].

Plusieurs études recommandent que le patient se tienne debout pendant l'examen échographique en raison de la nature affaissée des veines pelviennes en décubitus dorsal.

Les veines iliaques internes et génitales doivent être visualisées pour rechercher une dilatation et un reflux, y compris lors d'une manœuvre de Valsalva.

Les veines obturatrices, sciatiques et pudendales internes doivent également être visualisées.

Des voies collatérales peuvent être trouvées chez les patients atteints de SCP.

L'échographie doit évaluer :

- les veines iliaques communes ;
- la veine cave inférieure ;
- et les veines rénales pour rechercher une obstruction veineuse.

Elle est complétée par une échographie veineuse des membres inférieurs à la recherche d'un reflux fémoral commun dans le périnée par les veines tributaires, même en l'absence de symptômes des membres inférieurs, étant donné que l'absence de varices des membres inférieurs n'exclut pas nécessairement le diagnostic de SCP [24].

L'échographie doppler transvaginale est souvent pratiquée par les gynécologues.

Sa résolution est meilleure en raison de la proximité des structures étudiées et elle est plus sensible pour l'analyse des faibles débits [21, 22].

Les médecins vasculaires n'ont pas l'expérience et ne disposent souvent pas de la sonde transvaginale.

Les avantages de l'échographie sont le faible coût, l'absence d'irradiation et le recueil de données fonctionnelles sur le flux rétrograde par rapport au flux antérograde.

Si l'échographie pelvienne avec Doppler couleur évoque fortement le SCP, on peut procéder à une phlébographie et à une intervention thérapeutique.

Cependant, chez les patients présentant des résultats normaux ou peu contributifs sur l'échographie pelvienne avec des symptômes persistants, **le scanner et l'ARM** doivent être envisagés, car ils ont une sensibilité plus élevée pour les varices pelviennes inférieures et fournissent également des informations plus discriminantes sur l'anatomie environnante [25].

Dans le cas de notre patiente, le suivi était réalisé par un médecin vasculaire libéral.

Il a suspecté le SCP.

Il l'a adressé au médecin vasculaire du CHRU de Lille spécialisé dans le bilan et le suivi des SCP et des malformations vasculaires, qui a complété l'ED. Le suivi et la coordination des soins ont été réalisés par le médecin vasculaire du CHRU.

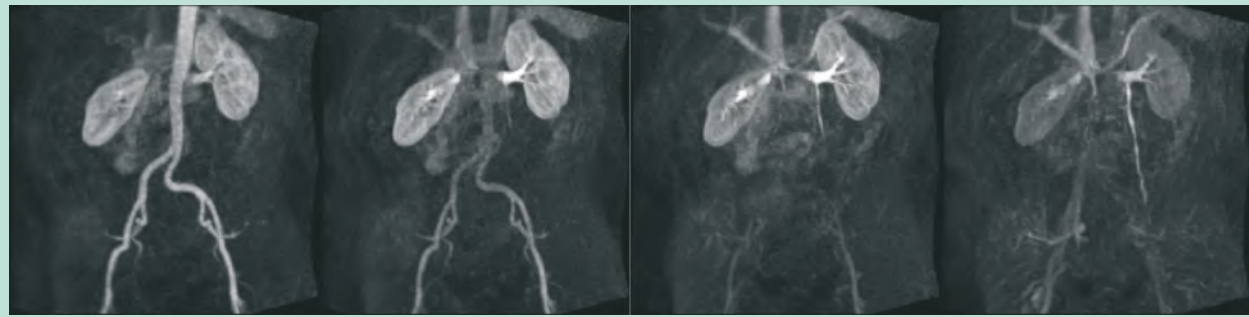


FIGURE 16: ARM dynamique montrant l'opacification progressive de la veine rénale gauche puis de la veine gonadique gauche au temps bas, signant son incontinence (Source CHRU Lille).

La phlébographie par résonance magnétique et par tomodensitométrie multidirectionnelle

Plusieurs études suggèrent une efficacité supérieure de la phlébographie par résonance magnétique et par tomodensitométrie multidirectionnelle comparée à l'échographie pelvienne avec Doppler couleur dans le diagnostic et la planification préopératoire des patients avec suspicion de SCP en raison des informations anatomiques que ces examens peuvent transmettre [26].

Décrits pour la première fois comme outils de diagnostic des varices pelviennes en 1999, la phlébographie traditionnelle par tomodensitométrie et l'ARM, fournissent des données anatomiques utiles dans le diagnostic du SCP, en particulier si la cause est compressive, comme avec le syndrome de May-Thurner ou du casse-noisette [27].

Les limites de la tomodensitométrie et de l'imagerie par résonance magnétique (IRM) traditionnelles sont l'acquisition d'images statiques fournissant peu de données sur la direction du flux dans les veines pelviennes.

Ces examens sont réalisés en position allongée. Elles peuvent sous-estimer l'étendue des réseaux collatéraux ou la dilatation de la veine ovarienne.

La phlébographie par tomodensitométrie avec reconstruction tridimensionnelle et de L'ARM à résolution temporelle (TR-MRA), ont cependant comblé le fossé entre l'imagerie fonctionnelle statique et dynamique (Figure 16).

La phlébographie par tomodensitométrie avec reconstruction tridimensionnelle :

Est efficace pour le bilan avant la chirurgie des varices et la visualisation des compressions veineuses.

La procédure doit être programmée pour l'évaluation des veines génitales et rénales,

une imagerie séparée doit être réalisée plus tard pour l'évaluation des veines pelvienne et ilio cave.

Les varices pelviennes sont visualisées comme des structures tubulaires dilatées, tortueuses et localisées autour de l'utérus et de l'ovaire, avec une extension possible dans le ligament large et la paroi latérale pelvienne. Elles peuvent également impliquer le plexus veineux paravaginal. Une veine ovarienne est considérée comme incontinente si elle est complètement opacifiée pendant la phase artérielle de l'angiographie [26] (**Figure 17**).

L'ARM à résolution temporelle (TR-MRA)

est particulièrement utile pour la détection du SCP en raison de sa capacité à déterminer avec précision la présence d'un flux antérograde ou rétrograde dans la veine ovarienne. Les patients sont placés en décubitus dorsal, les bras sur le côté.

Des projections d'intensité maximale de chaque ensemble de données tridimensionnelles sont générées dans les plans coronal et sagittal.

Comparée à l'IRM pondérée T2 / T2, elle a une meilleure résolution d'image pour déterminer le reflux veineux ovarien. La sensibilité, la spécificité et la précision de TR-MRA ont été comparées à celles de la phlébographie conventionnelle.

Les résultats ont montré une excellente concordance et retenu que la TR-MRA est le meilleur moyen non invasif pour le diagnostic du reflux veineux pelvien et du SCP chez les patients symptomatiques [26].

Cependant, le suivi avec l'imagerie par résonance magnétique peut être limité en raison des effets artéfactuels des spires d'embolisation présentes après la prise en charge endovasculaire [26, 27].

La phlébographie pelvienne selon Seldinger

Cette procédure implique un cathétérisme des veines ovariennes droite et gauche par voie percutanée fémorale ou jugulaire. Elle est réalisée sous anesthésie locale. Une sonde vésicale est posée pour empêcher la vessie de se remplir de produit de contraste et d'obscurcir la visualisation du drainage veineux pelvien.

Elle est l'examen de référence pour le diagnostic du SCP.

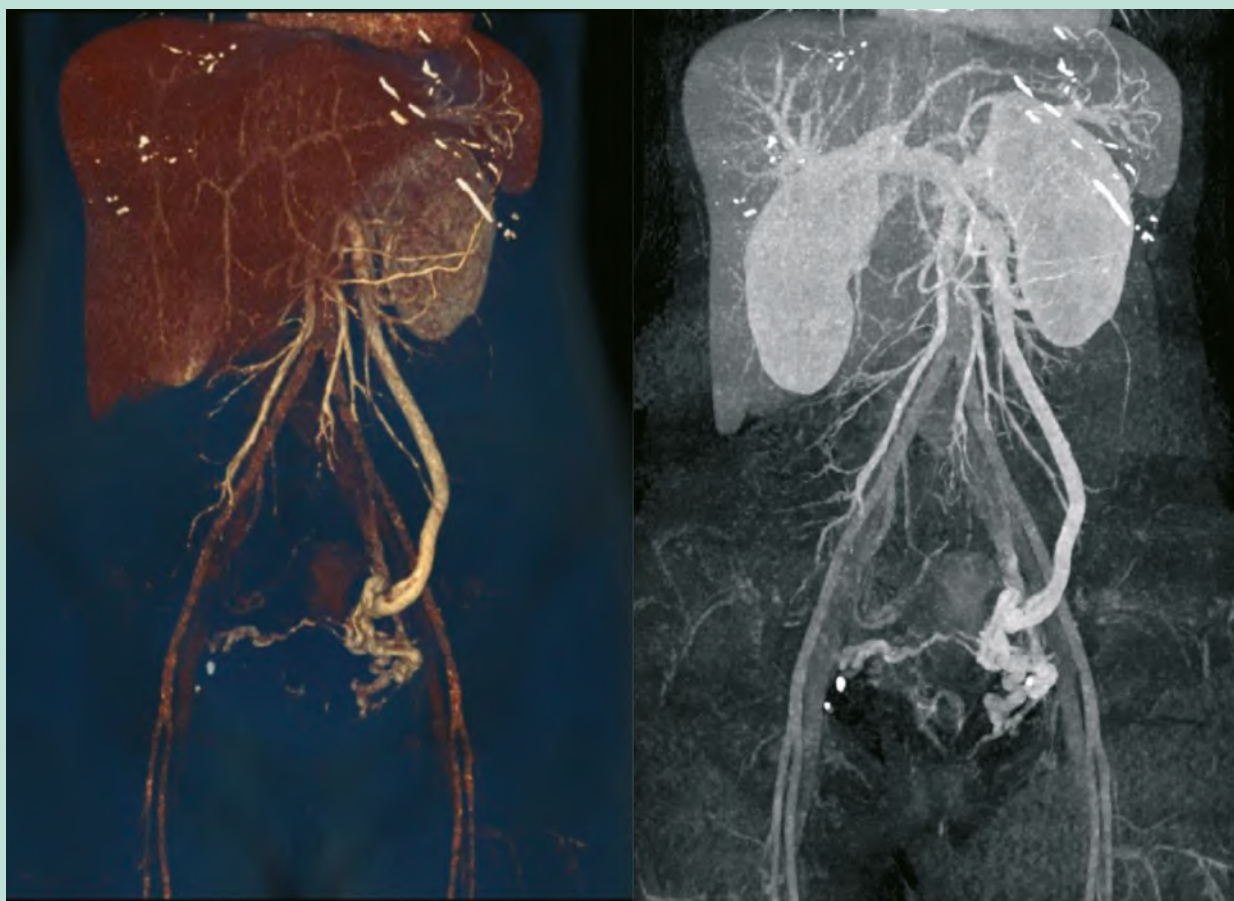


FIGURE 17: Reconstructions tridimensionnelles au temps artériel montrant une nette opacification d'une veine gonadique gauche dilatée alimentant un réseau de varices pelviennes bilatérales. (Source CHRU Lille).

La phlébographie n'est pas utilisée comme mode d'imagerie principal pour le diagnostic du SCP.

Elle est réservée aux patients suspects d'un SCP nécessitant une intervention sur la base d'imagerie non invasive ou chez les patients dont l'imagerie non invasive n'est pas contributive [28].

Elle visualise les quatre veines responsables du retour veineux du bassin : les deux veines iliaques internes et les deux veines gonadiques.

Elle est réalisée avec et sans manœuvre de Valsalva et de préférence avec une table inclinable en Trendelenburg inversé [28].

Les critères établis pour le diagnostic veinographique du SCP sont :

- dilatation supérieure ou égale à 6 mm d'une veine gonadique ;
- reflux veineux gonadique associé à une incontinence valvulaire ;
- congestion du plexus veineux pelvien et/ou opacification de la veine iliaque interne homo ou controlatérale lors de l'injection gonadique ;

- opacification des varices vulvo-vaginales et de la cuisse ;
- existence d'une stagnation du produit de contraste dans le réseau veineux pelvien supérieur à 20 secondes, témoin d'une diminution de sa clairance [29].

La phlébographie est le test de choix pour le diagnostic des troubles veineux ;

Elle met également en évidence les obturations des veines controlatérales ou le reflux dans les affluents des veines iliaques internes, fournissant une feuille de route pour une embolisation transcathéter concomitante [28].

Nous avons vu les limites de la phlébographie par tomodensitométrie avec reconstruction tridimensionnelle et de l'ARM à résolution temporelle (TR-MRA), mais qui restent de bons moyens non invasifs pour le diagnostic du reflux veineux pelvien et du SCP chez les patients symptomatiques [26].

Les deux examens non invasifs réalisés chez notre patiente étaient une échographie pelvienne complétée par un TDM abdomino-pelvien injecté au temps artériel et veineux.

Leurs résultats éliminaient une cause de compression veineuse mais n'étaient pas formels sur le diagnostic d'IVP ou de SCP. La phlébographie était nécessaire pour affirmer l'incontinence de la veine ovarienne gauche.

Conclusions sur les examens complémentaires pour le diagnostic du SCP

Notre enquête auprès des médecins vasculaires montre la difficulté pour une majorité des médecins vasculaires à réaliser l'ED dans le bilan du SCP.

La voie d'abord transcutanée pour l'échographie est la seule utilisée et pour cause la plupart des médecins vasculaires ne disposent pas de sonde transvaginale.

Les difficultés sont surtout liées à l'exploration des points de fuite pelvienne, à la visualisation des veines ovariennes.

Les années d'expériences du médecin ne sont corrélées avec aucune des autres variables. Nous notons alors que la compétence, la facilité pour la réalisation de l'ED dans le bilan du SCP ne s'acquièrent pas avec les années d'exercice professionnelle. Il existe cependant une corrélation positive entre le sentiment de compétence à l'examen ED pour le bilan du SCP et 4 autres variables, l'examen des veines ovariennes, l'examen des veines rénales, l'examen des points de fuite pelvienne ainsi que le diagnostic d'au moins un cas de SCP depuis un an.

On retrouve l'importance de la formation initiale ou de la formation professionnelle continue des médecins vasculaires à l'exploration ED de l'IVP, du SCP plus particulièrement l'exploration des veines ovariennes et des points de fuite.

Les médecins vasculaires interrogés dans notre étude ont recours pour compléter les résultats de leur échographie aux collègues libéraux ou hospitaliers spécialisés dans la prise en charge du SCP pour contrôler l'ED ou à un radiologue qui effectuera soit une phlébographie par tomographie assistée par ordinateur avec reconstruction tridimensionnelle ou une ARM à résolution temporelle (TR-MRA).

Une partie se réfère à d'autres spécialités ou n'a pas de circuit bien précis.

L'échographie reste le premier examen à réaliser devant une suspicion de SCP [9].

Des études montrent que l'échographie a une sensibilité proche de 100 % pour le diagnostic de la dilatation de la veine ovarienne gauche (spécificité 57 %) et une sensibilité de 67 % pour le diagnostic de la dilatation ovarienne droite (spécificité 90 %) [22].

Gavrilov en comparant deux groupes de patients, un présentant des symptômes de SCP et l'autre sans symptômes de SCP, a retrouvé une efficacité comparable des résultats de l'échographie Doppler par rapport au résultat de la phlébographie [23].

Le SCP est souvent sous diagnostiqué [13]. Il existe une corrélation positive entre le sentiment de compétence à l'examen ED pour le bilan du SCP et le diagnostic d'au moins un cas de SCP depuis un an.

Nous pouvons déduire que les médecins plus à l'aise à réaliser l'ED pour le bilan du SCP, diagnostiquent plus de cas de SCP comparativement aux autres et facilitent ainsi la prise en charge et le traitement des patients.

Le traitement du SCP

Les indications thérapeutiques du SCP

L'IVP est fréquente et souvent asymptomatique. Elle ne requiert une prise en charge thérapeutique que lorsqu'elle est symptomatique.

Trois critères majeurs justifient le traitement de l'IVP :

- l'atteinte veineuse est symptomatique au niveau pelvien (SCP, névralgie pelvienne) et /ou au niveau des membres inférieurs (varices des membres inférieurs d'origine pelvienne) ;
- existence d'une anomalie veineuse à la phlébographie pelvienne rétrograde
- et l'anomalie est une indication à l'embolisation [30].

Il existe 3 types de varicose pelvienne d'après la classification de M. Greiner [30].

- **Type 1 :** atteinte de la paroi veineuse (pathologie valvulaire, dilatation congénitale ou acquise des veines pelviennes quel que soit le secteur). Elle est une indication à un traitement endovasculaire
- **Type 2 :** Reflux et ou varices secondaires à un obstacle sur une veine de drainage quel que soit le siège de l'obstacle pelvien ou supra-pelvien. Dans ce contexte le traitement isolé du reflux et/ou des varices qui constituent une circulation de suppléance (pathologie variqueuse vicariante) sans traitement de l'obstacle peut entraîner une aggravation de l'hyperpression veineuse abdominale et/ou des membres inférieurs. Une évaluation pluridisciplinaire du rapport bénéfique et risque est nécessaire.
- **Type 3 :** Varices secondaires à un obstacle acquis du drainage veineux. Les causes sont nombreuses. La plus fréquente est l'endométriозe. Le traitement endovasculaire de première intention est contre-indiqué.

Notre patiente était symptomatique, elle présentait des douleurs post coïtales, des varices vulvaires, paras vulvaires et surtout une aggravation de son insuffisance veineuse des membres inférieurs.

Ses anomalies constituaient une indication à une embolisation.

La phlébographie a retrouvé une incontinence de la veine ovarienne gauche, traitée par embolisation.

Les méthodes de traitement du SCP

Le traitement de l'insuffisance veineuse pelvienne comprend des méthodes non opératoires ou « conservatrices » (traitement médical) et des méthodes opératoires : chirurgie à ciel ouvert, chirurgie laparoscopique et procédures endoluminales (radiologie interventionnelle : embolisation).

Méthodes non opératoires

L'objectif principal avec un traitement médical, est soit de supprimer la fonction ovarienne, soit de provoquer une vasoconstriction des veines dilatées.

Les traitements étudiés dans la littérature comprennent les progestatifs, le danazol, les phlébotoniques, les agonistes des récepteurs de la gonadolibérine (GnRH) avec un traitement hormonal substitutif, la dihydroergotamine, les anti-inflammatoires non stéroïdiens et la psychothérapie [20].

Les effets de ces traitements sont souvent transitoires [20].

En raison de ces effets secondaires, combinés à une efficacité limitée, le traitement médical n'est pas recommandé pour le traitement à long terme du SCP [20].

Méthodes opératoires

Le but de l'embolisation endovasculaire ou de la chirurgie des veines ovariennes est une diminution du flux sanguin et l'élimination du reflux sanguin pathologique à travers ces vaisseaux.

Les interventions chirurgicales et endovasculaires sur les veines gonadiques développées à la fin du XX^e siècle pour le traitement du SCP ont été utilisées avec succès à ce jour [31].

Méthodes chirurgicales

La ligature chirurgicale (techniques laparoscopiques ou laparotomiques) de la vascularisation ovarienne et/ou pelvienne dans le SCP améliore les symptômes chez 75 % des femmes symptomatiques.

Toutes ces preuves sont étayées par des données d'observation et des séries de cas, et les études manquent généralement de cohérence, de sorte que la valeur de ces traitements n'a pas été établie dans la pratique clinique [25, 31].

En termes de résultats postopératoires les interventions chirurgicales laparoscopiques ou laparotomiques ne sont pas inférieures au traitement endovasculaire [31].

Le traitement chirurgical conventionnel s'accompagne de plusieurs complications : taux élevé de douleurs pelviennes résiduelles (33 %) ou récurrentes (20 %), atteinte esthétique, hospitalisation plus longue.

Le risque le plus important lié à la ligature des veines gonadiques et à l'ovariectomie reste la perte post-opératoire de la fonction gonadique et la nécessité d'une substitution hormonale [20, 31].

Traitement endovasculaire : l'embolisation

Décrite pour la première fois par Edwards et al en 1993 avec un seul cas rapporté d'embolisation bilatérale de la veine ovarienne, la technique s'est développée avec un succès relatif [19, 25, 30].

Plusieurs agents emboliques, y compris la mousse sclérosante, colle, bouchons (AmplatzerVascular Plug), coils, sont décrits [25].

Un inconvénient majeur de l'embolisation par coils est la migration des coils dans le système pulmonaire, qui a été rapportée chez 2 % des patients après embolisation de la veine iliaque interne.

Les veines de plus gros calibre (> 12 mm) augmentent le risque de cette complication. Pour éviter la migration des coils vers l'artère pulmonaire, le diamètre des coils doit être au moins 30 % ou 50 % plus grand que le diamètre des veines iliaques internes ou de deux fois le diamètre du vaisseau occlus.

D'autres complications existent notamment la perforation de la veine ovarienne, la douleur au flanc, les fièvres post-procédurales, et hématomes au site de ponction veineuse [31].

Les chercheurs ont souvent utilisé l'échelle visuelle analogique de la douleur pour mesurer la gravité des symptômes avant et après l'embolisation. Les taux de succès de la réduction de la douleur pelvienne chronique dans ces études varient de 47 % à 94 % avec des suivis moyens de 12 à 36 mois [25].

Kim et al. ont trouvé une amélioration de 83 % des symptômes chez 131 patientes avec un suivi moyen de 45 mois, dont 85 % ont reçu une embolisation de la veine iliaque interne [29].

Il convient de noter que les patientes présentant un reflux isolé veineux ovarien isolé ont eu des résultats supérieurs à ceux des patients présentant un reflux veineux iliaque interne ou une maladie combinée. L'embolisation veineuse ovarienne a entraîné une amélioration significative des symptômes chez les patients présentant un reflux ovarien isolé [25].

Les patients présentant des varices vulvaires et des varices des membres inférieurs ont été étudiés en comparant la régression des varices après embolisation pour SCP. Il y a eu plus de succès dans la régression des varices vulvaires que des varices des membres inférieurs après embolisation de la veine ovarienne [25].

Syndrome de congestion pelvienne. Parcours de soins et rôle du médecin vasculaire.

Actuellement, la décision de traiter une ou les deux veines ovariennes dépend de la sévérité des symptômes, de l'anatomie des varices pelviennes et du degré de reflux dans chaque veine ovarienne.

Un patient avec un haut degré de reflux bilatéral et un certain nombre de varices bilatérales en réseau avec les veines iliaques internes bénéficierait probablement d'une embolisation bilatérale, tandis qu'un patient avec une dilatation du côté gauche et un reflux avec des varices modérées pourrait bénéficier d'une embolisation unilatérale.

Le jugement clinique et l'expérience du praticien sont nécessaires pour guider l'embolisation en fonction des symptômes, de l'anatomie et des résultats fonctionnels [20].

L'intérêt majeur pour l'embolisation s'explique non seulement par l'effet pathogénique de cette méthode, mais également par la faible lésion associée, l'effet cosmétique élevé, la réalisation sous anesthésie locale et en ambulatoire [31].

Les aspects négatifs de l'embolisation comprennent la nécessité d'implanter des dispositifs métalliques intravasculaires, l'exposition aux radiations du médecin et du patient, le risque de migration ou de protrusion des coils et le développement d'un syndrome douloureux post-embolisation persistant.

Il est inefficace pour soulager l'IVP dans 5% à 32% des cas et n'est pas applicable en cas de diamètre des veines gonadiques supérieures à 10 mm [31].

Toutefois, les interventions endoscopiques sur les veines gonadiques sont associées à l'utilisation d'une anesthésie générale, à des douleurs postopératoires importantes.

La plupart des auteurs considèrent l'embolisation des veines ovariennes comme la meilleure option pour traiter le SCP et éliminer le reflux veineux pelvien [20, 29, 30].

68,8% des médecins que nous avons interrogés se réfèrent à un radiologue interventionnel pour la prise en charge de leurs patients.

Résultats et évolution des traitements

Il existe un risque de récurrence du SCP après embolisation. Le suivi de ces patients est donc nécessaire.

Des auteurs ont évalué le suivi par la réalisation d'une échographie pelvienne avec des délais variables mais la corrélation entre les résultats de l'échographie et les symptômes n'étaient pas satisfaisant.

Greiner a réalisé une phlébographie de contrôle de manière systématique à 4 ans. L'examen n'était anormal que chez les patients symptomatiques [32]. Le suivi clinique reste le plus pertinent.

L'amélioration clinique après traitement du SCP peut être ressentie rapidement. Elle met classiquement quelques semaines à s'installer. Les résultats sont variables et dépendent de la technique utilisée [33].

On retrouve dans la littérature une amélioration après embolisation dans plus de 90% des cas progressant avec le temps avec une EVA passant de 7,8 de moyenne pré-thérapeutique à 3,8 à 6 mois, 2,7 à 12 mois [34].

Une amélioration symptomatique franche peut être rapidement observée sur l'insuffisance veineuse des membres inférieurs. Un délai minimum de 3 à 4 mois est souvent nécessaire.

Des afférences pelviennes de gros calibre peuvent persister après une première embolisation. Elles doivent faire l'objet d'une nouvelle exploration phlébographique complétée d'une embolisation en vue de leur exclusion, avant d'envisager un traitement local par sclérothérapie, chirurgie ou ablation thermique. Ce traitement reste souvent nécessaire sur les varices des membres inférieurs qui ont perdu leur continence intrinsèque [33].

Conclusion

Le SCP est une pathologie fréquente qui touche souvent la femme en âge de procréer, souvent multipare. Sa prise en charge nécessite une bonne collaboration entre médecins généralistes, gynécologues et médecins vasculaires d'une part et secondairement entre médecins vasculaires et radiologues interventionnels pour la confirmation diagnostique à travers la phlébographie puis sa prise en charge thérapeutique.

La phlébographie est l'examen de référence pour le diagnostic.

L'embolisation est le meilleur traitement à l'heure actuelle en tenant compte du rapport bénéfice-risque.

Le médecin vasculaire occupe un rôle essentiel.

Une aptitude et une maîtrise de l'examen échographique est indispensable pour établir le diagnostic.

Une majorité des médecins vasculaires éprouve une difficulté pour la réalisation de l'ED dans le bilan du SCP.

Nos données soulignent l'importance de la formation des médecins vasculaires à l'exploration ED de l'IVP, du SCP plus particulièrement l'exploration des veines ovariennes et des points de fuite.

De plus il existe une corrélation positive entre le sentiment de compétence à l'examen ED pour le bilan du SCP et le diagnostic d'au moins un cas de SCP depuis un an.

Les médecins plus à l'aise à réaliser l'ED pour le bilan du SCP, diagnostiquent plus de cas de SCP comparativement aux autres et facilitent ainsi la prise en charge et le traitement des patients.

Références

1. Koo S., Fan C.M. Pelvic congestion syndrome and pelvic varicosities. *Tech. Vasc. Interv. Radiol.* 2014; 17(2): 90-5.
2. Eklöf B., Perrin M., Delis K.T., Rutherford R.B., Gloviczki P. VEINTERM. Transatlantic Interdisciplinary Faculty. Updated terminology of chronic venous disorders: the vein-term transatlantic interdisciplinary consensus document *J. Vasc. Surg.* 2009; 48: 498-501.
3. Caggiati A., Bergan J.J., Gloviczky P., Eklöf B., Allegra C., Partsch H. Nomenclature of the veins of the lower limbs: Extensions, refinements and clinical application *J. Vasc. Surg.* 2005; 41: 719-24.
4. Ezpeleta Zubicoa S., Monedero J.M., Perrin M. Maladie veineuse chronique pelvienne non post-thrombotique. EMC - radiologie et imagerie médicale : Cardiovasculaire - Thoracique - Cervicale 2010: 1-15 [Article 32-225-F-15]
5. Kadir S. Lower extremities and pelvis. In: Atlas of normal and variant angiographic anatomy, 6th Ed. Philadelphia: Saunders; 1991: 203-25.
6. Liddle A.D., Davies A.H. Pelvic congestion syndrome: chronic pelvic pain caused by ovarian and internal iliac varices. *Phlebology* 2007; 22(3): 100-4.
7. Gupta A., McCarthy S. Pelvic varices as a cause of pelvic pain: MRI appearance. *Mag. Reson. Imaging* 1994; 12: 679-81.
8. Craig O., Hobbs J.T. Vulval phlebography in the pelvic congestion syndrome. *Clin. Radiol.* 1974; 25: 517-25.
9. Lemasle P. Quand penser à une varicose pelvienne ? Point de vue du médecin vasculaire. Comment confirmer la varicose pelvienne ? Place du médecin vasculaire. *JMV* 2011; 36, 5: 308.
10. Dadon M. Varices des membres inférieurs d'origine pelvienne: bilan écho-Doppler, *Sang Thrombose Vaisseaux* 2011; 23: 172-7.
11. Belenky A., Bartal G., Atar E., Cohen M., Bachar G.N. Ovarian varices in healthy female kidney donors: incidence, morbidity, and clinical outcome. *AJR. Am. J. Roentgenol.* 2002; 179(3): 625-7.
12. Meneses L.Q., Uribe S., Tejos C., Andía M.E., Fava M., Irrarrazabal P. Using magnetic resonance phase-contrast velocity mapping for diagnosing pelvic congestion syndrome. *Phlebology* 2011; 26(4): 157-61.
13. Kies D.D., Kim H.S. Pelvic congestion syndrome: a review of current diagnostic and minimally invasive treatment modalities. *Phlebol. Venous Forum R. Soc. Med. mars* 2012; 27 Suppl 1: 52-7.
14. Fassiadis N. Treatment for pelvic congestion syndrome causing pelvic and vulvar varices. *Int. Angiol.* 2006; 25(1): 1-3.
15. Soysal M.E., Soysal S., Vicdan K., Ozer S. A randomized controlled trial of goserelin and medroxyprogesterone acetate in the treatment of pelvic congestion. *Hum. Reprod.* 2001; 16(5):931-9.
16. Ahlberg N.E., Bartley O., Chidekel N. Right and left gonadal veins. An anatomical and statistical study. *Acta Radiol. Diagn. (Stockh)* 1966; 4(6): 593-601.
17. Winer A.G., Chakiryan N.H., Mooney R.P., et al. Secondary pelvic congestion syndrome: description and radiographic diagnosis. *Can. J. Urol.* 2014; 21(4): 7365-8.
18. Ascitutto G., Mumme A., Ascitutto K.C., Geier B. Oestradiol levels in varicose vein blood of patients with and without pelvic vein incompetence (PVI): diagnostic implications. *Eur. J. Vasc. Endovasc. Surg.* 2010; 40(1): 117-21.
19. Edwards R.D., Robertson I.R., MacLean A.B., Hemingway A.P. Case report: pelvic pain syndrome. Successful treatment of a case by ovarian vein embolization. *Clin. Radiol.* 1993; 47: 429-31.
20. Borghi C., Dell'Atti L. Pelvic congestion syndrome: the current state of the literature. *Arch. Gynecol. Obstet.* 2016; 293(2): 291-301.
21. Park S.J., Lim J.W., Ko Y.T., Lee D.H., Yoon Y., Oh J.H., et al. Diagnosis of pelvic congestion syndrome using transabdominal and transvaginal sonography. *Am. J. Roentgenol.* 2004; 182: 683-8.
22. Malgor R.D., Labropoulos N. Diagnosis of venous disease with duplex ultrasound. *Phlebology* 2013; 28 (Suppl. 1): 158-61.
23. Gavrilov S.G., Vasilyev A.V., Moskalenko Y.P., Mishakina N.Y. Diagnostic value of pelvic venography in female patients with pelvic varicose veins and vulvar varicosities. *Int. Angiol.* 2020 Dec; 39(6): 452-60.
24. Meneses L., Fava M., Diaz P., Andia M., Tejos C., Irrarrazabal P., et al. Embolization of incompetent pelvic veins for the treatment of recurrent varicose veins in lower limbs and pelvic congestion syndrome. *Cardiovasc. Intervent. Radiol.* 2013; 36: 128-32.
25. O'Brien M.T., Gillespie D.L. Diagnosis and treatment of the pelvic congestion syndrome. *J. Vasc. Surg. Venous Lymphat. Disord.* 2015; 3(1): 96-106.
26. Yang D.M., Kim H.C., Nam D.H., Jahng G.H., Huh C.Y., Lim J.W. Time-resolved MR angiography for detecting and grading ovarian venous reflux: comparison with conventional venography. *Br. J. Radiol.* 2012; 85: e117-22.
27. Kim K.W., Cho J.Y., Kim S.H., Yoon J.H., Kim D.S., Chung J.W., et al. Diagnostic value of computed tomographic findings of nutcracker syndrome: correlation with renal venography and reno-caval pressure gradients. *Eur. J. Radiol.* 2011; 80: 648-54.
28. Creton D., Hennequin L, Kohler F., Allaert F.A. Embolisation of symptomatic pelvic veins in women presenting with non-saphenous varicose veins of pelvic origin—three-year follow-up. *Eur. J. Vasc. Endovasc. Surg.* 2007; 34: 112-7.
29. Kim H.S., Malhotra A.D., Rowe P.C., Lee J.M., Venbrux A.C. Embolotherapy for pelvic congestion syndrome: long-term results. *J. Vasc. Interv. Radiol.* 2006; 17(2 Pt 1): 289-97.
30. Greiner M. Pathologie veineuse pelvienne: place du radiologue et de la phlébographie; prise en charge thérapeutique de la varicose à l'étage pelvien. *J. Mal.Vasc.* 2011; 36 (5): 308.
31. Gavrilov SG, Sazhin A, Krasavin G, Moskalenko E, Mishakina N. Comparative analysis of the efficacy and safety of endovascular and endoscopic interventions on the gonadal veins in the treatment of pelvic congestion syndrome. *J Vasc Surg Venous Lymphat Disord.* 2020; S2213-333X (20)30318-8.

32. Greiner M, Gilling-Smith GL. Leg varices originating from the pelvis: diagnosis and treatment. *Vascular*. 2007;15(2):70-78.
33. Paisant-Thouveny F, Le Pennec V, Loffroy R. Varicocèles, varices pelviennes et syndrome de congestion pelvienne: place de la radiologie interventionnelle [Varicoceles, pelvic varices and pelvis congestion syndrome: Interventional radiology in diagnosis and treatment]. *Presse Med*. 2019;48(4):419-434.
34. Champaneria R, Shah L, Moss J, et al. The relationship between pelvic vein incompetence and chronic pelvic pain in women: systematic reviews of diagnosis and treatment effectiveness. *Health Technol Assess*. 2016;20(5):1-108

ANNEXE

QUESTIONNAIRE : ÉCHO-DOPPLER (ED) POUR BILAN SYNDROME DE CONGESTION PELVIENNE (SCP).

Je vous invite à remplir un formulaire. Il ne vous prendra que 30 secondes. Les données seront traitées de façon anonyme et non sauvegardées. Le but est d'avoir une photographie des médecins qui réalisent cet examen et s'il est de réalisation aisée, dans le cadre d'une étude sur le syndrome de congestion pelvienne. Merci. D^r Dodji SEMENOU

- Initial Nom et Prénom :
- Département d'exercice :
- Nombre d'années d'expérience : moins de 5 ans 5-10 ans plus de 10 ans.
- Vous sentez-vous à l'aise lors de la réalisation d'un ED pelvien pour bilan d'une suspicion de SCP :
- Oui certainement Moyen Non pas du tout
- Si oui par voie transcutanée ou endovaginale ? transcutanée endovaginale
- Arrivez-vous aisément à dégager les veines ovariennes droite et gauche ? Oui Non
- Arrivez-vous aisément à dégager les veines rénales droites, gauches et les axes ilio-caves ? Oui Non
- Arrivez-vous aisément à explorer les différents points de fuite pelvienne? Oui NON
- À qui adressez-vous vos patients pour ED pelvienne pour bilan d'une suspicion de SCP si vous n'arrivez pas à conclure après votre examen ? :
- collègues libéraux collègues hospitaliers radiologues autre :
- À qui adressez-vous vos patients pour la prise en charge ? :
- Radiologue interventionnel Collègue angiologue Chirurgien vasculaire Gynécologue
- Autre
- Avez-vous eu au cours des douze derniers mois un patient diagnostiqué pour syndrome de congestion pelvienne ?
- Oui Non