



Les LEDs dans le traitement des ulcères de jambe.

LEDs in the treatment of leg ulcers.

Alilaire C., Michel F.

Résumé

Le but de ce travail est de présenter l'intérêt thérapeutique de la photothérapie par LEDs, qui semble peu connue en Phlébologie, dans le traitement des ulcères de jambe.

L'ulcère de jambe est une plaie cutanée ne cicatrisant pas en 4 à 6 semaines [1]. « L'ulcère de jambe d'origine veineuse met en moyenne 210 jours à cicatriser » [1]. Avec les traitements classiques, beaucoup d'ulcères de jambe mettent au moins un an à cicatriser [2]. Nous verrons que le traitement par les LEDs peut diminuer ces durées.

Une LED, acronyme anglais pour « Light-Emitting Diode », utilisé couramment en français pour « diode électroluminescente » (DEL), est un dispositif opto-électronique émettant de la lumière lorsqu'il est parcouru par un courant électrique. Son composant de base est un semiconducteur. Il ne laisse passer le courant que dans un seul sens et produit un rayonnement souvent monochromatique, mais non cohérent, contrairement au laser. Ainsi, la LED donne de l'énergie sous forme de lumière.

Elle est utilisée dans différents domaines : éclairage, écrans de téléviseurs, écrans d'ordinateurs, décoration. Elle l'est aussi dans le domaine médical : dermatologie, cancérologie, modulation de la différenciation des cellules souches, pathologies oculaires, dentaires, ostéo-articulaires, neurologiques traumatiques et dégénératives, infectieuses, gynécologiques, etc. De nombreuses recherches sont encore nécessaires. Le scepticisme quant à son utilité est encore courant.

Le traitement des ulcères de jambe par les LEDs est efficace, seul ou en association avec les traitements habituels. Il diminue la durée de cicatrisation et la douleur. D'autres études sont nécessaires, notamment pour préciser les protocoles de traitement.

Abstract

The aim of this work is to present the therapeutic interest of LED phototherapy, which seems to be little known in Phlebology, in the treatment of leg ulcers.

A leg ulcer is a skin wound that does not heal in 4 to 6 weeks [1]. «A leg ulcer of venous origin takes an average of 210 days to heal» [1]. With conventional treatments, many leg ulcers take at least a year to heal [2]. We will see that treatment with LEDs can reduce these times.

An LED is an opto-electronic device that emits light when an electric current flows through it. Its basic component is a semiconductor. It allows current to flow in only one direction and produces radiation that is often monochromatic, but not coherent, unlike a laser. Thus, the LED gives energy in the form of light.

It is used in various fields: lighting, television screens, computer screens, decoration. It is also used in the medical field: dermatology, cancerology, modulation of stem cell differentiation, ocular, dental, osteo-articular, traumatic and degenerative neurological, infectious and gynaecological pathologies, etc. Much research is still needed. Skepticism about its usefulness is still common.

The treatment of leg ulcers with LEDs is effective, alone or in combination with the usual treatments. It reduces healing time and pain. Further studies are needed, particularly to clarify treatment protocols.

... La photothérapie locale est pratiquée dans les cabinets médicaux et à domicile, sur prescription pour certaines pathologies comme le psoriasis. Il pourrait en être de même pour les ulcères de jambe. Les home devices pourraient également être utilisés. Cela améliorerait la qualité de vie des patients et diminuerait le coût de leur prise en charge.

Mots-clés: phlébologie, LEDs, ulcères, photo-Bio-Modulation.

... Local phototherapy is practiced in doctors' surgeries and at home, on prescription for certain pathologies such as psoriasis. The same could be done for leg ulcers. Home devices could also be used. This would improve the quality of life of patients and reduce the cost of their care.

Keywords: phlebology, LEDs, ulcers, Photo-Bio-Modulation.

Historique

À l'instar des plantes, nous absorbons la lumière et nous avons en nous, selon la théorie endosymbiotique, les descendantes de la mitochondrie originelle. L'utilisation de la lumière ira de pair avec les progrès techniques.

Dès l'Antiquité les bienfaits du soleil furent connus.

Au cours des siècles, des médecins ont noté que les habitations surpeuplées, peu aérées et surtout peu éclairées favorisaient le développement de diverses maladies.

La stimulation immunitaire et l'effet anti-infectieux avaient été observés et étaient utilisés dans les premières techniques.

Le premier sanatorium fut créé en 1861.

En 1903 le médecin danois Niels Ryberg Finsen reçu le prix Nobel de médecine pour sa découverte de l'effet thérapeutique des rayons lumineux, en particulier dans le traitement du lupus tuberculeux.

En 1907 Henry Round, ingénieur anglais, découvrit la première émission de lumière par un semi-conducteur.

Dans les années 20 le Dr Jean Saidman, d'origine roumaine, naturalisé français, radiologue et premier président de la Société française de photobiologie, (solariums tournants) et les frères Biancani (neurologues), entre autres, popularisèrent ces techniques de traitement par la lumière. La découverte de la pénicilline et les campagnes de vaccination les firent tomber en désuétude.

En 1927 Oleg Vladimirovitch Lossev, scientifique russe, déposa le premier brevet de ce qui sera appelé plus tard une diode électroluminescente.

Dans les années 1950, Jean Ward infirmière dans l'hôpital anglais de Rochford remarqua que l'exposition au soleil faisait disparaître la couleur jaune de la peau des nouveau-nés atteints d'ictère [3]. Un médecin travaillant dans cet hôpital, le **Dr Cremer** publiera un article démontrant l'efficacité de la lumière pour détruire la bilirubine [4]. (Actuellement le traitement se fait par la lumière bleue).

En 1955, Rubin Braunstein, physicien américain, découvre l'émission infra-rouge de l'arséniure de Gallium, semi-conducteur qui sera ensuite utilisé par Nick Holonyak Jr et S. Bevacqua pour créer la première LED rouge en 1962

En 1984, pour la première fois la luminothérapie fut utilisée en psychiatrie clinique pour traiter la dépression saisonnière par le Dr Norman E. Rosenthal et ses collègues du National Institute of Mental Health aux États-Unis.

Ce ne sera qu'en 2005 que les associations américaines de psychiatrie prescriront la **luminothérapie** en première ligne contre la dépression saisonnière et certains troubles du sommeil.

Dans les années 1990 les recherches, entre autres de Shuji Nakamura et Takashi Mukai, aboutirent à la création de LEDs bleues, ce qui permit d'obtenir de la lumière blanche en mélangeant le rouge, le jaune, le vert et le bleu.

En 1998, GUPTA, en **étude contrôlée double aveugle**, traita des ulcères de jambe (UDJ) : 9 sujets, 12 UDJ, LED 660 puis 990 nm autour ; augmentation du nombre d'ulcères guéris, 76 versus 13 %, diminution de la surface des UDJ [5].

Au début des années 2000, la NASA étudia la photosynthèse et les effets de la lumière sur la cicatrisation, pour diminuer le temps de guérison, de ses équipages en apesanteur, et de ceux des sous-marins.

En 2009, Minatel, **étude randomisée double aveugle**, 23 UDJ « résistants » chez 14 patients diabétiques.

À J 90, augmentation du nombre d'UDJ guéris (58,3 %) 75, diminution de surface (75 % cicatrisés de 90-100 %) [5].

Le prix Nobel de physique 2014 sera décerné à Isamu Akasaki, Hiroshi Amano, physiciens japonais et Shuji Nakamura, scientifique américain d'origine japonaise, pour leur travail permettant l'obtention d'une lumière bleue d'une grande intensité et stable dans le temps.

En 2019 ont été publiés des tests faits avec de la pénicilline, puis avec de l'ampicilline qui ont montré que ces antibiotiques peuvent doper des **diodes électroluminescentes organiques**, usuellement désignées par l'acronyme anglais « **OLED** » pour « **Organic Light-Emitting Diode** », afin de doper leur efficacité quantique.

En 2019 Vanetina Dini publie une étude rétrospective sur **la biomodulation induite par la lumière fluorescente versus** les soins habituels des ulcères veineux de la jambe. Elle conclut que le traitement a été bien toléré et plus efficace [6].

Les LEDs dans le traitement des ulcères de jambe.

En mars 2020 une étude a montré que ***l'association de photobiomodulation à la Metformine*** améliorait la phase de prolifération de la cicatrisation des plaies des rats atteints de diabète de type 2 [7].

Une étude clinique et biologique réalisée à l'hôpital Pitié-Salpêtrière à Paris a prouvé de façon incontestable l'effet réparateur sur le tissu conjonctif (fibres élastiques et collagène) avec une efficacité de plus de 80%.

« ***L'European Led Academy*** » recense des milliers de publications dans le monde sur la photobiomodulation.

De nos jours, un certain temps d'exposition quotidienne au soleil (la durée et la surface d'exposition variant selon les auteurs) est recommandé pour la synthèse de la vitamine D.

Les bandages et vêtements «lumineux», de fabrication récente, sont l'illustration de la complémentarité de l'industrie et de la médecine; un tissu avec la technologie « ***polymer optical fibre (POF)*** » permet d'augmenter la synthèse de collagène lorsqu'il est appliqué sur la peau.

Effets biologiques : la PhotoBioModulation (PBM)

La photobiomodulation est la modification du métabolisme cellulaire par la lumière.

C'est un phénomène complexe, non encore complètement élucidé, dont les effets se produisent à court terme (en quelques minutes ou en quelques heures) ou à long terme (quelques jours ou quelques semaines).

Les sources lumineuses non cohérentes utilisées pour la photobiomodulation sont **les LEDs**, les **Low Level Lasers Therapy (LLLt)** et d'autres sources comme les lampes halogènes à filtres monochromatiques.

Seule la photobiomodulation par LEDs sera étudiée dans ce travail.

De nombreuses études *in vitro* et cliniques ont montré leur efficacité. Les connaissances dans ce domaine, très complexes, sont exposées de façon simplifiée.

Les photons sont absorbés par des chromophores qui provoquent des réactions biochimiques.

Le chromophore cellulaire le plus connu est la cytochrome c oxydase (CCO; complexe IV) placée en fin de chaîne respiratoire dans la membrane interne de la paroi de la mitochondrie.

Il est admis que c'est la photodissociation de l'acide nitrique (NO), qui empêche le transport d'électrons dans la chaîne respiratoire, quand il est lié à la CCO, qui augmente son activité.

Le rouge et l'infrarouge proche peuvent mobiliser l'oxyde nitrique cutané (abaissement de la pression artérielle) sans provoquer les possibles effets nocifs du bleu et de l'UV [8].

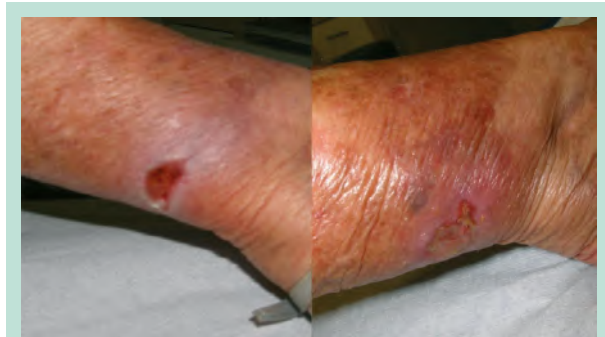

FIGURE 1 : Plaie au niveau de la cheville chez une patiente de 83 ans. Avant et après 1 séance de LEDs effet retard 10 jours. rouge + jaune P3 40 jours. 4 coul p1 20 jours pendant 5 mn.

D'autres chromophores sont également activés : les opsines absorbant les longueurs d'ondes bleues et vertes et l'eau intracellulaire.

La PBM, en agissant également sur les canaux ioniques du sous-groupe « Transient Receptor Potential V », calme certaines douleurs.

Les « couleurs » utilisées et leur choix

Il est usuel de parler par simplification de « couleurs » parce que c'est ce que l'on voit (sauf pour l'infra-rouge) et non de longueur d'onde, ce qui, pourtant, est le phénomène physique qui intervient.

Les longueurs d'onde utilisées sont dans le visible (400-700 nm) et l'infrarouge proche (700-1000 nm). C'est le paramètre le plus important car il détermine l'absorption par le chromophore et la profondeur de pénétration. Dans une étude expérimentale chez le rat, Fushimi [9] a observé des effets différents sur les plaies avec le bleu ou le vert ou le rouge. Cicatrisation avec le rouge et le vert et absence de cicatrisation avec le bleu.

L'effet de la photobiomodulation a été prouvé sur les fibroblastes et sur d'autres lignées cellulaires, microbiennes, animales et humaines intervenant dans la cicatrisation et les défenses humanitaires.

La profondeur de pénétration de la lumière dans la peau est inversement proportionnelle à la longueur d'onde : plus la longueur d'onde est longue moins elle est absorbée et plus la pénétration est profonde.

Le rouge (645 nm) est la couleur visible qui pénètre le plus profondément dans la peau. Elle stimule les fibroblastes et augmente la production de collagène et d'élastine. Elle accélère la cicatrisation [10]. Elle favorise également la pénétration de produits actifs en augmentant la microcirculation.

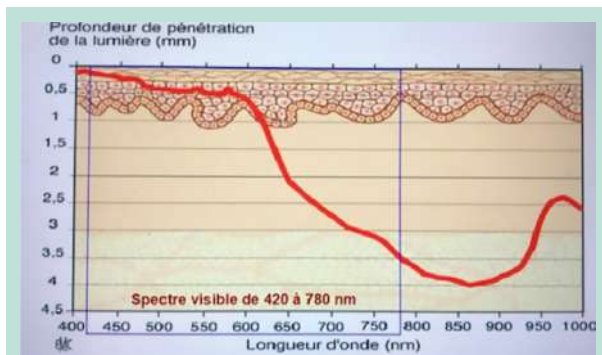


FIGURE 2 : Le rouge (645 nm) est la couleur qui pénètre le plus profondément dans la peau. L'infra-rouge (810 nm) pénètre encore plus profondément dans les tissus (jusqu'à 4 mm). Le jaune (595 nm) a une action sur les plaies superficielles.

L'infra-rouge (810 nm) pénètre encore plus profondément dans les tissus (jusqu'à 4 mm), il y a donc une meilleure absorption par la cytochrome C oxydase. Il était principalement utilisé pour les pathologies sous-cutanées (inflammation musculosquelettique par exemple). Il l'est de plus en plus pour la peau, et en particulier pour la cicatrisation [11].

Le jaune (595 nm) diminue l'érythème et améliore la circulation sanguine et lymphatique. Il a une action sur les plaies superficielles.

Le vert (520 nm) « booste la cicatrisation en induisant des médiateurs migratoires et proliférateurs » [9]. Par ailleurs il est absorbé par la mélanine, il diminue l'hyperpigmentation.

Le bleu (460 nm) a une action bactéricide, agit sur l'épiderme et la jonction dermo-épidermique. Il calme également les brûlures épidermiques.

L'association de plusieurs couleurs dans la même séance, potentialise les effets, par exemple : J 590 nm, 3 J sur 7 mn pulsé puis R 630 nm/IR 830 nm 7 J sur 10 mn pulsé.

Les autres paramètres sont l'irradiance, les pulsations, la durée d'illumination, la fluence, l'intervalle de traitement.

L'irradiance est l'intensité ou densité de puissance c'est-à-dire la puissance (en mW) par unité de surface (cm²). Elle détermine le seuil d'activation cellulaire. En clinique, une irradiance minimale de 8 mW/cm² est souhaitable.

Les pulsations séquentielles (séquences répétées de courts trains d'impulsions suivies d'intervalles longs) semblent plus efficaces que les pulsations régulières ou continues sur la cicatrisation et la production de collagène de type I [5, 12].

La durée d'illumination minimum semble être d'au moins 2 mn.

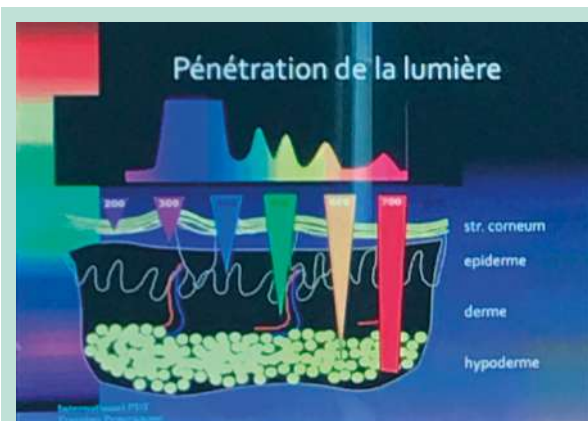

FIGURE 3 : La profondeur de pénétration de la lumière dans la peau est inversement proportionnelle à la longueur d'onde : plus la longueur d'onde est longue moins elle est absorbée et plus la pénétration est profonde.

La fluence ou dose, c'est-à-dire la densité d'énergie, en J/cm², est égale à l'irradiance (en W/cm²) multipliée par le temps (en secondes), est plus utile en Photothérapie Dynamique (PDT).

De nombreuses études (*in vitro*, animales et cliniques) ont démontré qu'il y a une zone de paramétrage optimale (sweet spot) pour obtenir les résultats thérapeutiques, pour la fluence totale c'est-à-dire la dose et surtout pour l'irradiance c'est-à-dire l'intensité.

Des paramétrages beaucoup trop bas ou beaucoup trop hauts peuvent engendrer des effets minimes ou nuls. Des doses trop élevées peuvent même être néfastes (versant inhibiteur de la courbe d'Arndt-Schulz, « biphasic dose curve »). Cela peut expliquer le résultat négatif de certaines études.

L'intervalle de traitement de 48 h est le plus utilisé (phase réfractaire de deux jours, probable avant que la cellule puisse à nouveau réagir).

Dans l'étude de Randa Zein, les cellules ou tissus avec un nombre élevé de mitochondries (muscle, cerveau, cœur, nerf) avaient tendance à répondre à des doses de lumière plus faibles que ceux avec un nombre plus faible de mitochondries (peau, tendon, cartilage) [13]. La peau est pauvre en mitochondries sauf en cas d'inflammation.

Précautions d'emploi

Les yeux sont protégés par des lunettes appropriées.

Le physicien Sébastien Point met en cause la méthodologie des articles retenus pour affirmer la toxicité des LED. Il considère que les travaux pour une meilleure compréhension des effets sanitaires des LED doivent continuer mais qu'en l'état actuel des connaissances, le risque est « bien encadré par les normes photobiologiques » [14, 15, 16, 17].

Les LEDs dans le traitement des ulcères de jambe.

Appareils

Chaque appareil comporte :

- un certain nombre de LEDs réparties sur plusieurs panneaux ;
- émissions IR, rouge, vert, jaune, bleu
- mode pulsé réglable
- fréquence de répétition

De nombreux appareils sont proposés sur le marché, y compris des « home devices ».

Les appareils utilisés en médecine doivent avoir fait la preuve de leur efficacité et de leur innocuité. Ils doivent donc disposer du marquage CE médical, délivré par un Organisme Notifié par la CEE (ce qui est une condition indispensable pour la couverture par les assurances professionnelles).

Dermatologie

Les LEDs sont utilisées dans de nombreuses indications :

- cicatrisation ;
- ulcères ;
- cicatrices ;
- acné (bleu pour PDT endogène) ;
- rosacée ;
- alopecies : alopecie androgénique, pelade ;
- dermatoses inflammatoires (psoriasis (lumière bleue 453 nm), eczéma) ;
- PDT : carcinomes basocellulaires d'épaisseur inférieure à 2 mm ;
- PDT : kératoses actiniques étendues, maladie de Bowen.

Contre-indications

- épilepsie si mode pulsé ;
- pathologies ophtalmiques non traitées ;
- grossesse (principe de précaution) ;
- les traitements photosensibilisants (anti-inflammatoires, antibiotiques, rétinoïdes) sont encore notés dans les notices des fabricants.

Ce sont des contre-indications théoriques. On ne constate pas d'effets adverses en pratique, mais avec des paramètres un peu plus bas.

Ces substances stimulent la peau et renforcent les effets de la PBM.

LEDs et cancérologie

La dégénérescence des ulcères de jambe est connue.

La PBM par LED ne provoque pas de dégénérescence contrairement à ce qui est écrit dans certaines études, anciennes, *in vitro*, avec des fluences très fortes et des conditions expérimentales inadéquates.

Les fluences utilisées actuellement sont faibles, de 2 à 8 Joules pour la plupart des indications médicales.

La PBM est utilisée en cancérologie, pour traiter certains cancers ou certains états précancéreux [18].

Ses effets bénéfiques sont l'atténuation des effets secondaires, la protection des cellules saines, un effet direct sur les cellules cancéreuses, la stimulation immunitaire [19].

À tel point par exemple que cela a conduit à la mise en place des guidelines du « Mucositis Study Group of the Multinational Association of Supportive Care in Cancer/ International Society of Oral Oncology ».

Un Diplôme Universitaire de Photobiomodulation dans les soins de support oncologiques a été créé à l'Institut Gustave Roussy.

Cas cliniques

Pour Daniel Barolet, dermatologue canadien, et Christine Noé, dermatologue française « les meilleurs résultats pour les ulcères de Jambe sont obtenus dans les cas les plus difficiles » [5].

Le traitement par LEDs, seul ou associé aux traitements habituels, diminue beaucoup les durées de cicatrisation (la compression restante indispensable, sauf s'il existe une artérite oblitérante des membres inférieurs avec IPS inférieur à 0,7).

La publication de Riekie Smit, Médecin esthétique à Prétoria (Afrique du Sud) dans « L'European Led Academy ».

CAS CLINIQUE N° 1

Traitement par LED pour la cicatrisation d'ulcère veineux

Une patiente âgée de 57 ans souffre d'insuffisance veineuse chronique causée par une déficience congénitale d'antithrombine III. Cette affection augmente le risque de thrombose veineuse et artérielle, qui peut survenir dès le début de l'âge adulte.

La patiente a connu son premier épisode de thrombose veineuse profonde au niveau de la région inférieure des jambes il y a 40 ans, à l'âge de 17 ans, et elle est sous Warfarin depuis lors. Elle souffre fréquemment d'ulcération chronique, associée à des symptômes de stase veineuse tels que la décoloration de la peau, des oedèmes dans le bas des jambes et des douleurs dans la région inférieure des jambes.

La patiente est sous la surveillance chronique d'un chirurgien vasculaire et voit ponctuellement une infirmière pour faire son pansement lorsqu'un ulcère survient. Elle traite son ulcère veineux par des crèmes antibiotiques et des emplâtres adaptés au traitement des plaies. L'ulcère au niveau de la région inférieure de sa jambe qui est visible sur la première image (**Figure 4A, B et C**) est apparu il y a deux mois et la cicatrisation se fait lentement, malgré une prise en charge appropriée de la plaie.

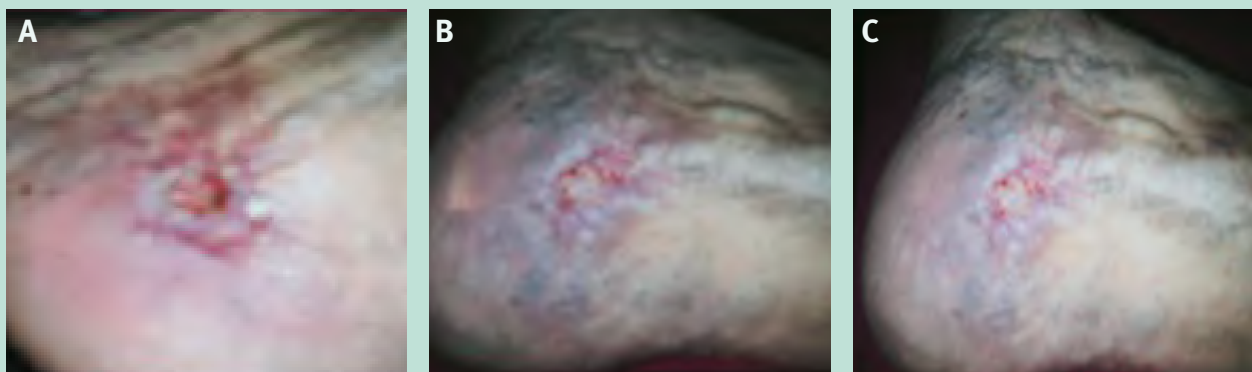


FIGURE 4: L'ulcère a cicatrisé (s'est refermé) avec 2 séances de LED, en utilisant les paramètres de LED rouge 645 nm (pulsé à 950 Hz) pendant 6 minutes & LED bleu 469 nm en continu pendant 6 minutes. Les images B et C montrent le résultat après 2 séances de LED espacées de 48h.

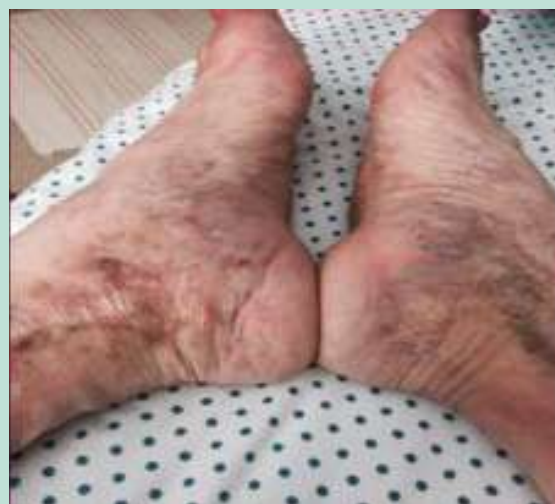

FIGURE 5: Avec un traitement continu par LED (1 séance hebdomadaire), l'hyperpigmentation et l'état de la peau de la partie inférieure des jambes ont également commencé à s'améliorer. On n'a employé aucun autre traitement ou soin topique. Uniquement un traitement par LED et le port permanent de bas de compression.

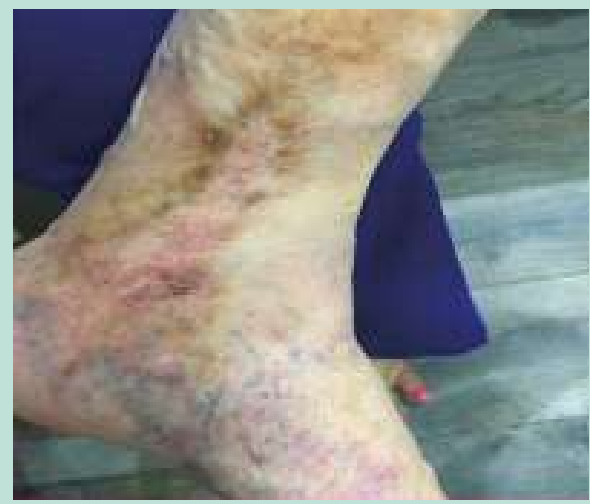

FIGURE 6: Après 8 séances de LED sur une période de 3 semaines, la patiente a constaté d'importants changements au niveau de sa peau, une amélioration des oedèmes et la disparition des ulcères dont elle a souffert de manière chronique pendant plus de 40 ans.

Les LEDs dans le traitement des ulcères de jambe.

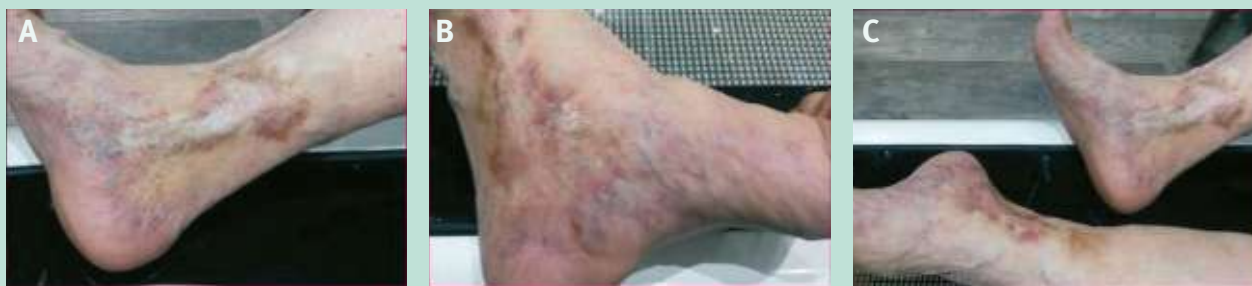

FIGURE 7: A : amélioration après 8 séances de LED. – B : cicatrisation de l'ulcère et amélioration des symptômes de stase veineuse après un traitement continu par LED. – C : on constate une diminution de l'œdème et une amélioration de la peau sur les deux jambes. Photos du Dr Michèle Pelletier, dermatologue.

CAS CLINIQUE N° 2

Cicatrisation d'un ulcère variqueux par Photothérapie LED

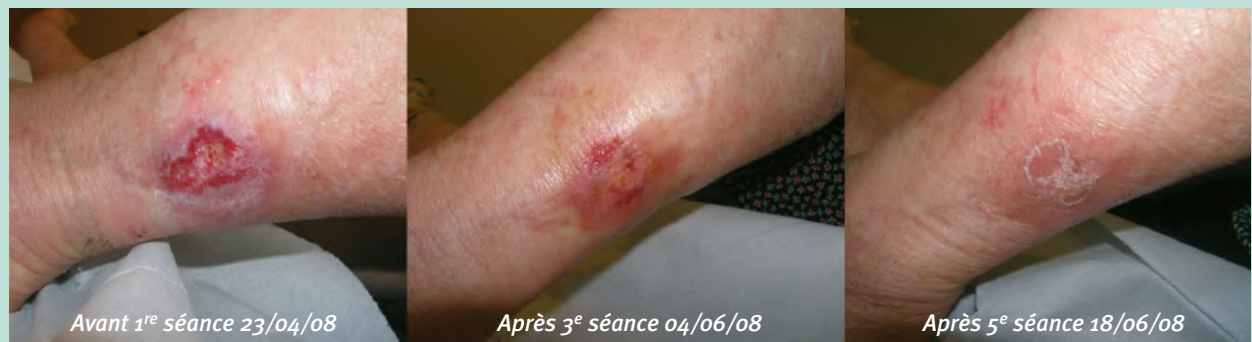

FIGURE 8: Femme de 67 ans. Traitée par photothérapie après échec des traitements précédents. Protocole de 6 séances espacées de 15 jours avec pansements infirmiers pendant cette période. Paramètres: Rouge continu 20 joules pendant 10 min. (de la 1^{re} à la 4^e séance et Rouge et Jaune pulsé 2 joules pendant 6 min. et rouge continu 20 joules pendant 10 min. (5^e et 6^e séance)

CAS CLINIQUE N° 3

Cicatrisation d'un ulcère variqueux

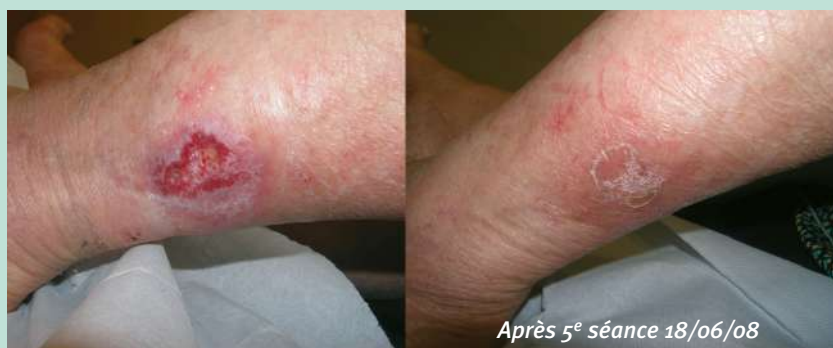

FIGURE 9: Femme de 67 ans. Photothérapie après échec des traitements précédents. Protocole de 6 séances espacées de 15 jours avec pansements infirmiers pendant cette période. Paramètres: Rouge continu 20 joules pendant 10 min. (de la 1^{re} à la 4^e séance et Rouge et Jaune pulsé 20 joules pendant 6 min et rouge continu 20 joules pendant 10 min. (5^e et 6^e séance).

CAS CLINIQUE N° 4

Plaie au niveau de la cheville chez une patiente de 83 ans

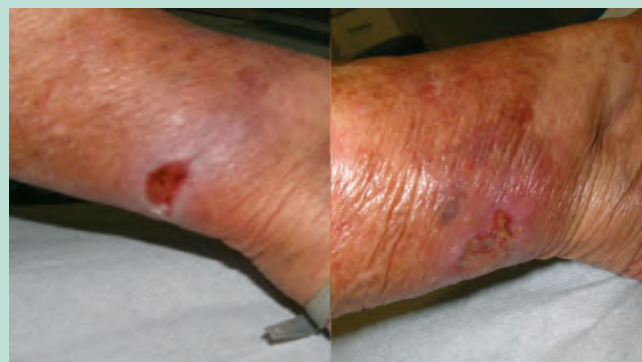

FIGURE 10: Avant et après 1 séance de LEDs effet retard 10 j Rouge + jaune P3 40 j 4 coul p1 20 j pendant 5 min.

CAS CLINIQUE N° 5

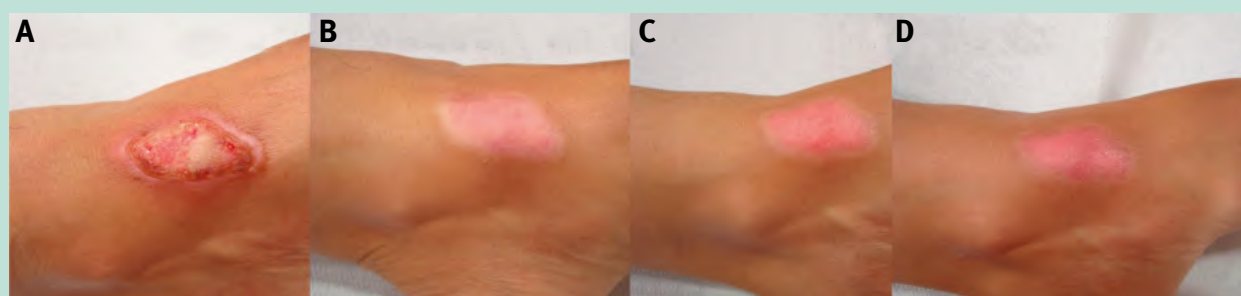


FIGURE 11: A: 1st session: healing (red continuous 20 J 10 min. + orange pulsed 12 J 6 min.).

B: 2nd session: repigmentation (4 colors in continuous 28 J 14 min.).

C: 3rd session: repigmentation (4 colors in continuous 40 J 10 min. + orange pulsed 12 J 6 min.).

D: 4th session: repigmentation (4 colors in continuous 40 J 10 min. + orange pulsed 12 J 6 min.).

Photos du D^r Michèle Pelletier, dermatologue.

CAS CLINIQUE N° 6

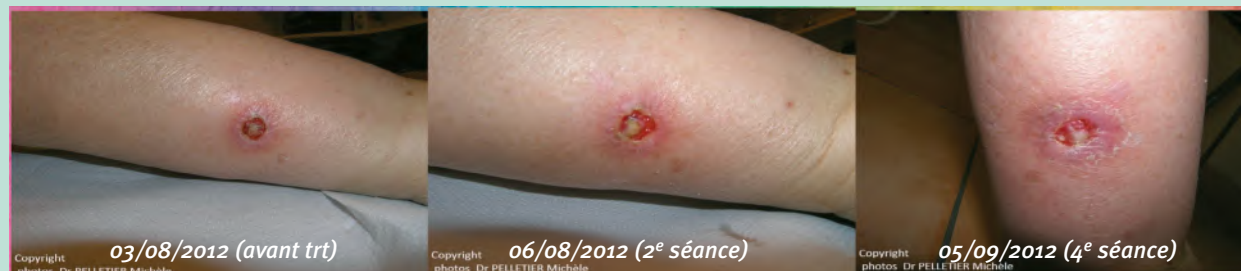

FIGURE 12: Patiente diabétique âgée de 80 ans. 4 séances : r+j cw p2 40J 10 min. 4 coul pw p2 28 J 6 min.

CAS CLINIQUE N° 7

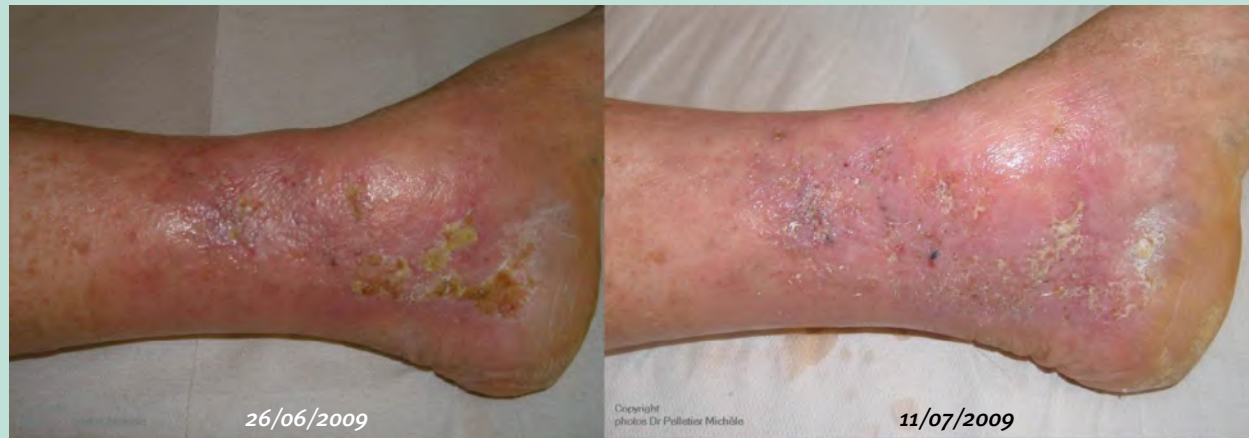

FIGURE 13: Ulcère – Patient diabétique de 87 ans. LED et drainage, en alternance. Pansements Neribase. Red pw 20 J 10 min. red + yellow cw 28J 10 min.

CAS CLINIQUE N° 8

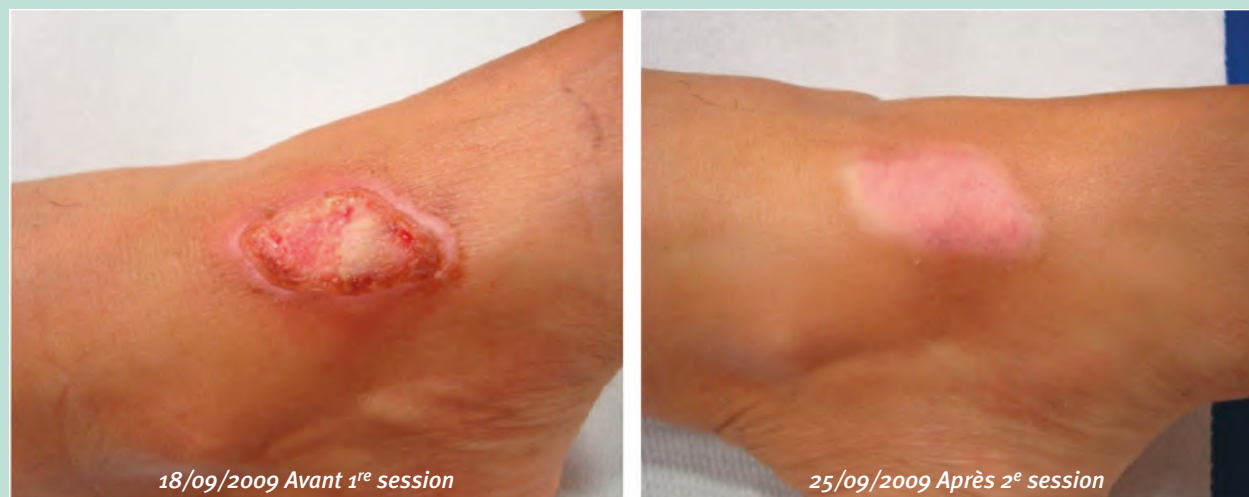

FIGURE 14: Parameters: - orange pulsed : 12 J, 6 min. + red CW: 20 J, 20 min.

Conclusion

Le traitement des ulcères de jambe par les LEDs est efficace, seul ou en association avec les traitements habituels. Il diminue la durée de cicatrisation et la douleur. D'autres études sont nécessaires, notamment pour préciser les protocoles de traitement.

La photothérapie locale est pratiquée dans les cabinets médicaux et à domicile, sur prescription pour certaines pathologies comme le psoriasis.

Il pourrait en être de même pour les ulcères de jambe. Les home devices pourraient également être utilisés.

Cela améliorerait la qualité de vie des patients et diminuerait le coût de leur prise en charge.

Références

1. Livre. « La maladie veineuse chronique. Diagnostic et stratégie de traitement ». Frédéric VIN. Préface Pr Fabien KOSKAS ; Éditions ESKA. 2021.
2. Cours du Pr Sylvie Meaume sur les pansements au Diplôme Universitaire de Phlébologie 2020-2021.
3. L'anecdote est relatée dans « Ces petits hasards qui bouleversent la science », Marie-Noëlle Charles, Le Papillon Rouge Éditeur 2012 : 43-8.

4. Cremer R.J., Perryman P.W., Richards D.H. « Influence of light on the hyperbilirubinemia of infants », *The Lancet* 1958; 24 (may) (271: 7030; 1094-7) [https://doi.org/10.1016/S0140-6736\(58\)91849-X](https://doi.org/10.1016/S0140-6736(58)91849-X)
5. Livre Dermatologie pratique. Les lasers en dermatologie. 4^e édition. Coordination Hughes Cartier, Serge Dahan, Bertrand Puset. Chapitre 7 Photobiomodulation et LED: une technique écologique adaptée à l'écosystème cutané. Doin; 2017: 162.
6. Dini V., Janowska A., Davini G., Kerihuel J.-C., Fauverge S., Romanelli M. Biomodulation induced by fluorecent light energy *versus* standard of care in venous leg ulcers: a retrospective study. *J. Wound Care*, 2 November 2019; PMID: 31721664 <https://doi.org/10.12968/jowc.2019.28.11.730>
7. Bagheri M., Mostafavinia A., Abdollahifar M.-A., Amini A., Kamran Ghoreishi S., Chien S., Hamblin M.R., Bayat S., Bayat M. Combined effects of metformin and photobiomodulation improve the proliferation phase of wound healing in type 2 diabetic rats. *Biomed. Pharmacother*, mars 2020; PMID: 31911295. <https://doi.org/10.1016/j.biopha.2019.109776>
8. Barolet A.C., Litvinov I.V., Barolet D.. Light-induced nitric oxide release in the skin beyond UVA and blue light: Red & near-infrared wavelengths. *Nitric Oxide*, disponible en ligne avant publication, 15 September 2021 PMID: 34536586 <https://doi.org/10.1016/j.niox.2021.09.003>
9. Fushimi T., Inui S., Nakajima T., Ogasawara M., Hosokawa K., Itami S. Green light emitting diodes accelerate wound healing: characterization of the effect and its molecular basis *in vitro* and *in vivo*. *Wound Repair Regen.*, Mars-Avril 2012 PMID: 22380691 <https://doi.org/10.1111/j.1524-475X.2012.00771.x>
10. Barolet D. Photobiomodulation in Dermatology: Harnessing Light from Visible to Near Infrared for Medical and Aesthetic Purposes. *Med. Res. Arch.*, janvier 2018.
11. Barolet D., Christiaens F., Hamblin M.R. Infrared and skin: Friend or foe. *J. Photochem. Photobiol. B*, février 2016 PMID: 26745730 PMCID: PMC4745411 <https://doi.org/10.1016/j.jphotobiol.2015.12.014>
12. Barolet D., Duplay P., Jacomy H., Auclair M. Importance of pulsing illumination parameters in low-level-light therapy. *J. Biomed. Opt.*, juillet-août 2010 PMID: 20799848 <https://doi.org/10.1117/1.3477186>
13. Zein R., Selting W., Hamblin M.R. Review of light parameters and photobiomodulation efficacy: dive into complexity. *J. Biomed. Optics*, Décembre 2018. PMID: 30550048 PMCID: PMC8355782 <https://doi.org/10.1117/1.JBO.23.12.120901>
14. Point S. LED toxiques: la France ignore-t-elle l'expertise européenne. *European Scientist* 2019; 21 mai.
15. Point S. Lumière bleue et valeur limite d'exposition : réponse à l'ANSES (Agence Nationale de Sécurité de sanitaire de l'Alimentation, de l'Environnement et du travail). Effets sur la santé humaine et sur l'environnement (faune et flore) des diodes électroluminescentes (LED). 2019.
16. Point S. Exemple d'utilisation inappropriée des lampes LED : la chromothérapie. 2016.
17. Point S. Né le 11 07 82, ingénieur et chercheur français, spécialiste des sciences et technologies de l'éclairage et des effets biologiques et sanitaires de la lumière bleue.
18. Bensadoun R.-J., Epstein J.B., Nair R.G., Barasch A., RaberDurlacher J.E., Migliorati C., Genot-Klastersky M.-T., Treister N., Arany P., Lodewijckx J., Robijns J.. World Association for Laser Therapy (WALT). Safety and efficacy of photobiomodulation therapy in oncology: A systematic review. *Cancer Medicine*. 9 November 2020. PMID: 33107198 PMCID: PMC7666741 <https://doi.org/10.1002/cam4.3582>
19. Bensadoun R.-J., Nair R.G., Robijns J. Photobiomodulation for Side Effects of Cancer Surgery. *Photobiomodulation, Photomedicine, and Laser Surgery*, Juin 2020 <https://doi.org/10.1089/photob.2019.4759>