



## « HIFU et phlébologie »

# Innovation thérapeutique dans la maladie veineuse chronique : l'échothérapie ou traitement par Ultrasons Focalisés de Haute Intensité (HIFU) échoguidés.

## “HIFU and phlebology”

### Therapeutic innovation in chronic venous disease: echotherapy or treatment with High Intensity Focused Ultrasound (HIFU).

De Deken M., Stalnikiewicz G.

#### Résumé

La maladie veineuse chronique (MVC) a vu son arsenal thérapeutique évoluer au cours des dernières décennies avec la sclérothérapie et plus récemment les traitements thermiques endoveineux (TEV). Ces nouvelles techniques permettent d'obtenir de bons résultats avec un faible taux de complications et offre une reprise rapide des activités. Elles restent cependant des méthodes invasives qui nécessitent toujours un passage au bloc opératoire, notamment pour les TEV.

Depuis 2017, les dispositifs VEINSOUND® et SONOVEIN® offrent une alternative non invasive par échothérapie, permettant un traitement par ultrasons focalisés de haute intensité (HIFU) de manière échoguidée.

Au travers de cette série de cas, nous avons voulu montrer les résultats de l'application de la première version du SONOVEIN® chez des patients traités en ambulatoire, au cabinet.

Depuis janvier 2020, 19 traitements ont été réalisés chez 18 patientes de 34 à 91 ans, dont 2 atteintes d'ulcères veineux.

9 veines grandes saphènes, 4 veines petites saphènes, 3 veines perforantes et 1 veine saphène accessoire antérieure de cuisse ont été traitées.

Les imageries per-procédure montraient un résultat immédiat satisfaisant avec une obturation complète. ❖

#### Abstract

Chronic venous disease (CVD) has seen its therapeutic arsenal evolve over the last few decades with sclerotherapy and more recently endovenous thermal treatments (EVT). These new techniques provide good results with a low rate of complications and offer a rapid return to activity. However, they remain invasive methods that still require a visit to the operating theatre, particularly for EVT.

Since 2017, the VEINSOUND® and SONOVEIN® devices offer a non-invasive alternative by ultrasound therapy, allowing treatment by high intensity focused ultrasound (HIFU) in an ultrasound-guided manner.

Through this case series, we wanted to show the results of the application of the first version of SONOVEIN® in patients treated in the office.

Since January 2020, 19 treatments have been performed on 18 patients aged 34 to 91 years, including 2 with venous ulcers.

9 great saphenous veins, 4 small saphenous veins, 3 perforating veins and 1 anterior accessory saphenous vein were treated.

Intra-procedural imaging showed an immediate satisfactory result with complete obturation. ❖

... Pour 17/19 (90%) procédures, les contrôles attestaient de l'efficacité de cette méthode avec une obturation persistante sur un suivi jusqu'à 18 mois.

Les résultats sur le plan clinique sont tout aussi concluants, tant sur la régression des symptômes que sur la fermeture des ulcères.

Au vu de ces premiers résultats, l'échothérapie semble prometteuse pour le traitement des différents stades de la MVC par méthode non invasive, réalisable au cabinet et permettant une reprise immédiate des activités. Elle offre aussi une alternative aux autres solutions thérapeutiques incertaines, déjà tentées ou non possibles.

D'autres séries seront nécessaires pour confirmer ces résultats ainsi qu'un suivi à distance pour juger des résultats au long cours.

Des essais comparatifs devront permettre de définir la place de l'échothérapie parmi l'arsenal thérapeutique dont nous disposons actuellement dans le traitement de la MVC.

**Mots-clés:** échothérapie, ultrasons focalisés de haute intensité (HIFU) SONOVEIN®.

... For 17/19 (90%) procedures, the controls attested to the effectiveness of this method with persistent obturation over a follow-up period of up to 18 months.

The clinical results were equally conclusive, both in terms of symptom regression and ulcer closure.

Based on these initial results, ultrasound therapy appears to be a promising option for the treatment of the various stages of CVM using a non-invasive method that can be performed in the office and allows immediate return to activity. It also offers an alternative to other uncertain, already tried or not possible therapeutic solutions.

Further procedures will be needed to confirm these results, as well as remote follow-up to assess long-term results.

Comparative trials will have to define the place of ultrasound therapy in the therapeutic arsenal currently available for the treatment of CVM.

**Keywords:** ultrasound therapy, high intensity focused ultrasound (HIFU) SONOVEIN®.

## Introduction

La maladie veineuse chronique (MVC) est une pathologie fréquente avec une prévalence estimée à 14,6% chez l'homme, 33,6% chez la femme en France [1] et respectivement jusqu'à 17% et 40% dans le monde selon les études [2].

Les risques principaux sont liés à l'évolution chronique avec le développement de varices, d'œdèmes, de troubles trophiques allant jusqu'aux ulcères dans 0,1 à 0,6% de cette population selon Pannier-Fischer [3] et jusqu'à 12,6% chez les plus de 70 ans selon Bertil [4].

Ils sont à l'origine d'une altération de la qualité de vie, de protocoles de soins souvent longs et contraignants.

La maladie variqueuse peut aussi se compliquer d'épisodes thrombotiques. On estime que des thromboses veineuses superficielles (TVS) surviennent sur veines variqueuses dans environ 88% des cas [5], et peuvent s'accompagner dans 6 à 44% des cas de thromboses veineuses profondes (TVP), de 2 à 13% d'embolies pulmonaires (EP) symptomatiques et 20 à 33% d'EP asymptomatiques [6].

La TVP et l'EP peuvent par ailleurs être responsables de complications lourdes au long cours avec respectivement l'apparition d'un syndrome post-thrombotique et d'une hypertension artérielle pulmonaire post embolique.

On comprend ainsi qu'il y a un impact majeur en terme de santé publique avec un enjeu médico-économique important puisque la MVC représenterait 2,6% des dépenses de santé globale [7].

Il est primordial de prévenir l'apparition de ces complications en limitant au plus tôt l'évolution de la maladie et proposant une stratégie thérapeutique la plus adaptée aux diverses situations, la plus efficace au long cours et permettant un coût global moindre.

En dehors des mesures de préventions hygiéno-diététiques classiques et du port d'une compression veineuse, nous disposons d'un arsenal thérapeutique médico-chirurgical qui a vu plusieurs évolutions au cours des dernières décennies.

Le nombre d'actes chirurgicaux, le gold standard initial, diminue progressivement selon les données du rapport de la Haute Autorité de Santé [8] (environ 120 000 actes en 2008 contre 90 000 en 2015), avec la pratique de la sclérothérapie mais surtout le développement depuis une vingtaine d'années des thérapies endoveineuses (TEV) thermiques qui sont depuis 2016 recommandées en 1ère intention par l'HAS [8].

Les TEV sont aussi efficaces que la chirurgie mais apporte une différence prouvée sur l'amélioration de la qualité de vie post-procédure selon l'étude de Rasmussen [9], permettant une reprise rapide des activités et une réduction des dépenses globales.

Cependant, les TEV nécessitent toujours un passage au bloc opératoire, une analgésie, le recours à un traitement mini-invasif et les risques de complications propres à chaque méthode.

Les Ultrasons Focalisés de Haute Intensité (HIFU) sont utilisés depuis des décennies pour diverses applications dans le domaine médical. Deux sociétés françaises ont élargi les applications HIFU au domaine phlébologique.

**La première, VEINSOUND®**, a développé un dispositif mobile dédié au traitement des varices avec des résultats pré-cliniques encourageants, permettant une destruction tissulaire par effet thermique ou de la reconstruction par phénomène de cavitation.

**La seconde, THERACLION®**, proposait initialement un traitement des fibroadénomes du sein [10] et des nodules thyroïdiens bénins [11] avec des résultats significatifs.

Depuis 2017, elle ouvre les applications à la maladie veineuse avec le SONOVEIN®.

**Obermayer A.** a participé à l'étude de faisabilité du SONOVEIN® et il a montré des premiers résultats prometteurs [12].

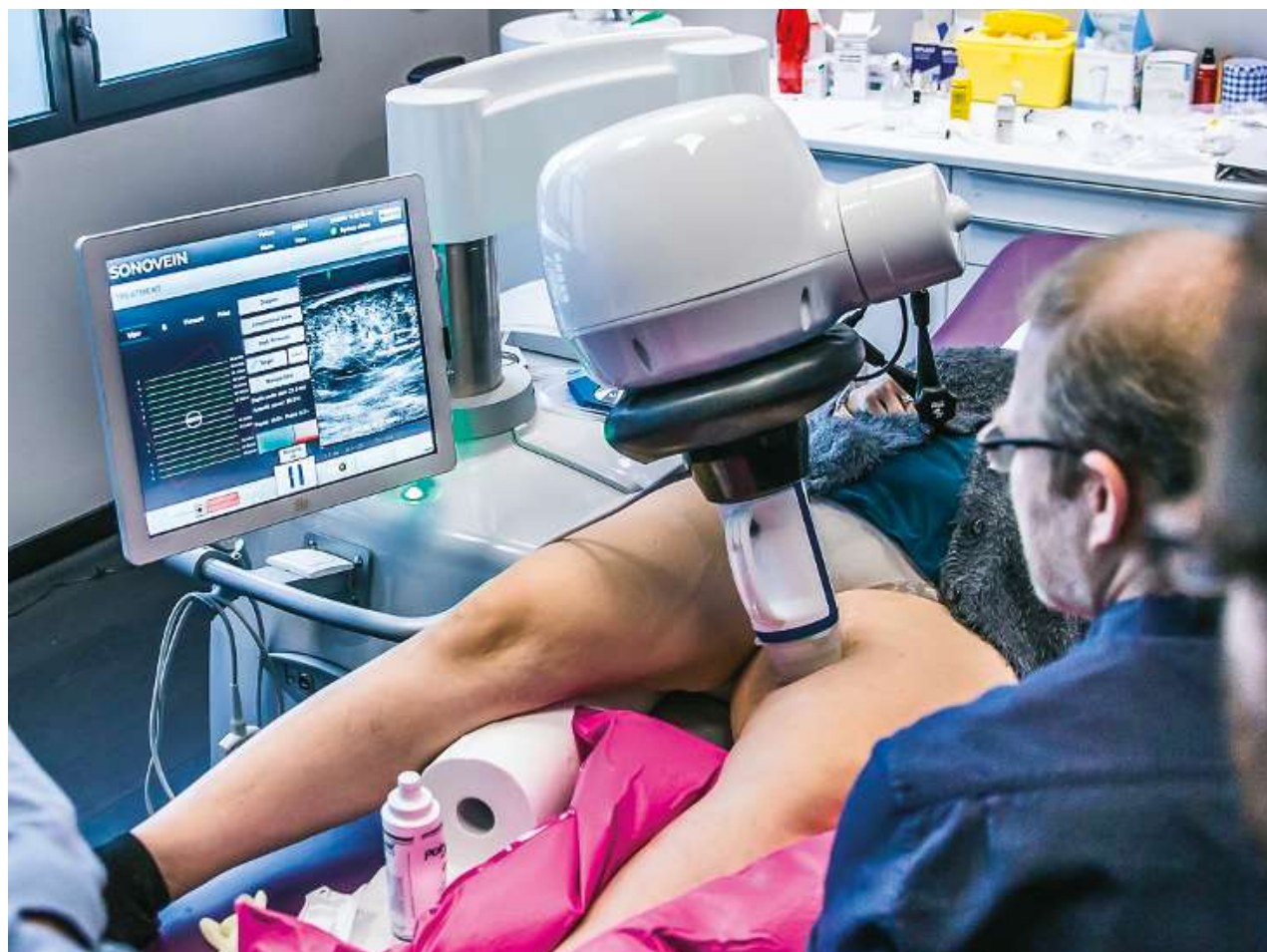
Nous avons voulu exposer les premiers résultats issus de notre expérience française au travers d'une série de cas, après an d'utilisation de la première version de ce dispositif.

## Présentation du SONOVEIN®


Le principe de l'échothérapie est d'associer les HIFU à l'échographie pour concentrer un faisceau d'ultrasons sur une cible précise identifiée par repérage échographique, en l'occurrence la paroi veineuse de la veine variqueuse.

Le SONOVEIN® comprend un générateur d'énergie, un bras articulé et une tête de traitement comprenant un système de refroidissement et une sonde à ultrasons, associant elle-même un transducteur d'image (7,5 MHz, 128 éléments, réseau linéaire) et un transducteur HIFU (3 MHz, élément unique, 60 mm de diamètre).

Le système est également équipé d'un moniteur échographique à écran tactile indispensable pour planifier et suivre le traitement. Par ce dernier, la procédure pourrait être définie directement sur le moniteur mais elle reste cependant sous contrôle de l'opérateur (**Figure 1**).

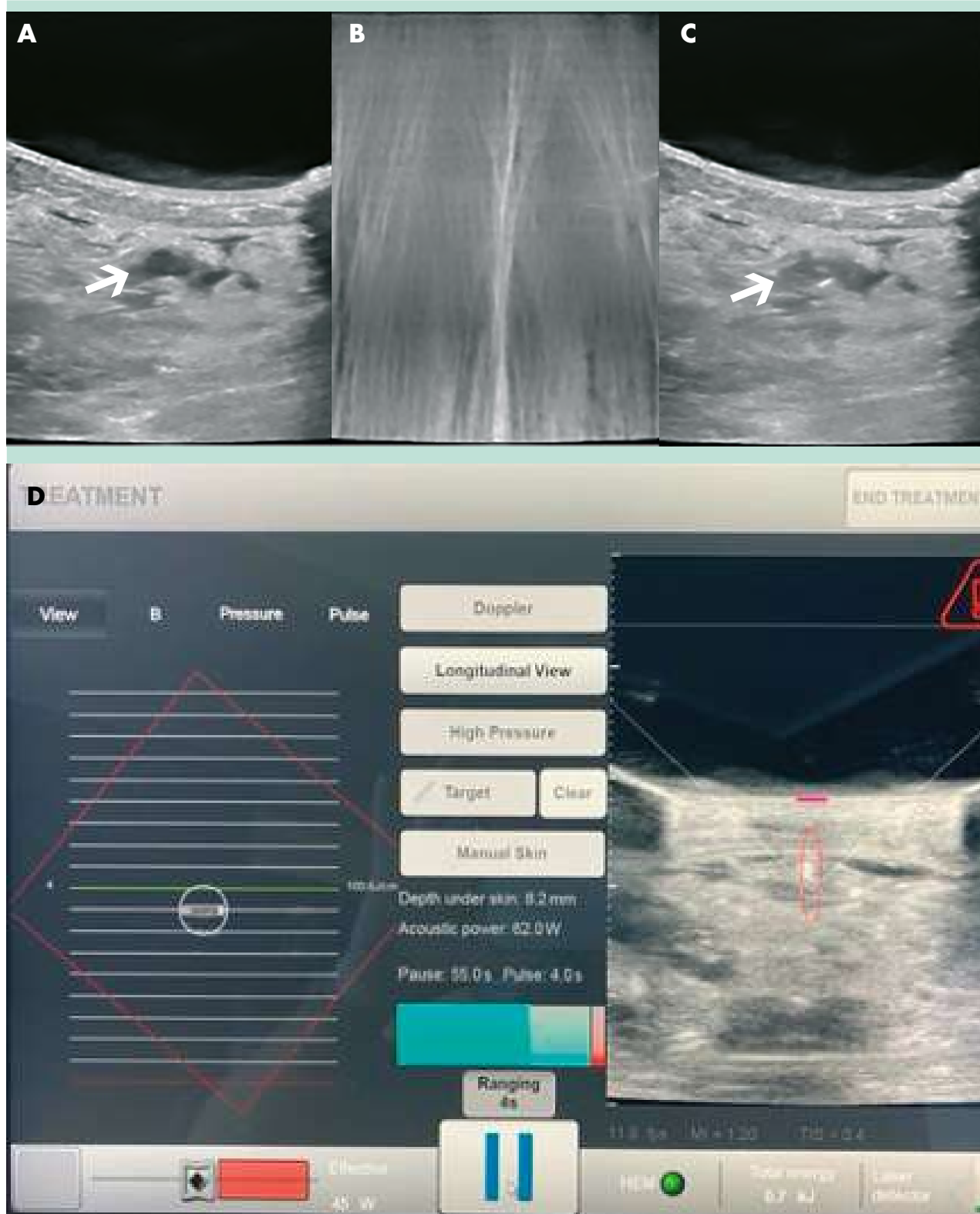





**FIGURE 1:** Présentation du SONOVEIN®

① bras mobile ② tête de traitement ③ écran tactile  
④ laser ⑤ VTU = unité de visualisation et de traitement ⑥ poignée ⑦ système de refroidissement ⑧ bouton d'arrêt d'urgence et témoins lumineux ⑨ connectiques avant ⑩ module principal.



**FIGURE 2:** Procédure HIFU.

Images échographiques (A) Veine grande saphène avant procédure (B) Per procédure (C) Obturation de la veine grande saphène post procédure, (D) Moniteur de travail tactile.

Le médecin positionne manuellement la tête en regard de la veine à traiter permettant d'obtenir sa compression, de manière analogue à la compression obtenue par tumescence lors des TEV, chassant ainsi le sang susceptible de thromboser ou d'éliminer la chaleur pendant le traitement. Sous contrôle échographique en temps réel du bon accollement des parois et du respect de la distance de sécurité à la peau, le générateur est déclenché par l'opérateur délivrant à un point précis une énergie calculée et adaptée automatiquement par le système, sur une durée de 4 ou 8 secondes par site, permettant de chauffer la paroi veineuse à 85-90°C et ainsi obtenir l'obturation de la veine (**Figure 2**).

La puissance maximale utilisée par impulsion varie en fonction de la profondeur de la veine. Comme l'énergie HIFU est focalisée, elle peut être considérée comme un « cône » d'énergie émergente de la tête de traitement et convergeant vers le point focal jusqu'à 24 mm au plus profond par rapport au transducteur.

La densité d'énergie traversant la peau doit être inférieure à celle qui pourrait provoquer un brûlure de la peau.

Par conséquent, plus la veine est profonde, plus la base du « cône » d'échographie est large, et plus l'énergie disponible et réalisable par impulsion est élevée.

Le système détecte automatiquement la profondeur de la veine à partir de la surface de la peau et ajuste l'énergie maximale qui peut être délivrée afin de protéger la peau.

La procédure est courte dans le cas des perforantes, et nécessite d'avancer par segment de 3 mm entre chaque impulsion pour les troncs avec dans ce cas, un délai de relaxation thermique calculé par l'appareil afin d'éviter tout dommage thermique cutané.

Le système indique enfin tous les détails de la procédure (durée totale, nombre de pulses délivrés, énergie totale délivrée et énergie délivrée pour chaque site) à la fin du traitement.

Compte tenu de l'effet thermique parfois inconfortable, **une anesthésie locale peut-être nécessaire**. La solution anesthésique doit être dégazée préalablement pour assurer l'échogénicité et éviter une dispersion de l'énergie en dehors du site traité.

De même que pour les TEV, **une tumescence peut être réalisée lors de rapports nerveux étroits (risque de dysesthésies) ou pour s'assurer du respect d'une distance sous peau minimale de 9 mm (risque de brûlures)**.

Les indications retenues à l'heure actuelle dans le cadre du développement du SONOVEIN® sont larges incluant les indications classique (traitement des veines petites et grandes saphènes, saphènes accessoires), mais ouvre aussi un champ thérapeutique nouveau sur des perforantes, des récidives variqueuses plus ou moins complexes, et offre une alternative aux traitements antérieurs s'ils ne sont pas possibles.

En post-procédure, une compression élastique est appliquée et la reprise des activités est immédiate. La prise de paracétamol est proposée si besoin. Les patients sont revus systématiquement à 8 jours en contrôle clinique et échographique.

## Méthode

Notre série de cas est issue de patients pris en charge et suivis dans le cabinet du **Dr Stalnikiewicz**, proposant un traitement par SONOVEIN® depuis novembre 2019.

Les patients étaient issus du parcours de soins classique, orientés pour une expertise phlébologique. À l'issue de la première consultation réunissant les données anamnestiques, cliniques et échographiques, si un traitement spécifique était requis, une stratégie thérapeutique était alors proposée.

Il leur était exposé les différentes modalités thérapeutiques disponibles, leurs principes, leurs buts, leurs risques (effets secondaires et complications éventuelles), ainsi qu'une information liée aux conditions de réalisation de chaque méthode (réalisation au cabinet ou bloc opératoire, avec ou sans analgésie, reprise d'activité post-procédure) ainsi que leur coût.

Les patients ont ainsi bénéficié d'une information éclairée et étaient libres quant au choix de la méthode de traitement. Le consentement éclairé et signé a été obtenu pour chaque procédure. Nous avons suivi jusqu'à 18 mois les patients traités par le premier dispositif SONOVEIN®.

## Résultats

Depuis mars 2020, 19 traitements ont été réalisés chez 18 patientes de 34 à 91 ans (moyenne 65,4 ± 17,4) dont 2 atteintes d'ulcères veineux, avec une médiane C de la CEAP à 3 (2-4). Toutes étaient d'étiologie primitives et présentaient un reflux des veines saphènes ou perforantes. Le score de sévérité clinique VCSS (Venous Clinical Severity Score) médian était de 6(4-10). Les caractéristiques générales sont illustrées dans le **Tableau 1**.

Parmi les indications classiques, 9 veines grandes saphènes (**Figure 3**), 4 veines petites saphènes et 1 veine saphène accessoire antérieure de cuisse ont été traitées.

L'échothérapie offre des applications innovantes ce qui a permis le traitement de 2 récidives au niveau de lames lympho-ganglionnaires, ainsi que celui de 3 perforantes refluentes (**Figure 4**).

Les contrôles échographiques post procédures ont montré une occlusion de toutes les veines traitées.

Les contrôles à 1, 3, 6, 12 et 18 mois ont montré la persistance de l'obturation sur 17/19 (90%) des procédures.

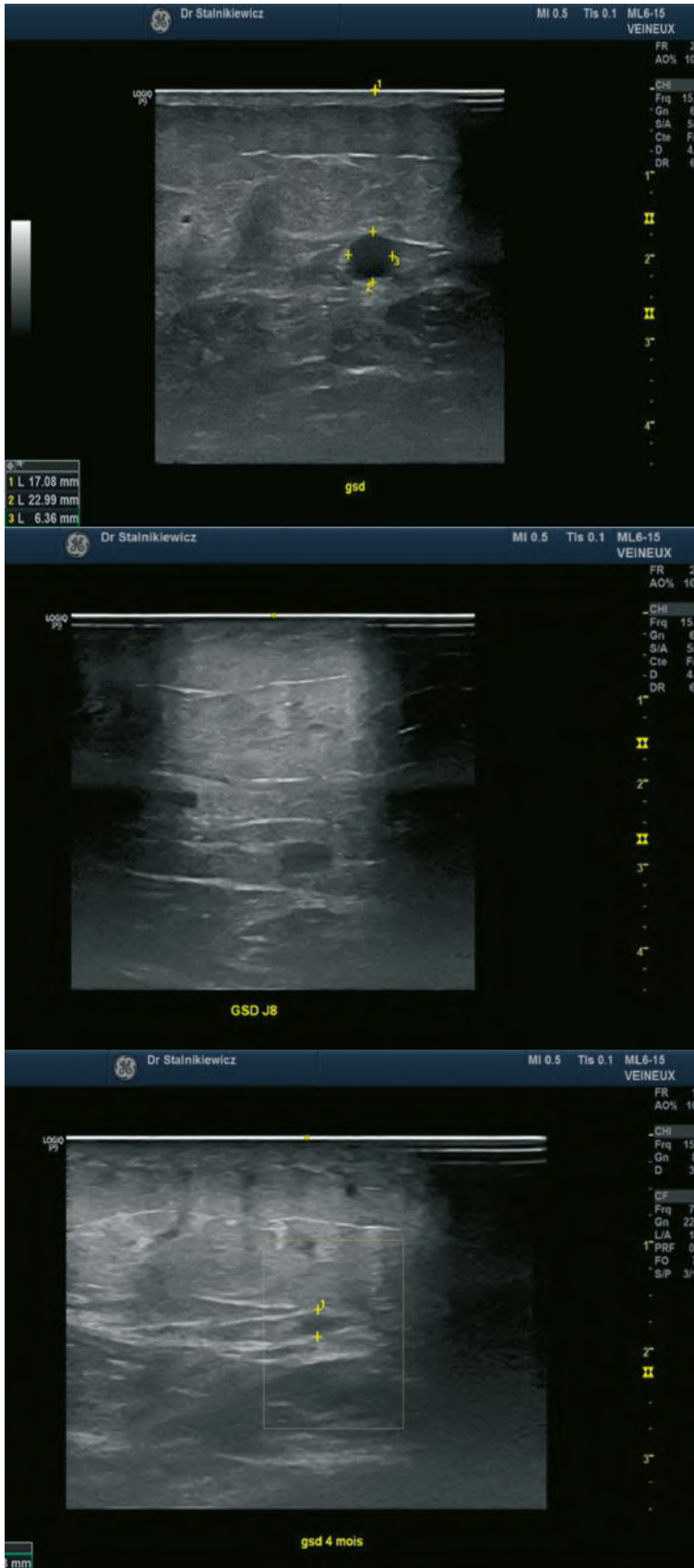
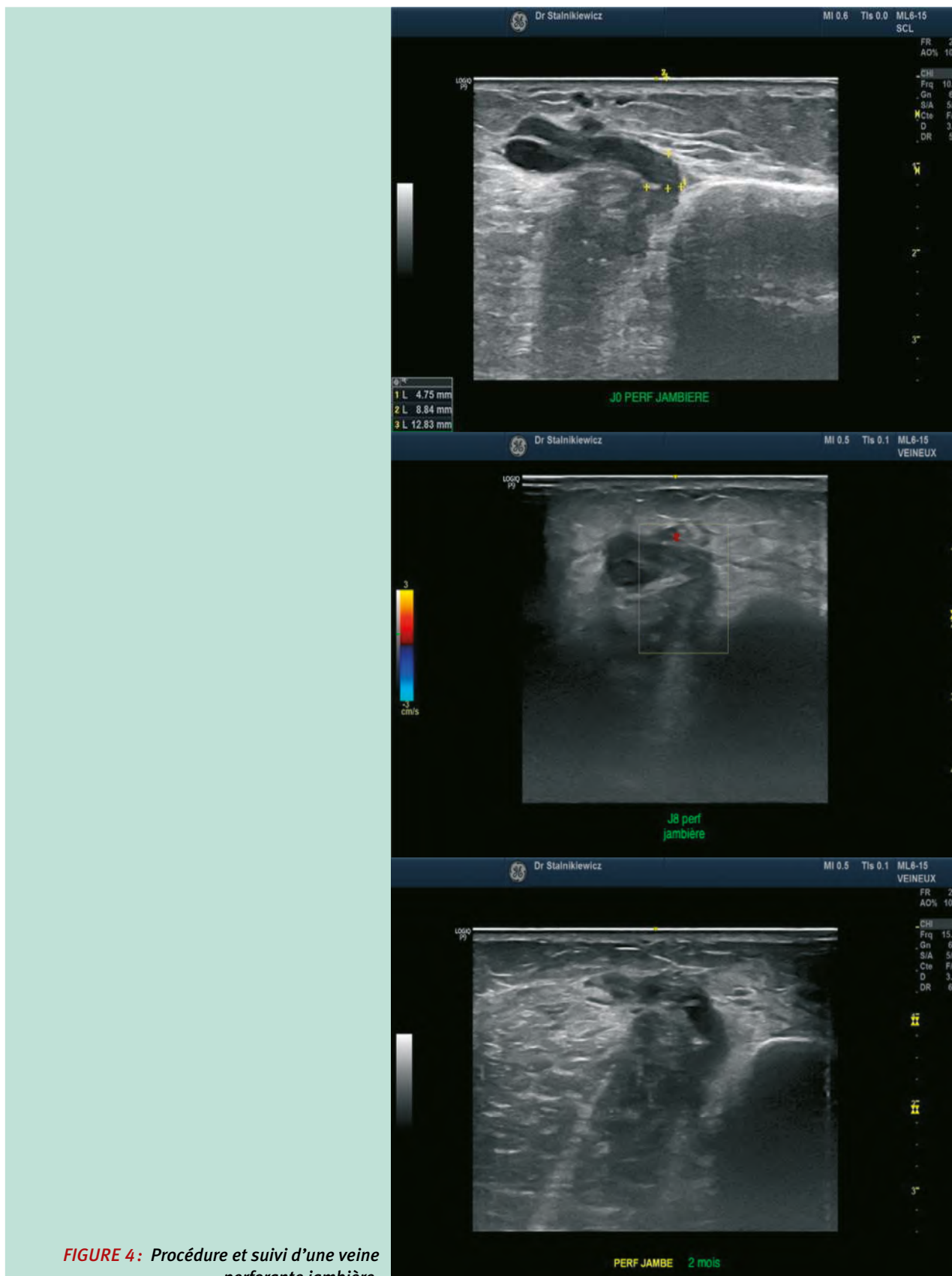


FIGURE 3 : Procédure et suivi d'une veine grande saphène.





**FIGURE 4:** Procédure et suivi d'une veine perforante jambière.

Caractéristiques	Patients (n =18)
<b>Facteurs de risques et antécédents</b>	
Âge années	65 ± 17,4
Sexe féminin n (%)	18 (100)
IMC kg/m <sup>2</sup>	25,2 ± 3,4
Antécédents MTEV n (%)	0 (0)
Antécédents familiaux de MVC (père et/ou mère) n (%)	9 (50)
Nombre de grossesses n	2 (1-2)
Antécédents de chirurgie ou TEV ou sclérose n (%)	3 (17)
<b>Classification CEAP et scores de sévérité</b>	
Clinique (C)	3 (2-4)
Étiologie (E) primitive n (%)	18 (100)
Anatomie (A)	Procédures (n = 19)
Veine grande saphène n (%)	9 (47)
Veine petite saphène n (%)	4 (21)
Saphène accessoire antérieure de cuisse n (%)	1 (5)
Perforantes n (%)	3 (16)
Récidives n (%)	2 (11)
Physiopathologie (P) : reflux, n (%)	19 (100)
Score de sévérité clinique VCSS	6 (4-10)
<b>Données échographiques</b>	
Diamètre	
Veine grande saphène mm (moyenne)	6,3 ± 1,5
Veine petite saphène mm (moyenne)	6,1 ± 1
Perforante mm (moyenne)	5 ± 0

**TABLEAU 1: Caractéristiques générales de la population.**

Légende : Les valeurs numériques sont exprimées en moyenne ± écart-type et médiane (quartiles). IMC : indice de masse corporel, MTEV : Maladie Thrombo-Embolique Veineuse, MVC : Maladie Veineuse Chronique, TEV : Traitements Endo-Veineux, VCSS : Venous Clinical Severity Score.

Le ressenti de la douleur (sensation de chaleur) n'a pas été la même pour toutes et 13 (68%) patientes ont bénéficié d'une anesthésie locale à la xylocaïne adrénalinée 1%.

On ne retrouvait aucune thrombose, aucune brûlure, aucune pigmentation. Seule une dysesthésie sur un traitement de petite saphène a été rapportée et a complètement régressé.

La durée moyenne des procédures est de 84,5 ± 19,9 minutes. L'ensemble des résultats figure dans le **Tableau 2**.

Obturation	Procédures (n = 19)
Post procédure immédiat n (%)	19 (100)
À 1 mois n (%)	17 (90)
À 3 mois n (%)	17 (90)
À 6 mois n (%)	17 (90)
À 12 mois n(%)	17 (90)
À 18 mois n(%)	17 (90)
<b>Douleur per procédure (EVA)</b>	
Sans anesthésie locale (n = 6)	3,5 (3-4)
Avec anesthésie locale (n = 13)	1 (1-2)
<b>Douleur post procédure</b>	
<b>0 (0-0)</b>	
<b>Complications</b>	
TVP et/ou EP et/ou TVS n (%)	0 (0)
Brûlure cutanée n (%)	0 (0)
Pigmentation n (%)	0 (0)
Lésion nerveuse (dysesthésie) n (%)	1 (5)
<b>Durée des procédures (minutes)</b>	
Total	84,5 ± 19,9
Veines grandes saphènes	92,7 ± 19,2
Veines petites saphènes	75 ± 31,1
Perforantes	67,5 ± 8,7

**TABLEAU 2: Résultats.**

Les valeurs numériques sont exprimées en moyenne ± écart-type et médiane (quartiles); EVA: Échelle Visuelle Analogique; TVP: Thrombose Veineuse Profonde; EP: Embolie Pulmonaire; TVS: Thrombose Veineuse Superficielle.

## Discussion

Après un an d'utilisation, le SONOVEIN® semble tenir ses promesses avec des résultats satisfaisants à court et moyen terme. Il s'intègre parfaitement dans le modèle médical actuel où le traitement ambulatoire est privilégié. Le ressenti des patients vis-à-vis de la méthode est par ailleurs positif notamment par sa réalisation au cabinet, réduisant ainsi la part de stress liée au bloc opératoire et à la sédation, même si nous devons avoir recours à une anesthésie locale sur des procédures jugées parfois un peu douloureuses ou inconfortables.

Concernant nos résultats, sur le suivi jusqu'à 18 mois, l'occlusion était satisfaisante avec une obturation complète dans 90% des cas. Une réduction progressive des calibres a été remarquée et une majorité de fibrose était enregistrée, la plus précoce étant obtenue à 2 mois.

Un échec concernait une des premières procédures, probablement lié à la courbe d'apprentissage initiale et à la réalisation technique.

## « HIFU et phlébologie ».

Pour le second, on notait une reperméabilisation partielle sur une petite saphène multiscclérosée et à la paroi déjà altérée.

En post procédure, nous remarquons l'absence de douleur, l'absence de recours au paracétamol proposé et une reprise des activités sans difficultés.

Il est difficile d'évaluer à l'heure actuelle l'intérêt de la compression veineuse systématique. Elle est posée de façon analogue aux post-procédures de TEV, bien que dans ce contexte aussi, elle reste recommandée pour limiter les complications immédiates mais il n'y pas d'études s'intéressant aux résultats à long terme.

Les principales limites de l'échothérapie sont la durée du traitement et son prix.

- Le temps de traitement est actuellement long, mais il prend en compte la procédure globale. Le temps d'installation du SONOVEIN® comprend la mise en marche, l'installation du système de refroidissement et de la tête de traitement sur le patient. Le réglage des paramètres de sécurité à la peau est automatisé, il est quasi immédiat. Le moment du traitement est court pour une perforante. Pour un tronc, la procédure est réalisée par segments de 3 mm et la durée totale dépend de la longueur à traiter.
- Concernant le prix des procédures, ce dernier est justifié par le coût d'un processus de développement d'une technologie innovante récente et peu présente. Elle est actuellement non remboursée.

Depuis 2019, nous avons vu évoluer les générations du dispositif. Nous avons réalisé un peu plus de 100 procédures avec trois dispositifs différents.

- Le SONOVEIN® a d'abord évolué avec une seconde version en 2021: le SONOVEIN S®. Il propose des tirs HIFU plus court de 0,5 s à 400 W, permettant de rendre les procédures plus supportables pour les patients, avec un moindre recours à l'anesthésie locale et de réduire le temps de procédures.
- En mai 2022, la troisième génération offre de nouvelles perspectives avec le SONOVEIN HD® en proposant désormais un transducteur d'image de 12 MHz.

Les résultats initiaux après la prise en main de chaque évolution sont à pondérer des résultats obtenus après de multiples procédures.

Il y a une courbe d'apprentissage non négligeable tant pour la réalisation des procédures que pour la sélection des patients pour garantir les chances de succès thérapeutique.

Il est encourageant de voir le développement d'une nouvelle thérapeutique destinée à la MVC. Les prochaines procédures devraient permettre de renforcer nos premières conclusions, de clarifier les indications et définir le cadre sécuritaire.

Des études de plus grande ampleur sont nécessaires notamment pour comparer l'échothérapie aux traitements actuels et pour évaluer les alternatives qu'elle peut proposer là où se limitent ces derniers.

Si les promesses de l'échothérapie dans le traitement de la MVC sont tenues, elle pourrait changer nos pratiques futures, réduire le nombre d'interventions chirurgicales et TEV, au profit d'un traitement non invasif au cabinet, évitant le passage au bloc opératoire, une sédation et une reprise immédiate des activités.

Le ressenti des patients sur la procédure et les résultats jusqu'à 18 mois ne demandent qu'à être confirmés par un suivi plus long pour juger de l'efficacité à long terme.

Le coût initial semblerait pouvoir être compensé par une baisse des dépenses globales liées à la MVC et à la prévention de ses complications.

Enfin, la place de l'échothérapie dans la prise en charge de la MVC devra faire l'objet d'essais comparatifs avec les techniques actuelles.

## Conclusion

L'échothérapie semble être une technologie prometteuse pour le traitement des différents stades de la MVC par méthode non invasive, réalisable en ambulatoire, sans recours au bloc opératoire et permettant une reprise immédiate des activités.

Elle offre aussi une alternative aux autres solutions thérapeutiques incertaines, déjà tentées ou non possibles.

D'autres séries seront nécessaires pour confirmer ces premiers résultats ainsi qu'un suivi à distance pour juger des résultats aux long cours.

Des essais comparatifs devront permettre de définir la place de l'échothérapie parmi l'arsenal thérapeutique dont nous disposons actuellement pour le traitement de la MVC.

## Références

1. Preziosi P., Galan P., Aissa M., Hercberg S., Boccalon H. Prevalence of venous insufficiency in French adults of the SUVIMAX cohort. SUplémentation en Vitamines et Minéraux Antioxydants. Int Angiol J Int Union Angiol. juin 1999; 18(2): 171-5.
2. Beebe-Dimmer J.L., Pfeifer J.R., Engle J.S., Schottenfeld D. The epidemiology of chronic venous insufficiency and varicose veins. Ann. Epidemiol. mars 2005; 15(3): 175-84.
3. Pannier-Fischer F., Rabe E. Epidemiologie der chronischen Venenerkrankungen. Hautarzt. 1 nov 2003; 54(11): 1037-44.
4. Bertil Marklund., Thomas Sülau., Chri. Prevalence of non-healed and healed chronic leg ulcers in an elderly rural population. Scand. J. Prim. Health Care. janv 2000; 18(1): 58-60.

5. Decousus H., Frappé P., Accassat S., Bertoletti L., Buchmuller A., Seffert B., et al. Epidemiology, diagnosis, treatment and management of superficial-vein thrombosis of the legs. *Best Pract. Res. Clin. Haematol.* sept 2012; 25(3) : 275-84.
6. Di Nisio M., Wichers I.M., Middeldorp S. Treatment for superficial thrombophlebitis of the leg. *Cochrane Vascular Group*, éditeur. *Cochrane Database Syst Rev* [Internet]. 25 févr 2018 [cité 19 oct 2020]; disponible sur: <http://doi.wiley.com/10.1002/14651858.CD004982.pub6>
7. Lafuma A., Fagnani F., Peltier-Pujol F., Rauss A. Venous disease in France: an unrecognized public health problem. *J. Mal. Vasc.* 1994; 19(3) : 185-9.
8. Haute Autorité de Santé (HAS). Rapport d'évaluation technologique : occlusion de veine saphène par laser par voie veineuse transcutanée [Internet]. 2016 [cité 18 oct 2020]. Disponible sur: [https://has-sante.fr/upload/docs/application/pdf/2016-12/rapport\\_laser\\_endoveineux\\_vd.pdf](https://has-sante.fr/upload/docs/application/pdf/2016-12/rapport_laser_endoveineux_vd.pdf)
9. Rasmussen L., Lawaetz M., Serup J., Bjoern L., Vennits B., Blemings A., et al. Randomized clinical trial comparing endovenous laser ablation, radiofrequency ablation, foam sclerotherapy, and surgical stripping for great saphenous varicose veins with 3-year follow-up. *J. Vasc. Surg. Venous Lymphat. Disord.* oct 2013; 1(4) : 349-56.
10. Peek M.C.L., Ahmed M., Scudder J., Baker R., Charalampoudis P., Pinder S.E., et al. High-intensity focused ultrasound in the treatment of breast fibroadenomata (HIFU-F trial). *Int. J. Hyperthermia* 3 oct 2018; 34(7) : 1002-9.
11. Trimboli P., Pelloni F., Bini F., Marinozzi F., Giovanella L. High-intensity focused ultrasound (HIFU) for benign thyroid nodules: 2-year follow-up results. *Endocrine* août 2019; 65(2) : 312-7.
12. Obermayer A. Preliminary First in Human Ultrasound-Guided High-Intensity Focused Ultrasound Treatment in Superficial Lower Limb Veins. *J. Vasc. Surg.* nov 2018; 68(5) : e126-7.



SOCIÉTÉ  
FRANÇAISE DE  
**Phlébologie**