

## LYMPHŒDÈME ou LIPOŒDÈME ?

### LYMPHOEDEMA or LIPOEDEMA ?

S. VIGNES

#### RÉSUMÉ

Le lymphœdème primitif est une pathologie chronique qui atteint essentiellement les membres inférieurs et touche les femmes jeunes. Le lipœdème est fréquemment confondu avec le lymphœdème. Il s'agit plutôt d'une entité clinique que d'une maladie et correspond à une répartition anormale du tissu adipeux allant des hanches jusqu'aux chevilles en épargnant le pied. Il touche presque exclusivement les femmes obèses. Il existe peu d'œdème excepté après orthostatisme et la gêne est surtout esthétique. Il existe des différences cliniques permettant de distinguer le lipœdème du lymphœdème. Lorsque le lymphœdème est bilatéral, il touche alors habituellement la partie distale du membre (pied, cheville, mollet) alors que le lipœdème est avant tout proximal (cuisse) et bilatéral. Les signes cliniques suivants ne sont présents que dans le lipœdème : douleurs au pincement cutané, peau souple, ecchymoses fréquentes, signes d'insuffisance veineuse. Le signe de Stemmer est seulement présent au cours des lymphœdèmes. Le traitement du lymphœdème repose sur la physiothérapie décongestive avec une première phase intensive destinée à réduire le volume et une phase d'entretien destinée à le maintenir réduit durablement. Elle comprend les bandages peu élastiques multicouches (utilisation exclusive de bandes à allongement court), les drainages lymphatiques manuels, les soins de peau, les exercices sous bandages puis le port de compression élastique. La prise en charge du lipœdème est plus complexe. La perte de poids influence peu le volume des membres inférieurs, les bandages sont peu efficaces et les compressions élastiques sont difficiles à mettre en place. D'autres traitements peuvent être envisagés comme la pressothérapie pneumatique, la balnéothérapie voire la chirurgie de résection cutanée ou la liposuction.

**Mots-clefs :** lymphœdème, lipœdème, physiothérapie décongestive.

Les lymphœdèmes primitifs des membres inférieurs sont des pathologies rares, touchant moins d'une personne sur 6 000. Ils sont dus à une hypoplasie plus ou moins complète du système lymphatique. Le lipœdème est considéré comme une entité clinique plutôt que comme une maladie et est très souvent confondu avec un lymphœdème. Leur connaissance est indispensable car le terrain, les symptômes, les signes cliniques, les explorations et surtout la prise en charge sont très différents. Cependant après une longue évolution d'un lipœdème, le système lymphatique peut être lésé et entraîner ce que certains auteurs appellent un « lipo-lymphœdème ». Dans cet article, les lymphœdèmes et le lipœdème seront détaillés en insistant sur les éléments qui les différencient.

#### SUMMARY

Primary lymphoedema is a chronic disease involving predominantly the lower limbs in young women. Lipoedema is frequently mistaken for lymphoedema. It is more a clinical entity rather than a disease and is characterised by an abnormal distribution of the subcutaneous adipose tissue from the hips to the ankles but sparing the foot. It affects almost exclusively obese women. There is little oedema except after prolonged standing and the concern is mostly cosmetic. There are clinical differences through which lipoedema can be distinguished from lymphoedema. When lymphoedema is bilateral it usually involves the distal part of the limb (foot, ankle, calf) while lipoedema is classically proximal in distribution (thigh) and bilateral. The following clinical features occur only in lipoedema : tender subcutaneous tissues on pinching the skin, a supple skin, frequent ecchymoses, signs of venous insufficiency. Stemmer's sign (thickening of the skin fold on the dorsum of the distal phalanx of the first and second toes) is present only in lymphoedema. Treatment of lymphoedema is based on decongestive physiotherapy, initially intensive to reduce the volume, followed by a prolonged maintenance phase. It consists of multilayered short stretch elastic bandaging, manual lymphatic drainage, skin care, leg exercises with the limb bandaged and, later, the wearing of compression hosiery. The management of lipoedema is more complex. Weight loss has little effect on the volume of the lower limbs, bandages are not very efficient and elastic compression is difficult to apply. Other methods can be tried such as pneumatic compression, balneotherapy or even excisional surgery or liposuction.

**Keywords :** lymphoedema, lipoedema, decongestive physiotherapy.

### LYMPHŒDÈMES PRIMITIFS

#### Définition

Seuls les lymphœdèmes primitifs des membres inférieurs peuvent être confondus avec le lipœdème. En effet, les lymphœdèmes secondaires sont facilement reconnaissables en raison des antécédents de chirurgie et/ou de radiothérapie sur les aires ganglionnaires abdomino-pelviennes ou inguinales. Les lymphœdèmes primitifs sont d'origine inconnue (excepté dans de rares formes familiales de lymphœdèmes congénitaux, appelés maladie de Milroy où il existe des mutations du gène du VEGFR-3 indispen-

sable à l'angiogénèse lymphatique) et touchent essentiellement les femmes jeunes. Ils débutent le plus souvent avant 25 ans (parfois dans l'enfance) mais il existe, dans de rares cas, des formes survenant après 35 ans. Au cours de l'évolution des lymphœdèmes, la partie liquidienne, la lympe, tend à diminuer alors que la composante tissulaire tend à augmenter avec apparition d'un épaissement (« fibrose » cutanée) et d'une augmentation du tissu adipeux.

### Examen clinique

Les lymphœdèmes débutent en distalité, sur la face dorsale du pied, peuvent rester localisés ou avoir une extension ascendante en touchant la cheville, le mollet, le genou et la cuisse. Ils sont soit unilatéraux touchant alors tout le membre, soit bilatéraux, le lymphœdème restant alors plutôt localisé en sous-gonal (Fig. 1). Beaucoup plus rarement, on peut voir des formes suspendues touchant exclusivement la cuisse. L'impression de lourdeurs est le symptôme le plus fréquent, décrit parfois comme une sensation de pesanteur du membre atteint par le lymphœdème. La douleur est beaucoup plus rare et doit faire évoquer une pathologie associée (thrombose veineuse profonde, sciatique, neuropathie pour le membre inférieur). La peau du lymphœdème est d'aspect normal; elle est le plus souvent tendue (non plissable) et prend plus ou moins le godet. Les plis de flexion des orteils sont accentués et il existe un œdème élastique du dos du pied avec épaissement de la peau. Le signe de Stemmer, presque pathognomonique, est défini par l'impossibilité de plisser la

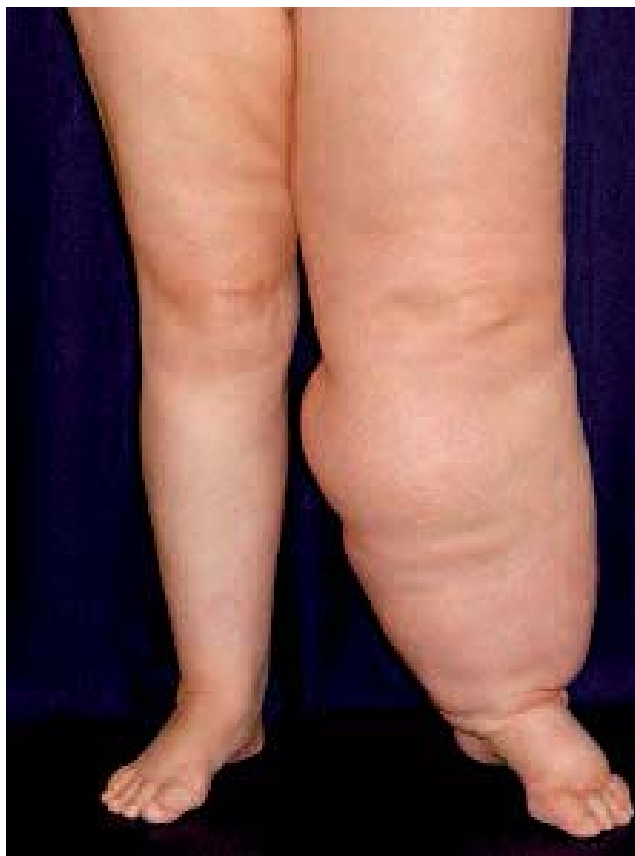

Fig. 1. – Lymphœdème primitif du membre inférieur gauche

peau de la face dorsale du deuxième orteil. Les orteils peuvent prendre un aspect « carré » et on observe parfois des anomalies unguéales avec décollement de la tablette et raccourcissement de l'ongle qui a tendance à être érectile.

### Examens complémentaires

Le diagnostic de lymphœdème est avant tout clinique. Les examens complémentaires visent d'abord à éliminer une compression abdomino-pelvienne par un scanner (ou une IRM) ou un problème veineux associé par un échodoppler. L'exploration spécifique du système lymphatique repose sur la lymphoscintigraphie qui a remplacé la lymphographie directe, douloureuse, techniquement difficile et pouvant majorer le lymphœdème. Le traceur radioactif (sulfo-colloïdes de rhénium ou nanocolloïdes d'albumine) est injecté au niveau du tissu interstitiel du premier espace interdigital de chaque membre à étudier avec des images prises après 40 à 60 minutes (Fig. 2). C'est un examen essentiel de l'exploration des lymphœdèmes primitifs qui permet de confirmer le diagnostic, en particulier lorsqu'il existe un doute diagnostique, ou de permettre de le différencier du lipœdème. Elle est également utile pour détecter des anomalies du système lymphatique controlatéral et ainsi anticiper la survenue d'un éventuel lymphœdème.

### Traitement

Le lymphœdème est une pathologie chronique dont le traitement est symptomatique et a fait l'objet de plusieurs consensus ou recommandations [1, 2]. La physiothérapie décongestive complète représente l'élément essentiel du traitement des lymphœdèmes. Elle se divise

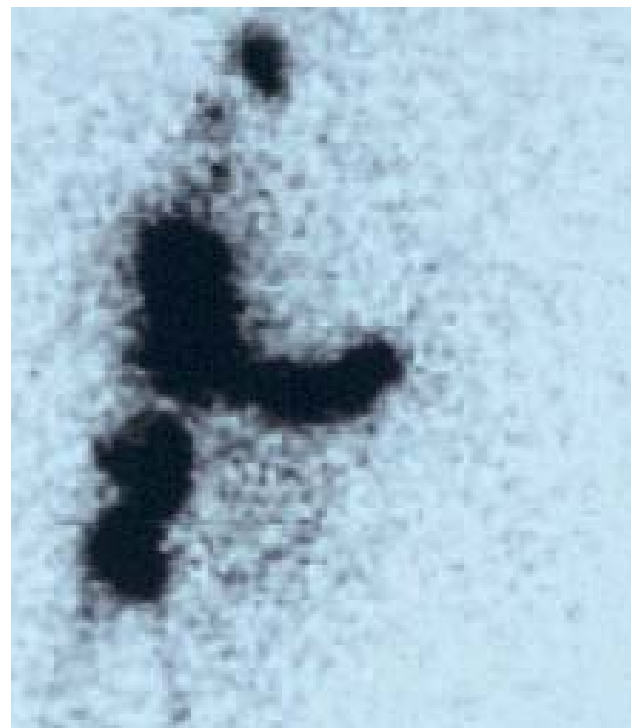


Fig. 2. – Lymphoscintigraphie des membres inférieurs : absence de fixation du traceur (albumine marquée au  $^{99m}\text{Tc}$ ) du côté gauche (lymphœdème unilatéral gauche)

en deux phases. La première phase, dite « intensive », destinée à réduire le volume du lymphœdème, est composée de l'association de bandages peu élastiques multicouches, de drainages lymphatiques manuels, d'exercices sous bandages et de soins de peau. Elle peut être effectuée en hospitalisation avec des bandages gardés 24h/24 et renouvelés 5 j/7 ou en ambulatoire avec des bandages renouvelés trois fois par semaine et gardés entre chaque changement. La deuxième phase, dite phase « d'entretien », vise d'une part à maintenir le volume réduit à long terme, voire à poursuivre la réduction volumétrique du lymphœdème d'autant plus que la compliance au traitement est bonne. Elle associe le port d'une compression élastique la journée, la réalisation de bandages multicouches peu élastiques la nuit à une fréquence inférieure à celle du traitement intensif que le patient peut réaliser lui-même après apprentissage avec un kinésithérapeute, des exercices sous bandages, des soins de peau et, lorsque cela est nécessaire, des drainages lymphatiques manuels (Tableau I).

| Phase I :<br>traitement intensif<br>(réduction volumétrique) | Phase II :<br>traitement d'entretien<br>(stabilisation du volume)  |
|--|--|
| Bandages multicouches peu élastiques 24h/24                  | Compression élastique la journée                                   |
| Drainages lymphatiques manuels                               | Bandages multicouches peu élastiques la nuit (3 nuits par semaine) |
| Exercices sous bandages                                      | Exercices sous bandages  |
| Soins de peau  | Soins de peau. Drainages lymphatiques manuels si nécessaire        |

Tableau I. – Deux phases de la physiothérapie décongestive complète dans le traitement des lymphœdèmes (d'après [12])

### Bandages multicouches peu élastiques

Les bandages représentent l'élément essentiel et fondamental de la physiothérapie décongestive complète, destiné à réduire le volume du lymphœdème de 25 à 73 % selon les études en 1 à 4 semaines [3-7]. Il s'agit de poser, sans serrer, des bandes peu élastiques – c'est-à-dire à allongement court < 100 % [8] – sur un capitonnage fait, soit de coton, soit de mousse ou des deux. L'étape suivante est la pose de bandes peu élas-

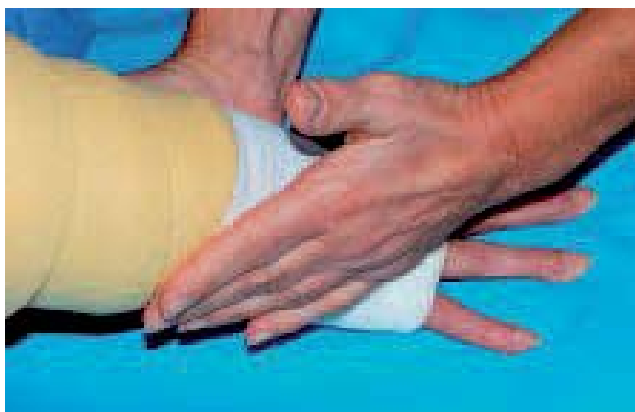


Fig. 3. – Bandage peu élastique avec bandes à allongement court (Somos®) sur un capitonnage de mousse NN®

tiques (Somos®, Rosidal K®, Comprilan®) en partant des extrémités jusqu'à la racine du membre (Fig. 3). Ces bandages sont appelés multicouches monobandes car il y a superposition de 2 à 4 épaisseurs du même type de bande. La pression exercée au repos est faible, ce qui permet de les supporter (à la différence des bandes élastiques), mais augmente nettement lors de la contraction musculaire en raison de leur faible extensibilité. Ces bandages sont différents des bandages multicouches multibandes utilisés en pathologie vasculaire et composés de l'association de bandes ayant des allongements différents comprenant une bande élastique de type Biflex®. Des exercices sous bandages participent à la réduction de volume du lymphœdème. En effet, la contraction musculaire permet d'augmenter le débit lymphatique et la résorption des protéines par ouverture-fermeture des collecteurs lymphatiques initiaux. Les kinésithérapeutes peuvent apprendre aux patients des techniques simplifiées de bandages pour favoriser leur autonomie. Cet apprentissage s'adresse à des personnes motivées et l'aide de l'entourage est parfois nécessaire. La pratique de ces auto-bandages, à une fréquence d'au moins trois par semaine la nuit, associée au port d'une compression élastique la journée, permet, après un traitement intensif pour lymphœdème secondaire après cancer du sein, de maintenir durablement la réduction volumétrique [9, 10].

### Compression élastique

Après la réduction de volume du lymphœdème obtenue par les bandages peu élastiques, le port d'une compression élastique la journée et tous les jours est indispensable. Le type de compression doit être adapté au lymphœdème : bas jarret (mi-bas), bas cuisse, collant, hémi-collant ou panty pour les membres inférieurs. Il faut privilégier une classe III ou IV (avec le recours fréquent à la superposition de deux bas), les bas cuisse aux bas jarret et les modèles pied fermé aux modèles pied ouvert en raison du risque d'aggravation du lymphœdème des orteils. Dans la plupart des cas, les compressions sont réalisées sur mesure et sont changées tous les 3 à 4 mois en raison de leur perte d'efficacité. Les compressions élastiques seules entraînent une diminution modeste et lente du volume du lymphœdème mais surtout permettent de maintenir le résultat et d'éviter la reprise volumétrique après la phase intensive de réduction [10, 11].

### Drainages lymphatiques manuels

Les drainages lymphatiques manuels ont pour objectif de stimuler le lymphangion, unité contractile lymphatique des vaisseaux lymphatiques, dans une zone atteinte par le lymphœdème et de faire circuler la lymphe d'un territoire atteint par le lymphœdème vers un territoire sain. Ils doivent être pratiqués par des kinésithérapeutes formés à ces techniques et débiter par la racine du membre atteint pour finir en distalité (main, pied). Les drainages lymphatiques manuels ont un effet très modéré sur le volume du lymphœdème lorsqu'ils sont utilisés seuls [4] mais ont un petit effet synergique sur la réduction de volume en association avec les bandages peu élastiques, en particulier sur les lymphœdèmes de petit volume [6, 11]. Ils ne sont cependant pas indispensables dans la phase d'entretien en terme de maintien ou de réduction

volumétrique et, pour certains auteurs, peuvent être remplacés par les auto-drainages [10, 12]. Ils peuvent par ailleurs apporter à certaines patientes un confort, un effet relaxant et une diminution de la tension cutanée, d'évaluation difficile. Ils sont aussi utiles dans les lymphœdèmes proximaux (sein, pubis, paroi thoracique) difficilement accessibles à la compression élastique et aux bandages.

### Soins de peau, prévention des érysipèles, pédicurie

Les lymphœdèmes représentent le facteur de risque le plus important de survenue d'érysipèles des membres inférieurs avec un risque relatif estimé à 71 [13]. Le traitement repose sur l'amoxicilline ou la pristinamycine. La recherche et le traitement des intertrigos interorteils sont indispensables. Les soins de pédicurie sont nécessaires pour l'entretien des ongles, souvent incarnés, ou pour la réduction des hyperkératoses responsables de fissures et favorisées par les troubles de la statique du pied. Les érysipèles peuvent être récidivants (plus de 3 épisodes par an) et nécessiter une antibioprofylaxie dont les modalités ne sont pas clairement codifiées : Extencilline®, à la dose de 2,4 MUI toutes les 2-3 semaines ou par pénicilline V orale (1-2 MUI par jour) [14]. La durée de la prophylaxie n'est pas définie mais une durée prolongée (1-2 ans) semble nécessaire. L'effet de cette prophylaxie est parfois incomplet et l'effet est suspensif avec un risque de rechute à l'arrêt du traitement.

### Autres traitements

La pressothérapie pneumatique multichambre reste controversée et ses indications sont difficiles à poser en raison des résultats discordants des différentes études, qui sont toutes de qualité médiocre [15]. La pressothérapie des membres inférieurs peut entraîner une extension du lymphœdème aux organes génitaux [16]. Si la pressothérapie est utilisée, elle le sera avec des pressions inférieures à 40 voire 30 mmHg, d'autant que les appareils tendent à afficher des pressions inférieures à celles effectivement reçues [17].

De nombreuses techniques chirurgicales ont été proposées pour traiter les lymphœdèmes, anastomoses lymphoveineuses [18], greffes de canaux lymphatiques [19], greffes ganglionnaires [20], liposuccions [21]. L'évaluation de toutes ces techniques ne permet pas d'apprécier leur efficacité et leurs indications, ni leurs éventuels effets indésirables [22]. Des chirurgies de résection cutanées sont utilisées dans les lymphœdèmes génitaux externes et après physiothérapie complète décongestive pour enlever les excès de peau [23, 24].

## LIPEDÈME

### Définition

Le lipœdème, traduction du terme anglo-saxon « lipedema », a été décrit initialement par Allen et Hines en 1940 chez des femmes obèses [25]. Il est défini par une accumulation de tissu adipeux réparti anormalement du bassin jusqu'aux chevilles. Le terme lipœdème n'est pas bien approprié puisqu'il n'existe

pas de véritable œdème, excepté après une période d'orthostatisme prolongée. Ainsi, dans la littérature, d'autres dénominations ont également été utilisées pour décrire cette entité et en particulier le terme « lipodystrophie » [26]. Une composante génétique a été évoquée en raison de la fréquence du caractère familial, retrouvé de façon variable de 15 à 50 % [27].

### Diagnostic

Le diagnostic de lipœdème est clinique. De nombreux signes cliniques le distinguent du lymphœdème. Wold et coll. ont proposé en 1949 des critères diagnostiques qui sont résumés dans le tableau II [27]. Le lipœdème touche quasi exclusivement les femmes (1 homme sur 119 cas dans la série de Wold) obèses (85 %) et débute à partir de la puberté mais la survenue plus tardive n'exclut pas le diagnostic [27, 28]. L'augmentation du tissu adipeux est avant tout proximale, allant du bassin aux chevilles ; elle est généralement symétrique avec un respect initial du pied, alors que la partie supérieure du corps est épargnée (Fig. 4). Le pincement de la peau, qui reste souple, est douloureux (« cellulalgies »). Il n'y a pas d'œdème après une période de décubitus mais ils peuvent apparaître, en restant modérés, après orthostatisme. On peut aussi

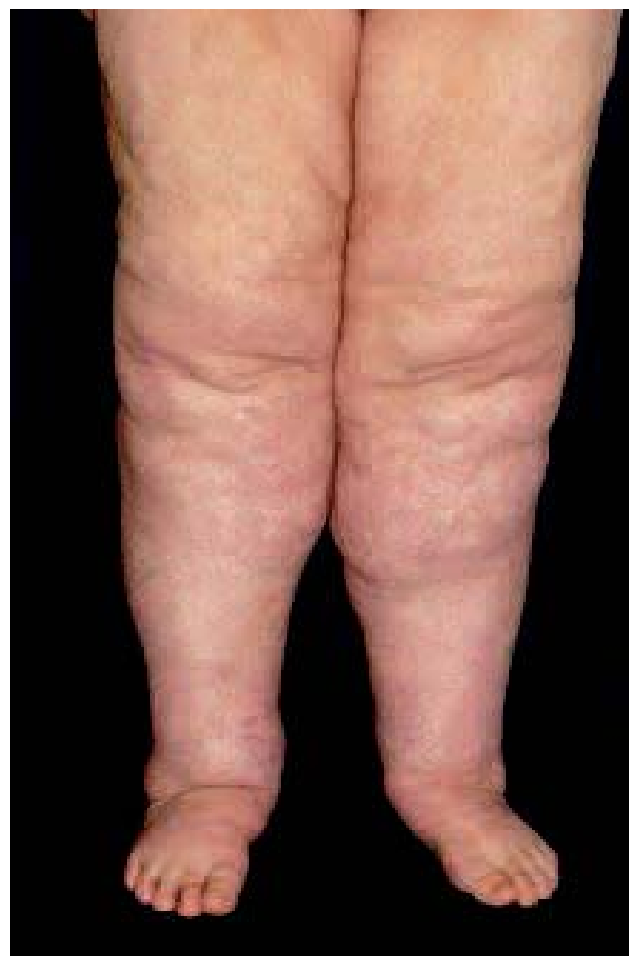

Fig. 4. – Lipœdème



| Caractéristiques cliniques                       | Lipœdème                                      | Lymphœdème primitif                              |
|--|---|--|
| Sexe   | Femme   | Femme > Homme                                    |
| Age de début                                     | 60 % à la puberté                             | Avant 35 ans                                     |
| Antécédents familiaux identiques                 | 15 à 50 %                                     | Très rare  |
| Obésité  | Très fréquente                                | Rare   |
| Topographie                                      | Tout le membre inférieur                      | Atteinte distale (pied) initiale puis ascendante |
| Symétrie   | Toujours bilatéral, parfois asymétrique       | Unilatéral complet ou bilatéral sous-gonol       |
| Atteinte du pied                                 | Absente (possible après une longue évolution) | Constante  |
| Épaisseur de la peau                             | Normale                                       | Augmentée  |
| Œdème  | Absent ou minime                              | Présent  |
| Douleurs au pincement                            | Oui   | Non  |
| Douleurs, lourdeurs                              | Plus de 30 %                                  | Rares  |
| Signe de Stemmer                                 | Absent  | Présent  |
| Signes d'insuffisance veineuse                   | Plus de 20 %                                  | Rares  |
| Efficacité de l'élévation des membres inférieurs | Non   | Au début de l'évolution                          |
| Effet de la perte de poids                       | Aucun dans 90 % des cas                       | Identique sur le tronc et les membres inférieurs |
| Efficacité de la physiothérapie décongestive     | Non   | Oui  |

Tableau II. – Critères diagnostiques du lipœdème et du lymphœdème primitif des membres inférieurs [d'après 27]

voir des signes associés d'insuffisance veineuse favorisés par l'obésité ainsi que des hématomes spontanés. Le signe de Stemmer est absent et les ongles sont normaux.

### Explorations

Les explorations ne sont pas indispensables mais un écho-Doppler veineux est nécessaire. En cas de doute diagnostique avec un véritable lymphœdème, une lymphoscintigraphie des membres inférieurs est utile. Elle retrouve des « altérations » du système lymphatique avec ralentissement du flux lymphatique sans anomalie ganglionnaire comme il en existe au cours du lymphœdème [26, 29, 30] (Fig. 5). De même un scanner des membres montrerait une augmentation du volume du tissu adipeux avec une faible composante liquidienne.

### Complications

L'augmentation de volume des membres inférieurs peut être majeure et gêner la marche, voire induire des lésions sur les zones de frottement (faces internes des cuisses). Les complications de l'obésité peuvent aussi être associées, en particulier la gonarthrose. Les érysipèles sont rares mais peuvent survenir après une longue évolution du lipœdème dans laquelle surviennent des altérations du système lymphatique entraînant un « lipo-lymphœdème » avec une atteinte du dos du pied, apparition de troubles trophiques (papillomatose, vésicules lymphatiques avec écoulement) et parfois associées à des complications de l'insuffisance veineuse (dermite ocre, ulcères).

### Prise en charge

Il est difficile de parler de traitement pour le lipœdème qui est plutôt considéré comme une entité qu'une maladie. Cependant il existe une demande de prise en

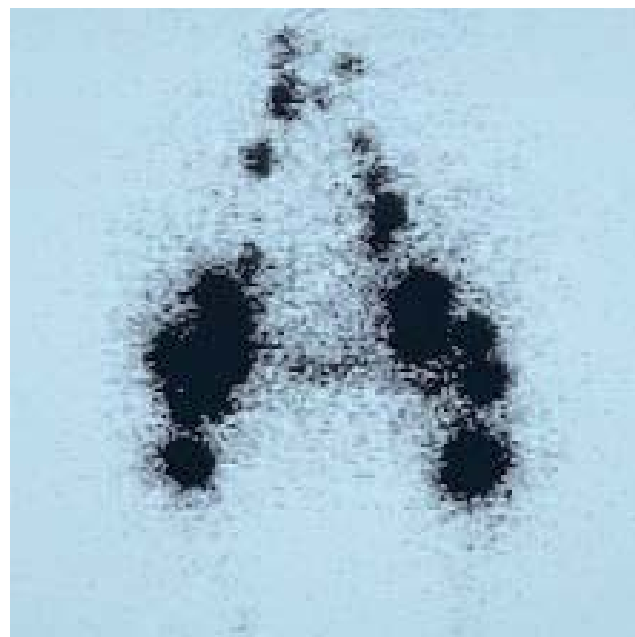


Fig. 5. – Lymphoscintigraphie des membres inférieurs : fixation du traceur (albumine marqué au 99m-Tc) normal au niveau ganglionnaire

charge importante de la part de ces femmes, jeunes en particulier, en raison du caractère inesthétique des membres inférieurs [31]. La perte de poids a peu d'effet sur la morphologie de ces derniers [31]. Certains auteurs ont proposé le port de bas de compression élastique qui sont difficiles à enfiler (manque de souplesse) et à tolérer (blessure au niveau des plis cutanés et de flexion). Le principal intérêt de la compression élastique est de lutter contre l'œdème survenant après orthostatisme. D'autres auteurs ont proposé une straté-

gie chirurgicale avec liposuccions et exérèses cutanées limitées [31] qui facilitent ensuite la mise en place des compressions élastiques. Il existe cependant un risque de destruction de vaisseaux lymphatiques, avec comme conséquence l'apparition d'un véritable lymphœdème [32]. L'indication chirurgicale doit être posée après avoir fait une lymphoscintigraphie pour éliminer une pathologie lymphatique sous-jacente [33].

La balnéothérapie et l'aquagym sont souvent proposées mais pas toujours acceptées en raison de la gêne de se montrer en maillot de bain. Elle permet à ces femmes obèses d'avoir une activité physique avec une diminution des douleurs dues à une gonarthrose très fréquente, d'avoir la pression de l'eau sur les membres inférieurs et un massage dû au frottement de l'eau. Elle permet de diminuer les douleurs superficielles et d'avoir une sensation de légèreté des membres inférieurs. La pressothérapie pneumatique peut aussi être utilisée avec les mêmes objectifs et non dans un but de diminuer les œdèmes, qui restent modérés.

## CONCLUSION

Le lipœdème, entité clinique liée à l'obésité, est souvent confondu avec le lymphœdème primitif des membres inférieurs qui reste une pathologie chronique rare. Le traitement du lymphœdème et de ses complications est bien codifié alors que celui du lipœdème est plus difficile. Il est important que ces deux diagnostics soient connus et différenciés par les praticiens afin d'être expliqués au patient et que la prise en charge soit adaptée à chaque situation clinique.

## RÉFÉRENCES

1. Harris S.R., Hugi M.R., Olivetto I.A., Levine M. Steering Committee for clinical practice guidelines for the care and treatment of breast cancer : 11. Lymphedema. *CMAJ* 2001 ; 164 : 191-9.
2. Lymphoedema Framework. Best practice for the management of lymphoedema. International consensus. London : MEP Ltd, 2006.
3. Boris M., Weindorf S., Lasinski B., Boris G. Lymphedema reduction by noninvasive complex lymphedema therapy. *Oncology (Huntingt)* 1994 ; 8 : 95-106 ; discussion 109-10.
4. Johansson K., Albertsson M., Ingvar C., Ekdahl C. Effects of compression bandaging with or without manual lymph drainage treatment in patients with postoperative arm lymphedema. *Lymphology* 1999 ; 32 : 103-10.
5. Ko D.S., Lerner R., Klose G., Cosimi A.B. Effective treatment of lymphedema of the extremities. *Arch Surg* 1998 ; 133 : 452-8.
6. McNeely M.L., Magee D.J., Lees A.W., Bagnall K.M., Haykowsky M., Hanson J. The addition of manual lymph drainage to compression therapy for breast cancer related lymphedema : a randomized controlled trial. *Breast Cancer Res Treat* 2004 ; 86 : 95-106.
7. Vignes S., Porcher R., Champagne A., Dupuy A. Predictive factors of response to intensive decongestive physiotherapy in upper limb lymphedema after breast cancer treatment : a cohort study. *Breast Cancer Res Treat* 2006 ; 98 : 1-6.

8. Partsch H., Clark M., Bassez S., Benigni J.P., Becker F., Blazek V. et al. Measurement of lower leg compression in vivo : recommendations for the performance of measurements of interface pressure and stiffness : consensus statement. *Dermatol Surg* 2006 ; 32 : 224-32.
9. Boris M., Weindorf S., Lasinski B. Persistence of lymphedema reduction after noninvasive complex lymphedema therapy. *Oncology (Huntingt)* 1997 ; 11 : 99-109 ; discussion 110 : 113-4.
10. Vignes S., Porcher R., Arrault M., Dupuy A. Long-term management of breast cancer-related lymphedema after intensive decongestive physiotherapy. *Breast Cancer Res Treat* 2007 ; 101 : 285-90.
11. Andersen L., Hojris I., Erlandsen, Andersen J. Treatment of breast-cancer-related lymphedema with or without manual lymphatic drainage. *Acta Oncol* 2000 ; 39 : 399-405.
12. Cheville A.L., McGarvey C.L., Petrek J.A., Russo S.A., Taylor M.E., Thiadens S.R. Lymphedema management. *Semin Radiat Oncol* 2003 ; 13 : 290-301.
13. Dupuy A., Benchikhi H., Roujeau J.C., Bernard P., Vaillant L., Chosidow O. et al. Risk factors for erysipelas of the leg (cellulitis) : case-control study. *BMJ* 1999 ; 318 : 1591-94.
14. Becq-Giraudon B. L'érysipèle : prévention primaire et secondaire. *Ann Dermatol Venerol* 2001 ; 128 : 368-75.
15. Badger C., Preston N., Seers K., Mortimer P. Physical therapies and controlling lymphoedema of the limbs. *Cochrane Database Syst Rev* 2004 ; 3 : CD003141.
16. Boris M., Weindorf S., Lasinski B.B. The risk of genital edema after external pump compression for lower limb lymphedema. *Lymphology* 1998 ; 31 : 15-20.
17. Segers P., Belgrado J.P., Leduc A., Leduc O., Verdonck P. Excessive pressure in multichambered cuffs used for sequential compression therapy. *Phys Ther* 2002 ; 82 : 1000-8.
18. Campisi C., Boccardo F., Alitta P., Tacchella M. Derivative lymphatic microsurgery : indications, techniques and results. *Microsurgery* 1995 ; 16 : 463-8.
19. Baumeister R.G., Siuda S., Bohmert H., Moser E. A microsurgical method for reconstruction of interrupted lymphatic pathways: autologous lymph-vessel transplantation for treatment of lymphedema. *Scand J Plast Reconstr Surg* 1986 ; 20 : 141-6.
20. Becker C., Assouad J., Riquet M., Hidden G. Postmastectomy lymphedema : long-term results following microsurgical lymph node transplantation. *Ann Surg* 2006 ; 243 : 313-5.
21. Brorson H. Liposuction gives complete reduction of chronic large arm lymphedema after breast cancer. *Acta Oncol* 2000 ; 39 : 407-20.
22. Beltramo R. Operations for lymphedema. *Lymphology* 2003 ; 36 : 107-9.
23. Guedes Neto H.J. Surgical treatment of penile-scrotal lymphedema. *Lymphology* 1996 ; 29 : 132-3.
24. Vignes S., Boursier V., Trevidic P. Intérêt de la résection cutanée après réduction volumétrique par physiothérapie décongestive des lymphœdèmes primitifs volumineux des membres inférieurs. *J Mal Vasc* 2005 ; 30 : 181-5.
25. Allen E.V., Hines E.A. Lipedema of the legs : a syndrome characterized by fat legs and orthostatic edema. *Proc Staff Mayo Clin* 1940 ; 15 : 1984-7.
26. Harwood C.A., Bull R.H., Evans J., Mortimer P.S. Lymphatic and venous function in lipedema. *Br J Dermatol* 1996 ; 134 : 1-6.

## COMMUNICATION

27. Wold L.E., Hines E.A., Allen E.V. Lipedema of the legs: a syndrome characterized by fat legs and edema. *Ann Intern Med* 1949 ; 34 : 1243-50.
28. Beninson J., Edelglass J.W. Lipedema – the non-lymphatic masquerader. *Angiology* 1984 ; 35 : 506-10.
29. Amman-Vesti B.R., Franzeck U.K., Bollinger A. Microlymphatic aneurysms in patients with lipedema. *Lymphology* 2001 ; 34 : 170-5.
30. Boursier V., Pecking A., Vignes S. Analyse comparative de la lymphoscintigraphie au cours des lipœdèmes et des lymphœdèmes primitifs des membres inférieurs. *J Mal Vasc* 2004 ; 29 : 257-61.
31. Ketterings C. Lipodystrophy and its treatment. *Ann Plast Surg* 1988 ; 21 : 536-43.
32. Rudkin G.H., Miller T.A. Lipedema : a clinical entity distinct from lymphedema. *Plast Reconstr Surg* 1994 ; 94 : 841-9.
33. Warren A.G., Janz B.A., Borud L.J., Slavin S.A. Evaluation and management of the fat leg syndrome. *Plast Reconstr Surg* 2007 ; 119 : 9-15.

## COMMENTAIRE

*J.M. CHARDONNEAU*

Ce thème est très intéressant et malheureusement insuffisamment développé dans nos débats scientifiques. Pourtant l'enjeu n'est pas secondaire puisque du diagnostic dépend le traitement : or un traitement à visée lipolytique peut avoir de graves conséquences sur un lymphœdème.

Le traitement du lymphœdème semble éternellement et quasi-exclusivement (avec les bandages) lié au drainage lymphatique manuel. D'autres voies thérapeutiques mériteraient d'être privilégiées et étudiées. Le lymphœdème ne peut se résumer à une stase lymphatique ; il a une composante fibreuse importante.

Des principes tels les ultrasons basse fréquence, les infra-rouges ont ce potentiel.

Le lipœdème est une entité qui semble assez éloignée des lipodystrophies invalidantes qu'évoquaient Allen et Hines.

C'est une infiltration cellulitique qui intéresse souvent exclusivement les jambes et les chevilles et que j'ai précisément définie (*Phlébologie* 1999 ; 52 :37-9).

La clinique est bien sûr très importante et l'apparition d'un signe confirme sa présence : la pression exercée avec quatre doigts en rétro-malléolaire interne au niveau du talon d'Achille, repoussant le tissu sous-cutané vers le haut, entraîne l'apparition d'une petite coulée, sorte de sillon rétro-malléolaire interne avec aspect de peau d'orange.

Le traitement du lipœdème bénéficie de la technique de mésocanulation ou de microliposculture.

Enfin, un autre diagnostic doit être éliminé et ce n'est pas toujours simple : il s'agit de l'œdème idiopathique orthostatique.