

Thrombose liée aux PICC-lines (cathéters centraux insérés par voie périphérique). Étude pilote sur 397 cas avec contrôles cliniques et échographiques programmés.

Thrombosis related to PICC-lines (peripherally inserted central catheters). Pilot study of 397 cases with scheduled clinical and ultrasound monitoring.

Garrino C.

Résumé

Résultats en épidémiologie, délai d'apparition, prévention secondaire, résolution de la thrombose, suivi des rechutes.

Contexte : Les thromboses liées aux PICC-lines ont montré un modèle légèrement différent de fréquence et de facteurs de risque, par rapport aux voies centrales classiques; en raison de la diffusion croissante des PICC-lines, elles sont devenues une entité nosologique d'une manière ou d'une autre indépendante, encore à l'étude; aucune prévention pharmacologique ne s'est avérée totalement efficace et faisable.

Cette étude visait à estimer l'incidence cumulative de la thrombose dans une cohorte de patients porteurs d'une PICC-line, surveillée pour permettre une détection précoce et la prévention des complications liées à la présence d'une thrombose veineuse profonde asymptomatique, et d'explorer le rôle de plusieurs facteurs de risque potentiels.

Méthodologie : Dans une cohorte observationnelle prospective, nous avons recruté 432 patients consécutifs ayant subi l'insertion d'une PICC-line par notre équipe pendant 9 mois; ils ont été suivis par des examens cliniques et des et les contrôles écho-color-Doppler; les patients atteints de thrombose ont été traités avec HBPM et recontrôlés chaque semaine, en gardant les PICC-lines en place.

Abstract

Results in epidemiology, time to onset, secondary prevention, resolution of thrombosis, follow-up of relapse.

Background: *Thrombosis related to PICC-lines has shown a slightly different pattern of frequency and risk factors, compared to conventional central lines. Due to the increasing diffusion of PICC-lines, they have become a nosological entity in some way independent entity, still under study. No pharmacological prevention has proven to be fully effective and feasible.*

This study aimed to estimate the cumulative incidence of thrombosis in a cohort of patients with PICC-line, monitored for PICC-line patients, monitored for early detection and prevention of complications related to the presence of asymptomatic deep vein thrombosis, and to explore the role of several potential risk factors.

Methodology: *In a prospective observational cohort, we enrolled 432 consecutive patients who had undergone PICC-line insertion by our team for 9 months; they were followed by clinical examinations and echo color-Doppler controls. Patients with thrombosis were treated with LMWH and monitored weekly, with the PICC-lines in place.*

...❖ **Résultats :** Sur 397 patients suivis, nous avons détecté 43 thromboses liées au PICC (10,83% des patients), principalement asymptomatiques (36/43). La quasi-totalité des cas ont été diagnostiqués au cours des trois premières semaines.

Avec le traitement antithrombotique précoce, 65,11% des patients ont présenté une recanalisation complète de la veine; aucune embolie pulmonaire n'a été diagnostiquée.

Mots-clés : thrombose liée au PICC-line, délai d'apparition, récurrence, facteurs de risque, prévention, dépistage, échographie compressive, héparine de bas poids moléculaire.

...❖ **Results:** Out of 397 patients followed, we detected 43 PICC-related thromboses (10.83% of patients), mainly asymptomatic (36/43). Almost all cases were diagnosed within the first three weeks.

With early antithrombotic therapy, 65.11% of patients had complete recanalisation of the vein; no pulmonary embolism was diagnosed.

Keywords: PICC-line thrombosis, time to onset, recurrence, risk factors, prevention, screening, compressive ultrasound, low molecular weight heparin.

Introduction

Chez les patients hospitalisés, et en particulier ceux souffrant d'une maladie chronique ou d'une maladie oncologique, la présence d'un cathéter veineux central à long terme est de plus en plus demandée [1, 2, 3].

La thromboembolie veineuse est une complication importante chez les patients porteurs d'une voie veineuse, surtout chez les patients atteints d'un cancer [4, 5, 6].

En outre, c'est l'une des principales causes de décès dans ce groupe de patients, et les voies veineuses utilisées pour l'administration de chimiothérapie sont récemment indiquées comme un risque supplémentaire de développer une thrombose veineuse [8, 9].

Les thromboses liées aux voies veineuses centrales représentent la deuxième cause d'ablation du cathéter, après l'infection, chez les patients atteints de cancer [10].

La MTEV associée à l'hospitalisation est considérée un marqueur important de la qualité des soins [11].

Les PICC-lines, cathéters centraux insérés par voie périphérique, sont de plus en plus répandus en raison de leur faible risque de complications liées au positionnement, de la possibilité d'insertion par le personnel infirmier, de la prise en charge simple même à domicile et du faible taux d'infections, en comparaison avec d'autres types d'accès veineux central [12, 13].

De plus, à mesure que les coûts des soins de santé augmentent, la tendance est de favoriser les soins au domicile et, dans cette perspective, le besoin d'accès veineux à long terme, et en particulier des PICC-lines, serait censé augmenter ultérieurement [14].

Dans la littérature scientifique, la thrombose veineuse liée au PICC semble avoir, selon différentes études, un taux d'incidence variant de 10 à 60% des patients [15, 16, 17, 18].

Cette variabilité est probablement liée à l'hétérogénéité du plan d'étude, de la population de patients, des techniques de diagnostic, du type de cathéter positionné, de la distinction entre thrombose symptomatique et asymptomatique.

La majorité des données maintenant disponibles sont fondées sur des études rétrospectives sur la thrombose veineuse symptomatique [19, 20].

Quelques études prospectives portant principalement sur l'unité de soins intensifs font état d'une incidence de thrombose asymptomatique entre 27,5 et 58% [21, 22], une étude ayant été arrêtée pour le taux inacceptable de thrombose probablement dû à la dimension du cathéter (6 Fr triple lumen) [23].

Les efforts visant à utiliser de l'anticoagulation en prophylaxie pour réduire la thrombose liée au cathéter n'ont pas abouti à une conclusion cohérente [24, 25].

En particulier, une méta-analyse sur la thrombo-prophylaxie chez les patients atteints de cancer et de cathéters veineux centraux signale que l'équilibre entre les avantages et les inconvénients de la thrombo-prophylaxie chez les patients atteints de cancer de CVC demeure incertain [26].

Une revue Cochrane plus récente affirme qu'il existe des preuves modérées de réduction des thromboses liée au cathéter avec HBPM en prophylaxie comparée à aucune HBPM pour les patients atteints d'un cancer [27], certains AOD semblent prometteurs mais toujours en cours d'étude [28].

Pour ce qui concerne la prise en charge de la thrombose liée au cathéter, les lignes directrices les plus récentes (ACCP 2012 [29], mise à jour 2021 [30]) suggèrent de ne pas retirer le cathéter s'il est fonctionnel et s'il en existe un besoin continu (grade 2C).

Thrombose liée aux PICC-lines (cathéters centraux insérés par voie périphérique).

Un traitement aigu est recommandé avec anticoagulation parentérale (1B), en particulier HBPM ou fondaparinux. Une anticoagulation à long terme est recommandée tant que le cathéter reste sur place (1C), et en tout état de cause pendant au moins 3 mois après l'ablation (1C) [31, 32].

Le traitement thrombolytique de la thrombose des membres supérieurs n'est pas actuellement recommandé, pour une faible efficacité face à des risques élevés [33, 34].

Ainsi, dans le but de faire un meilleur choix du dispositif approprié pour chaque patient, et afin d'éviter des complications iatrogènes potentiellement fatales, une stratification du risque du patient et un diagnostic précoce de thrombose liées au cathéter devient nécessaire.

De nombreuses tentatives d'évaluation du risque ont été faites et sont encore en cours, estimant pour le moment sans équivoque une augmentation du risque en cas de cancer actif, augmentation du calibre du cathéter, antécédents de thrombose (Khorana score [35], Michigan Score [36], Padua score [37], Caprini score [38]).

Une meilleure définition des facteurs de risque, étant donné la complexité du sujet, nécessite la poursuite des études sur des nombres beaucoup plus importants.

L'échographie de compression (CUE), qui s'est avéré avoir, chez les adultes une grande spécificité (86-100%), sensibilité (78-100%), valeur prédictive négative dans le diagnostic de thrombose veineuse profonde [39, 40, 41], avec une disponibilité quasi-ubiquitaire et une absence totale d'invasivité, s'avère être l'outil idéal pour le dépistage de la thrombose veineuse liée au PICC-line [42].

L'objectif principal de cette étude était d'estimer l'incidence cumulative de la thrombose dans une cohorte de patients ayant reçu une insertion de PICC-line, surveillée pour permettre à la fois la détection précoce et la prévention des complications liées à la présence de thrombose veineuse profonde asymptomatique, et d'explorer le rôle de plusieurs facteurs de risque potentiels pour la thrombose.

Méthodes

Cette étude prospective de cohorte observationnelle a été conçue pour inclure tous les patients consécutifs qui ont eu un PICC-line inséré dans notre service de février 2016 à octobre 2016. (Approbation du Comité d'Examen Interne n.0022277, Comitato Etico Interaziendale S.G.Battista-CTO-M.Adelaide -Torino)

Tous les PICC-lines ont été placés dans notre cabinet dédié, ou au lit du patient, par des médecins et des infirmières formés, après un dépistage par ultrasons de l'ensemble de la région veineuse des membres supérieurs, des veines axillaires, sous-clavières et jugulaires pour détecter les éventuelles veines pré-thrombose existante; le positionnement a été réalisé avec un guide d'échographie en temps réel, comme recommandé par les lignes directrices les plus récentes [43, 44, 45], avec un dispositif portable (Site-Rite 5 Ultrasound System, Bard, États-Unis) et dans des conditions aseptiques complètes pour la prévention des infections [46].

Les cathéters implantés étaient Groshong PICC Bard 4Fr en silicone ou Pro-PICC Medcomp pointe ouverte 4Fr en polyuréthane.

Les critères d'exclusion, fondés sur les éléments de preuve présentés au moment dans la littérature scientifique [47], étaient l'âge de 18 ans, la parésie complète du bras, l'historique de la TVP précédente dans le même bras.

Une radio thorax a également été effectuée immédiatement après l'intervention, pour vérifier la position de la pointe du cathéter. Aucune prophylaxie pharmacologique n'a été prescrite.

Tous les patients ont été recontrôlés une semaine après le positionnement; les patients qui ont signalé de la douleur, de l'enflure, de la fièvre, des changements de couleur de la peau, une sensibilité au point de sortie ou tout symptôme soupçonné de thrombose ou d'infection ont été immédiatement examinés, hors des échéances prévues.

Les contrôles prévoyaient une échographie avec doppler pulsé et couleur des vaisseaux des membres supérieurs et du cou et, en même temps, on inspectait l'ensemble du bras et le site de sortie du cathéter pour exclure les infections, connues comme étant un risque supplémentaire de TVP dans le vaisseau sous-jacent [48, 49]. Les critères de diagnostic de la thrombose liée au cathéter comprenaient l'incompressibilité de la veine et la visualisation directe du thrombus environnant le PICC-line; dans tous les cas, un examen doppler et couleur a été effectué pour la confirmation du diagnostic.

Si l'examen était négatif pour la thrombose, d'autres contrôles étaient effectués 2,3 et 4 semaines après le positionnement, puis une fois par mois.

Si une thrombose était détectée, on enregistrerait la position et l'extension du thrombus, ainsi que ses principales caractéristiques (caillot, paroi murale ou thrombose occlusive); le cathéter était laissé en place et un traitement était prescrit avec HBPM à doses thérapeutiques, conformément aux lignes directrices de l'ACCP. Ensuite, le patient a été revu chaque semaine jusqu'au retrait du cathéter.

Nous avons recueilli les caractéristiques démographiques et cliniques des patients au moment de l'insertion du PICC: âge, sexe, pathologie principale et comorbidités, épisodes thromboemboliques antérieurs, résultats de laboratoire (WBC, Hb, Plts, PT INR, PTT), la raison du positionnement d'une voie veineuse et du traitement administré par cathéter, état de performance, IMC, tabagisme, médicaments intraveineux précédemment administrés dans la veine canulée, chirurgie récente, autres médicaments pris par voie orale ou sous-cutanée, surtout si connus pour leur interférence avec la coagulation.

En ce qui concerne l'insertion du PICC, les données recueillies comprenaient les caractéristiques du cathéter, comme le matériel et la longueur du cathéter, le contrôle de la pointe en veine cave, le positionnement à droite ou à gauche, au lit ou au cabinet, la veine canulée, le diamètre de la veine, le nombre de tentatives et le temps écoulé pendant le positionnement.

Le temps jusqu'à la thrombose a été défini comme le temps entre le positionnement du PICC-line et le diagnostic de thrombose.

Le temps jusqu'à la résolution partielle ou complète a été défini comme le temps écoulé depuis le diagnostic de la thrombose et le premier contrôle confirmant une réduction/résolution de la thrombose.

Résultats

Entre le 1^{er} février et le 31 octobre 2016, 432 cathéters PICC-line ont été placés chez 432 différents patients: aucun des patient inclus n'a reçu plusieurs insertions pendant la période d'observation.

Les caractéristiques des cathéters implantés étaient assez homogènes: 95% étaient cathéters 4Fr en silicone avec valve terminale, les cathéters restants étaient en polyuréthane pointe ouverte 4Fr; parmi tous les patients, 35 ont été perdus précocement aux contrôles (soit avant J28); 397 patients ont par conséquent été suivis pendant au moins 4 semaines après le positionnement.

Le taux de réussite de l'insertion était de 100%; le nombre de ponctions par tentative était de 1 sur 397 patients (91,9%), 2 ou plus sur 35 patients (8,1%). Le temps d'insertion, établi comme le temps écoulé entre le début de la ponction veineuse et l'insertion du cathéter, était inférieur à 30 secondes pour 302 patients (69,9%); entre 30 secondes et 4 minutes pour 111 patients; seulement pour 19 patients il était de plus de 4 minutes.

Caractéristiques démographiques et cliniques des patients (Tableau 1)

L'âge moyen était de 64,2 ans, les deux tiers de la cohorte étant constitués de patients atteints de cancer.

Les PICC-lines ont été insérés principalement dans le bras droit (73%); la veine basilique a été préférée chez 182 patients (45,8%), la veine humérale chez 215 (54,2%).

La chimiothérapie (37,2%), la nutrition parentérale totale (31,7%) et l'antibiothérapie (28,6%) constituaient les principales indications au positionnement du cathéter.

Les comorbidités les plus courantes étaient l'hypertension (33,3%), le diabète (13,31%), la septicémie (10,0%) et l'insuffisance cardiaque congestive (6,7%).

À la fin du suivi, le retrait du cathéter était principalement attribuable à la fin du traitement (50,7% des patients, temps médian de séjour 50 jours), au décès (24,7% des patients, temps médian de séjour 36 jours), au déplacement accidentel (6,7%, temps médian de séjour 48 jours) et à l'infection (2,7% des patients, durée médiane de 84 jours). Après 15 mois, 18 patients (4,5%) n'avaient pas encore retiré le PICC-line.

Nous avons diagnostiqué 43 thromboses (10,83% des patients suivis), la plupart asymptomatiques: seulement 7 des 43 patients présentaient un œdème du bras, et cela correspondait à une thrombose complète étendue à la veine axillaire ou sous-clavière (ce qui donne 1,76% de thromboses symptomatiques sur le total des patients; cependant, on ne peut pas savoir combien de thromboses asymptomatiques, non diagnostiquées en phase asymptomatique et donc non traitées, seraient devenues symptomatiques avec le temps).

Chez 7/43 patients (16,2%), la thrombose était déjà étendue à la veine axillaire/subclavière au moment du diagnostic; chez tous les autres patients, la thrombose était limitée à la veine où le PICC avait été inséré; la veine d'origine de la thrombose était la veine basilique dans 21/43 cas, la veine humérale dans 22/43; le taux de thrombose était comparable dans les deux veines.

Les analyses statistiques, effectuées en tenant compte des caractéristiques démographiques, cliniques et laboratoriques des patients (basées sur les facteurs de risque indiqués dans la littérature précitée), n'ont pas montré de corrélations significatives, probablement en raison du nombre relativement faible de thromboses par rapport à l'hétérogénéité de l'échantillon.

Le fait intéressant mis en évidence par notre petite étude concerne par contre les temps d'apparition et de résolution de la thrombose.

En considérant le délai entre le positionnement du cathéter et la détection d'une thrombose liée au cathéter, nous avons remarqué qu'il y avait un pic d'apparition de la thrombose au cours des deux premières semaines.

Thrombose liée aux PICC-lines
 (cathéters centraux insérés par voie périphérique).

		Total (n = 397)		Patients avec thrombose		Effet univariable sur risque thrombotique		
		No.	Prévalence	No.	Pourcentage de risque	RR	95%CI	p
Âge moyen		64.17	[16.09]	68.6	[11.54]	1.02	[1.00 - 1.04]	0.059
Sexe	féminin	197	[49.62]	21	[10.65]	1	.	.
	masculin	200	[50.37]	22	[11]	1.18	[0.55 - 2.53]	0.679
IMC ^a	≤ 35	335	[84.38]	36	[10.7]	1	.	.
	> 35	48	[12.09]	5	[10.41]	1.01	[0.29 - 3.49]	0.992
Tabagisme	Non	319	[80.35]	33	[10.34]	1	.	.
	Oui	78	[19.64]	10	[12.82]	1.31	[0.53 - 3.27]	0.56
Index de performance OMS	0-2	220	[55.41]	33	[15]	1	.	.
	3-4	177	[44.58]	10	[5.64]	0.34	[0.14 - 0.84]	0.02
Chirurgie au cours des six mois précédents	Non	251	[63.22]	23	[9.16]	1	.	.
	Oui	124	[23]	20	[16.12]	1.82	[0.85 - 3.91]	0.121
Héparine en prophylaxie	Non	310	[78]	39	[12.5]	1	.	.
	Oui	87	[22]	4	[4.59]	0.27	[0.06 - 1.16]	0.08
AAS	Non	354	[89.16]	35	[9.88]	1	.	.
	Oui	43	[10.83]	8	[18.6]	2.09	[0.82 - 5.34]	0.124
HTA	Non	265	[66.7]	33	[9.04]	1	.	.
	Oui	132	[33.24]	10	[7.57]	0.57	[0.23 - 1.41]	0.223
Diabète	Non	344	[86.64]	39	[11.33]	1	.	.
	Oui	53	[13.35]	4	[7.54]	0.52	[0.12 - 2.18]	0.369
Insuffisance cardiaque congestive	Non	370	[93.19]	41	[11.08]	1	.	.
	Oui	27	[6.80]	2	[7.4]	0.53	[0.07 - 3.79]	0.529
Septicémie	Non	357	[89.92]	39	[10.97]	1	.	.
	Oui	40	[10.7]	4	[10]	0.73	[0.18 - 3.04]	0.665
Histoire de thrombose	Non	373	[93.95]	41	[10.99]	1	.	.
	Oui	24	[6.04]	2	[8.3]	0.6	[0.08 - 4.23]	0.604
Plaquettes	≤ 50000	16	[4.03]	2	[12.5]	1	.	.
	> 50000	381	[95.96]	41	[10.76]	1.07	[0.15 - 7.42]	0.944
PT INR	≤ 2	375	[94.45]	43	[11.4]			
	> 2	22	[5.54]	0	[0.00]			
PTT (sec)	< 35	288	[72.54]	38	[13.19]	1	.	.
	≥ 35	109	[27.45]	5	[4.58]	0.32	[0.10 - 1.04]	0.059
Cancer actif	Non	132	[33.2]	10	[7.57]	1	.	.
	Oui	265	[66.65]	33	[9.04]	1.8	[0.74 - 4.38]	0.196
Chimiothérapie en cours	Non	225	[56.67]	13	[13]	1	.	.
	Oui	172	[43.32]	30	[17.44]	3.27	[1.43 - 7.47]	0.005

TABLEAU 1 : Caractéristiques de la cohorte des patients au moment de l'inclusion. Fréquence de la thrombose pendant le suivi et estimation des rapports de risque relatif univariés (RR) pour toutes les caractéristiques des patients dans un modèle de Fine et Gray.

a 14 patients non évaluables.

b 22 patients non évaluables.

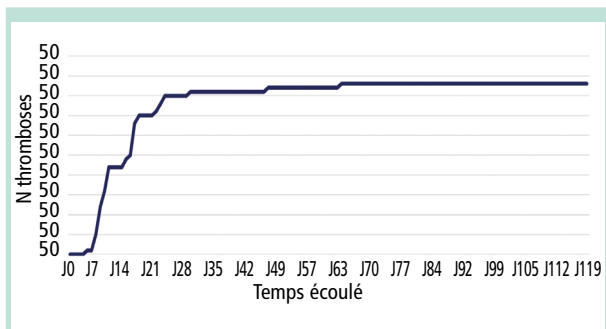


FIGURE 1 : Distribution dans le temps du diagnostic de thrombose.

En particulier, au premier contrôle (première semaine, J7 environ, certains patients ne pouvant pas se présenter à J7 venaient à J6 jusqu'à J9), nous avons détecté 12 thromboses liées au cathéter (27,9 % de toutes les thromboses diagnostiquées) ; au deuxième contrôle (J14), 17 nouvelles thromboses (39,53 %) ; au troisième contrôle (J21), 9 nouvelles thromboses (20,93 %) ; au quatrième contrôle (J28) 3 nouvelles thromboses (6,97 %) ; les deux thromboses restantes (4,65 %) ont été diagnostiquées à J46 et J63, toutes les deux liées à une infection du site d'insertion, avec une inflammation évidente de la peau et des tissus environnants (suggérant que l'infection aurait pu faciliter l'apparition de la thrombose).

L'incidence de nouvelle thrombose diagnostiquée à 7, 14, 21 et 28 jours était donc respectivement de 3,02 %, 7,3 %, 9,57 % et 10,32 % sur le total des thromboses (**Figure 1**).

Cependant, si l'on considère l'incidence cumulative, on obtient que, si la première semaine (J7) l'incidence était de 12 nouveaux cas sur 397 patients (et donc 3,022 %), la deuxième semaine (J14) nous avons 17 nouveaux cas sur 385 patients résiduels (4,41 %), à J21, 9 nouveaux cas sur 356 patients (2,52 %), à J28, 3 nouveaux cas sur 318 (0,94 %), démontrant ainsi un bien évident pic d'incidence de thrombose à la deuxième semaine de l'insertion du cathéter.

Les thromboses survenues tardivement semblent en effet liées à des phénomènes d'infection intercurrente.

Chez 2 des 43 patients, le PICC-line a été retiré au moment du diagnostic de thrombose, son maintien n'étant plus nécessaire (l'un des deux avec suspecte d'infection).

Tous les autres patients ayant reçu un diagnostic de thrombose ont été traités avec doses thérapeutiques d'héparine bas poids moléculaire et ont été contrôlés chaque semaine avec écho-Doppler compressif, pulsé et couleur.

La majorité des patients (28/43) ont présenté une recanalisation complète de la veine, dans un délai de 4 à 42 jours ; 8/43 patients avaient une recanalisation partielle ou minimale persistante et ont retiré le PICC après 20 à 76 jours d'anticoagulation, au moment où il n'était plus nécessaire ; 2 patients ont eu le PICC retiré en raison de suspecte d'infection survenue (après amélioration minimale ou nulle de la thrombose) ; trois patients sont morts tôt après le diagnostic, aucun d'entre eux en raison de la thrombose (1 coma urémique, 1 coma hépatique, 1 choc septique : toutes ces conditions étaient présentes au moment du positionnement du cathéter) (**Figure 2**).

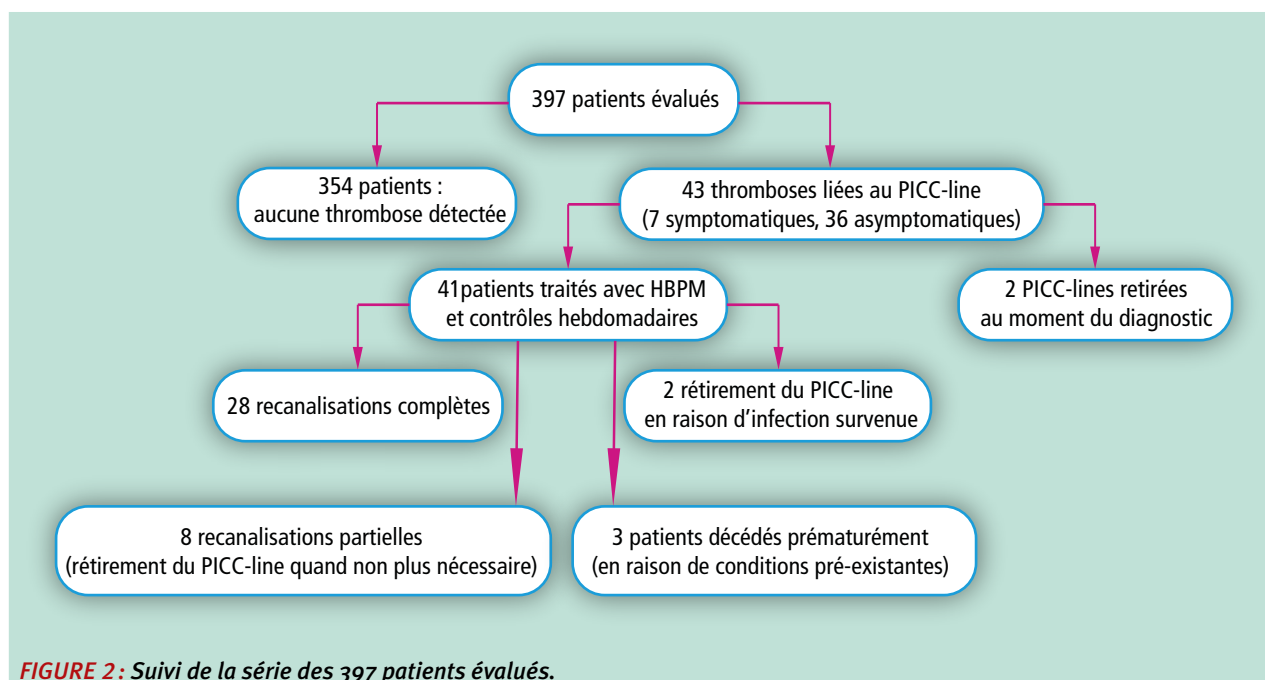


FIGURE 2 : Suivi de la série des 397 patients évalués.

Thrombose liée aux PICC-lines
 (cathéters centraux insérés par voie périphérique).

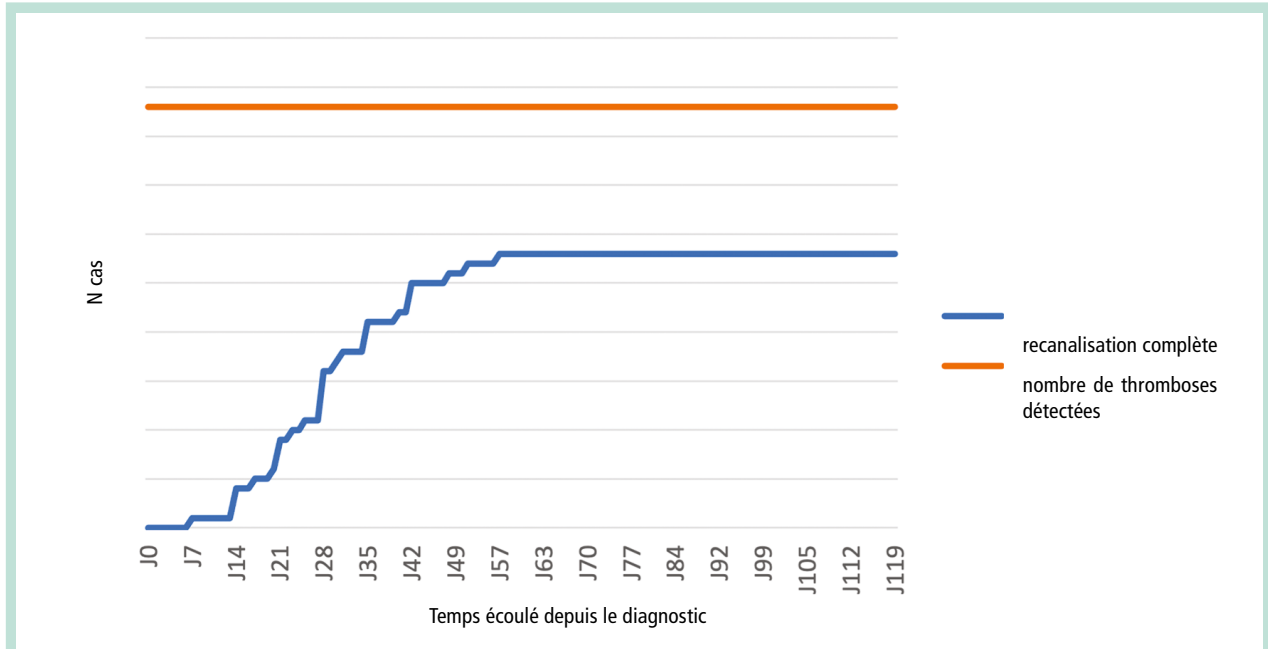


FIGURE 3 : Évolution vers la recanalisation complète des veines thrombosées.

Aucun patient n'a développé de complications hémorragiques ni de thrombopénie induite par héparine.

Comme montré dans la **Figure 3**, environ 50% des thromboses ont été recanalisées pendant le mois suivant le diagnostic.

Sur les 28 patients ayant présenté une résolution complète de la thrombose, 17 ont arrêté l'HBPM dans un délai de temps variable après recanalisation (15 à 30 jours) ; tous ont ensuite fait l'objet d'un suivi hebdomadaire ; sur les 17 patients, un seul a fait une rechute de la thrombose, suggérant une fois de plus la forte corrélation entre la thrombose liée au PICC et le traumatisme veineux lié à l'insertion du cathéter.

Discussion

La prévention primaire de la thrombose liée au cathéter exige une connaissance approfondie des principaux facteurs de risque associés au positionnement et au séjour des PICC-lines, ces derniers ayant montré une incidence plus élevée et un comportement particulier par rapport aux thromboses liées aux voies centrales « classiques » ; d'autres études sont encore nécessaires pour identifier un plus grand nombre de ces facteurs de risque.

Même si les données de la littérature sont en augmentation, de nombreuses questions doivent être éclaircies, en termes d'étiologie, d'incidence, de facteurs de risque, de complications, de prévention, de diagnostic et de prise en charge de la thrombose liée aux PICC-lines.

Une thrombose veineuse profonde méconnue peut avoir des conséquences graves, variant entre le syndrome post-thrombotique et la thromboembolie pulmonaire [51, 52, 53, 54] ; encore, reste à déterminer si la thrombose asymptomatique associée au cathéter a la même pertinence clinique que la thrombose veineuse symptomatique.

- Sur la base des résultats de notre étude, on pourrait proposer une « prévention secondaire », par ultrasonographie de dépistage de la thrombose pendant les trois premières semaines suivant le positionnement du PICC-line, afin d'éviter des complications majeures dues à la présence d'une thrombose asymptomatique.
- L'échographie de compression de premier niveau est rapide, non invasive et disponible pour un « PICC team » équipée d'un échographe.
- Un examen de deuxième niveau écho-doppler couleur chez un écho-doppleriste spécialisé sera en tout cas nécessaire chez les patients avec une écho-compressive positive, pour la confirmation du diagnostic.

Alternativement, sur la base des études les plus récentes qui semblent démontrer un léger avantage de la prévention avec HBPM ou le rivaroxaban, il pourrait être intéressant d'étudier un protocole de prévention primaire de la durée de seulement 2-3 semaines chez les patients cancéreux porteurs de PICC-lines pour un plus long période.

- Dans une étude prospective d'observation d'un an, publiée en octobre 2010 [55], 2014 PICC-lines ont été examinés : 3% des patients ont développé une TVP symptomatique ; le temps médian avant le diagnostic de TVP était de 9,5 jours ; le rapport le plus pertinent est, à mon avis, l'incidence de 11% d'embolie pulmonaire chez les patients présentant une thrombose symptomatique.

- Dans notre étude, aucun EP n'a été diagnostiqué (aucun des 43 ne présentait de symptômes suggérant une embolie pulmonaire; 9 d'entre eux ont subi une tomodensitométrie thoracique pour d'autres raisons, sans aucun signe direct ou indirect d'embolisation pulmonaire). Ceci pourrait s'expliquer par le diagnostic précoce, dû au dépistage échographique programmé, d'où l'importance du dépistage dans les premières semaines.
- De plus, le début précoce du traitement par HBPM a conduit à la stabilisation/résolution de la thrombose dans la plupart des cas, suggérant la nécessité d'autres études pour éclaircir l'efficacité du traitement anticoagulant sur thrombus d'apparition récente, plutôt que sur thrombose diagnostiquée une fois symptomatique.

L'association entre la thrombose liée au cathéter et le traumatisme veineux a déjà été bien décrite [56]; notre étude semble confirmer cette hypothèse, sur la base de l'apparition précoce de la thrombose et de la très faible incidence de rechutes après l'arrêt du LMWH, dans les patients ayant préalablement présenté une thrombose liée au cathéter.

- La limite principale de notre étude était la petite taille, ne permettant pas l'identification de facteurs de risque statistiquement pertinents pour le thrombose liée au PICC; la tendance précoce de l'apparition de la thrombose était de toute façon très claire, et similaire à d'autres études récemment publiées [57, 58, 59]; comme un échographe est un outil disponible pour toute équipe PICC, la prévention secondaire des complications thromboemboliques des PICC-lines s'avère de cette façon faisable et surtout efficace.

Conclusion

Les résultats de cette petite étude semblent confirmer, une fois de plus, la corrélation entre les lésions endothéliales et le développement de la thrombose liée au PICC-line, chez les patients oncologiques, comme chez les patients non oncologiques (précocité de l'apparition, faible taux de rechute après résolution de la thrombose et arrêt du traitement).

L'absence de complications majeures (embolie pulmonaire, syndrome post-thrombotique) et la résolution rapide, observées avec le protocole que nous avons adopté, encouragent la mise en place d'un *dépistage précoce systématique*, surtout chez les patients porteurs d'un facteur de risque reconnu (maladie oncologique, coagulopathie connue), d'autant plus que le dépistage par échographie compressive est rapide, non invasif, fiable et à la portée du personnel qui plante les PICC-lines.

Si l'organisation du suivi s'avère trop complexe, une étude peut être proposée avec l'administration, chez les patients à haut risque, de HBPM à doses thérapeutiques ou intermédiaires pour les premières 2 ou 3 semaines, toujours évidemment seulement chez les patients à haut risque et après évaluation du risque hémorragique (la dose prophylactique ayant donné jusqu'à présent des résultats encourageants mais non homogènes, ainsi que les AOD).

Références

1. Bregenzer T., Dieter Conen, Sakmann P., et al. Is routine replacement of peripheral intravenous catheters necessary? Arch. Intern. Med. 1998; 158: 151-6.
2. Burgers J.S., Fervers B., Haugh M., et al. International assessment of the quality of clinical practice guidelines in oncology using the Appraisal of Guidelines and Research and Evaluation Instrument. J. Clin. Oncol. 2004; 22: 2000-7.
3. Console G., Calabro C., Nardulli P., et al. Clinical and economic effects of central venous catheters on oncology patient care. J. Chemother. 2007; 19(3): 309-14.
4. Verso M., Agnelli G. Venous Thromboembolism Associated with Long-Term Use of Central Venous Catheters in Cancer Patients; J. Clin. Oncol. 2003; Vol. 21, No 19 (October 1): 3665-75.
5. Jesus Domingo Acedo Sanchez, et al. Catheter-related thrombosis: a critical review. Supportive Cancer Therapy 2007; vol 4, no 3: 145-51.
6. Grigorian A., Nahmias J.T. Upper Extremity Deep Venous Thrombosis. In: StatPearls [Internet]. Treasure Island (FL): StatPearls Publishing 2021; Jul. 26.
7. Geerts W.H., Heit J.A., Clagett G.P., et al. Prevention of venous thromboembolism. Chest 2001 (Suppl. 1); 119: 132-75.
8. Kuter D.J. Thrombotic complications of central venous catheters in cancer patients. Oncologist 2004; 9: 207-16.
9. Boersma R.S., Jie K.S., Verbon A., et al. Thrombotic and infectious complications of central venous catheters in patients with hematological malignancies. Ann. Oncol. 2008; 19: 433-42.
10. Biffi R., De Braud F., Orsi F., et al. Totally implantable central venous access ports for long-term chemotherapy. A prospective study analyzing complications and costs in 333 devices with a minimum 180 days of follow-up. Ann. Oncol. 1998; 9: 767-73.
11. NICE guidelines (NG89): Venous thromboembolism in over 16s: reducing the risk of hospital-acquired deep vein thrombosis or pulmonary embolism. Last updates 13 august 2019.
12. Kasio K. A short history of central venous catheterization. Acta Anesthiol. Scand. 1985; 81: 7-10.
13. Smith J.R., Friedell M.L., Cheatham M.L., et al. Peripherally inserted central catheters revisited. Am. J. Surg. 1998; 176: 208-11.
14. Souza F.F., Otero H.J., Erturk M., et al. Venous thrombosis in an outpatient oncologic center: distribution, type, and comorbidities. Ultrasound Quarterly 2009; 25: 145-50.

15. Paauw J.D., Borders H., Ingalls N., et al. The incidence of PICC line-associated thrombosis with and without the use of prophylactic anticoagulants. *J. Parenter. Enteral. Nutr.* 2008; 32: 443-7.
16. Vineet Chopra, Sarah Anand, Andy Hickner, Michael Buist, Mary A M Rogers, Sanjay Saint, Scott A Flanders. Risk of venous thromboembolism associated with peripherally inserted central catheters: a systematic review and meta-analysis. Published Online May 20, 2013 [http://dx.doi.org/10.1016/S0140-6736\(13\)60592-9](http://dx.doi.org/10.1016/S0140-6736(13)60592-9).
17. Todd Greene M., Scott A., Flanders, Scott C. Woller, Steven J. Bernstein, Vineet Chopra. The Association Between PICC Use and Venous Thromboembolism in Upper and Lower Extremities. *Am. J. Med.* 2015; 128: 986-93.
18. Wang G., Li Y., Wu C., Guo L., Hao L., Liao H., Xiao X., Liu S., Luo L. The clinical features and related factors of PICC-related upper extremity asymptomatic venous thrombosis in cancer patients: A prospective study. *Medicine* 2020; 99: 12(e19409).
19. Chemaly R., Barbara de Parres J., Rehm S., et al. Venous thrombosis associated with peripherally inserted central catheters: a retrospective analysis of the Cleveland Clinic experience. *Clin. Infect. Dis.* 2002; 34: 1179-83.
20. Grove J.R., Pevec W.C. Venous thrombosis related to peripherally inserted central catheters. *J. Vasc. Interv. Radiol.* 2000; 11: 837-40.
21. Liem T.K., Yanit K.E., et al. Peripherally inserted central catheter usage patterns and associated symptomatic upper extremity venous thrombosis. *J. Vasc. Surg.* 2010; 55: 761-7.
22. Abdullah B.J., Mohammad N. Incidence of upper limb venous thrombosis associated with peripherally inserted central catheters (PICC). *Br. J. Radiol.* 2005; 78: 596-600.
23. Trerotola S.O., Stavropoulos S.W., et al. Triple-lumen peripherally inserted central catheter in patients in the critical care unit: prospective evaluation. *Radiology* 2010; 256: 312-20.
24. Verso M., Agnelli G., Bertoglio S., et al. Enoxaparin for the prevention of venous thromboembolism associated with central vein catheter: a double-blind, placebo-controlled, randomized study in cancer patients. *J. Clin. Oncol.* 2005; 23: 4057-62.
25. Massicotte P., Julian J.A., Gent M., et al. An open-label randomized controlled trial of low molecular weight heparin for the prevention of central venous line-related thrombotic complications in children: the PROTEKT trial. *Thromb. Res.* 2003; 109: 101-08.
26. Akl E.A., Kamath G., Yosucio V., et al. thromboprophylaxis for patients with cancer and central venous catheters: a systematic review and a meta-analysis. *Cancer* 2008; 112(11): 2483-92.
27. Kahale L.A., Tsoiakian I.G., Hakoum M.B., Matar C.F., Barba M., Yosucio V.E.D., Terrenato I., Sperati F., Schünemann H., Akl E.A. Anticoagulation for people with cancer and central venous catheters (Review). *Cochrane Database of Systematic Reviews* 2018, Issue 6. Art. No. CD006468.
28. Shoutian Lv, Yongmei Liu, Gang Wei, Xueyan Shi, Shaoping Chen, Xuehui Zhang. The anticoagulants rivaroxaban and low molecular weight heparin prevent PICC-related upper extremity venous thrombosis in cancer patients. *Medicine* 2019; 98: 47.
29. Gordon H. Guyatt, Ellie A. Akl, Mark Crowther et al. Antithrombotic Therapy and Prevention of Thrombosis, 9th ed: American College of Chest Physicians Evidence-Based Clinical Practice Guidelines. *Chest* 2012; 141; 7S-47S.
30. Scott M. Stevens et al. Antithrombotic Therapy for VTE Disease: Second Update of the CHEST Guideline and Expert Panel Report – Executive Summary. *CHEST* online published August 02, 2021.
31. Jacquelyn L Baskin, Ching-Hon Pui et al. Management of occlusion and thrombosis associated with long-term indwelling central venous catheters. *Lancet* 2009; 374: 159-69.
32. Debourdeau P., Kassab Chahmi D., Le Gal G., et al. 2008 SOR guidelines for the prevention and treatment of thrombosis associated with central venous catheters in patients with cancer: report from the working group. *Ann. Oncol.* 2009; 20: 1459-71.
33. Rodenhuis S., van't Hek L.G., Vlasveld L.T., et al. Central venous catheter associated thrombosis of major veins: thrombolytic treatment with recombinant tissue plasminogen activator. *Thorax* 1993; 48: 558-9.
34. Frank D.A., Meuse J., Hirsch D., et al. The treatment and outcome of cancer patients with thromboses on central venous catheters. *J. Thromb. Thrombolysis* 2000; 10: 271-5.
35. Frits I. Mulder, Matteo Candeloro, Pieter W. Kamphuisen, Marcello Di Nisio, Patrick M. Bossuyt, Noori Guman, Kirsten Smit, Harry R. Buller, and Nick van Es on behalf of the CAPREDI collaborators. The Khorana score for prediction of venous thromboembolism in cancer patients: a systematic review and meta-analysis. *Haematologica* 2019; Vol. 104(6): 1277-87.
36. Chopra V. et al, The Michigan Risk Score to predict peripherally inserted central catheter-associated thrombosis. *J. Thrombosis and Haemostasis*, 15: 1951-62.
37. Barbar S., Noventa F., Rossetto V., Ferrari A., Brandolin B., Perlati M., De Bon E., Tormene D., Pagnan A., Prandoni P. A risk assessment model for the identification of hospitalized medical patients at risk for venous thromboembolism: the Padua Prediction Score. *J. Thrombosis and Haemostasis*, 8: 2450-7.
38. MaryAnne Cronin, Nancy Dengler, Eugene S. Krauss, Ayal Segal, Nicole Wei, Madison Daly, Frank Mota, and Joseph A. Caprini. Completion of the Updated Caprini Risk Assessment Model (2013 Version). *Clinical and Applied Thrombosis/Hemostasis*, Volume 25: 1-10.
39. Mustafa B.O., Rathbun S.W., Whitsett T.L., Raskob G.E. Sensitivity and specificity of ultrasonography in the diagnosis of upper extremity deep vein thrombosis: a systematic review. *Arch. Intern. Med.* 2002; 162: 401-4.

40. Sajid M.S., Ahmed N., Desai M., Baker D., Hamilton G. Upper limb deep vein thrombosis: a literature review to streamline the protocol for management. *Acta Haematol.* 2007; 118: 10-8.
41. Baarslag H.J., van Beek E.J., Koopman M.M., Reekers J.A. Prospective study of color duplex ultrasonography compared with contrast venography in patients suspected of having deep venous thrombosis of the upper extremities. *Ann. Intern. Med.* 2002; 136: 865-72.
42. Bonizzoli M., Batacchi S., Cianchi G., et al. Peripherally inserted central venous catheters and central venous catheters related thrombosis in post-critical patients. *Int. Care Med* 2010; published online 21 september.
43. NICE technology Appraisal No. 49: Guidance of the use of ultrasound locating devices for placing central venous catheters. Issue date: September 2002. Available at: <https://www.nice.org.uk/search?q=Guidance+of+the+use+of+ultrasound+locating+devices+for+placing+central+venous+catheters>.
44. Brass P., Hellmich M., Kolodziej L., et al. Traditional landmark versus ultrasound guidance for central venous catheterization. *Cochrane Database Syst Rev* 1:CD0069262, 2008.
45. Hind D., Calvert N., McWilliams R., et al. Ultrasonic locating devices for central venous cannulation: Meta-analysis. *BMJ* 2003; 327: 361-8.
46. O'Grady N.P., Alexander M., Dellinger E.P., Gerberding J.L., Heard S.O., Maki D.G., Masur H., McCormick R.D., Mermel L.A., Pearson M.L., Raad I.I., Randolph A., Weinstein R.A. Guidelines for the prevention of intravascular catheter related infections. Centers for Disease Control and Prevention. *MMWR Recomm Rep* 2002; 51: 1-29.
47. Evans R.S., Sharp J.H., Linford L.H., Lloyd J.F., Tripp J.S., Jones J.P., Woller S.C., Stevens S.M., Elliott C.G., Weaver L.K. Risk of symptomatic DVT associated with peripherally inserted central catheters. *Chest* 2010 Oct;138(4): 803-10.
48. McGee D.C., Gould M.K. Preventing complications of central venous catheterization. *N. Engl. J. Med.* 2003; 348: 1123-33.
49. Boersma R.S., Jie K.S.G., Verbon A., van Pampus E.C.M., Schouten H.C. Thrombotic and infectious complications of central venous catheters in patients with haematological malignancies. *Ann. Oncol.* 2008; 19: 433-42.
50. Zierler B.K. Ultrasonography and Diagnosis of Venous Thromboembolism. *Circulation* 2004; 109: 1-9-1-14.
51. Timsit J.F., Farkas J.C., Boyer J.M., et al. Central vein catheter-related thrombosis in intensive care patients: incidence, risk factors, and relationship with catheter-related sepsis. *Chest* 1998; 114: 207-13.
52. Merrer J., De Jonghe B., Golliot F., et al. French Catheter Study Group in Intensive Care. Complications of femoral and subclavian venous catheterization in critically-ill patients: a randomized controlled trial. *JAMA* 2001; 286: 700-7.
53. Monreal M., Lafoz E., Ruiz J., Valls R., Alastrue A. Upper-extremity deep venous thrombosis and pulmonary embolism. A prospective study. *Chest* 1991; 99: 280-3.
54. Monreal M., Raventos A., Lerma R., et al. Pulmonary embolism in patients with upper extremity DVT associated to venous central lines – a prospective study. *Thromb. Haemost.* 1994; 72: 548-50.
55. Hind D., Calvert N., McWilliams R., et al. Ultrasonic locating devices for central venous cannulation: Meta-analysis. *BMJ* 2003; 327:361-8.
56. Xiang D.Z., Verbeken M.D., et al. Composition and formation of the sleeve enveloping a central venous catheter. *J. Vasc. Surg.* 1998; 28: 260-71.
57. Lv et al. The anticoagulants rivaroxaban and low molecular weight heparin prevent PICC-related upper extremity venous thrombosis in cancer patients. *Medicine* 2019; 98:47.
58. Sperry B.W., Roskos M., Oskoui R. The effect of laterality on venous thromboembolism formation after peripherally inserted central catheter placement. *J. Vasc. Access* 2012; 13: 91-5.
59. Al-Asadi O., Almusarhed M., Eldeeb H. Predictive risk factors of venous thromboembolism (VTE) associated with peripherally inserted central catheters (PICC) in ambulant solid cancer patients: retrospective single Centre cohort study. *Thromb. J.* 2019; 17: 2.
60. Tran H., Arellano M., Chamsuddin A., et al. Deep venous thromboses in patients with hematological malignancies after peripherally inserted central venous catheters. *Leuk Lymphoma* 2010; 51: 1473-7.