

Les recanalisations veineuses ilio-caves dans le syndrome post-phlébitique.

Iliocaval venous recanalisation in post-phlebotic syndrome.

Bassit C.¹, Berkaoui M.², Alaoui M.³

Résumé

Contexte : Le SPT survient chez 20 à 50% des patients, ce qui en fait la complication chronique la plus fréquente de la TVP [1, 2]. Il est responsable d'une altération majeure de la qualité de vie, et son retentissement socio-économique important.

Le traitement endovasculaire du SPT bénéficie d'un taux de succès technique toujours en augmentation grâce à l'évolution du matériel et à l'expérience grandissante des opérateurs dans le domaine de la recanalisation veineuse complexe.

Méthodes : Cette étude rétrospective, observationnelle, descriptive, a inclus 30 patients qui présentaient un syndrome post-thrombotique, qui ont bénéficié d'un geste de recanalisation endoveineuse par stenting, à l'hôpital militaire Avicenne à Marrakech au cours des 5 dernières années.

L'objectif principale de notre étude est d'évaluer l'efficacité de cette technique endovasculaire.

Nous avons analysé rétrospectivement 30 observations du syndrome post-thrombotique traitées par angioplastie avec stenting colligées au service de chirurgie vasculaire périphérique de l'Hôpital Militaire Avicenne de Marrakech au cours de la période s'étalant de janvier 2015 à décembre 2020.

Les données épidémiologiques, étio-pathogéniques, les caractéristiques diagnostiques et la procédure thérapeutique ont été évaluées.

Abstract

Background : The PTS occurs in 20 to 50% of patients, making it the most common chronic complication of DVT. It is responsible for a major deterioration in quality of life, and its socio-economic impact is important.

The endovascular treatment of PTS enjoys an ever-increasing technical success rate thanks to the evolution of equipment and the growing experience of operators in the field of complex venous recanalization.

Method : This retrospective, observational, descriptive study, included 30 patients who presented with post-thrombotic syndrome, who underwent endovenous recanalization by stenting, at the Avicenne military hospital in Marrakech over the past 5 years.

The main objective of our study is to assess the effectiveness of this endovascular technique.

We retrospectively analyzed 30 observations of post-thrombotic syndrome treated by angioplasty with stenting collected at the peripheral vascular surgery department of the Avicenne Military Hospital in Marrakech during the period between January 2015 and December 2020.

Etiopathogenic, diagnostic features and therapeutic procedure were evaluated.

1. Médecin interniste, Phlébologue à Marrakech, Maroc.

2. Service de chirurgie vasculaire à l'Hôpital militaire Avicenne de Marrakech, Maroc.

3. Chef de service de chirurgie vasculaire à l'Hôpital militaire Avicenne de Marrakech, Maroc.

...❖ **Résultats :** L'âge moyen de nos patients était de 52 ans (de 35 à 69 ans). Nous avons noté une prédominance féminine avec un sex-ratio F/H de 1,7.

La symptomatologie clinique était dominée par une douleur, un œdème, un ulcère veineux, des télangiectasies et une induration cutanée du membre affecté.

Tous les malades ont bénéficié des explorations nécessaires pour confirmer le diagnostic notamment l'écho-Doppler veineux en première intention, et la phlébographie, qui permet de visualiser l'occlusion veineuse ilio-cave.

La réussite de la technique a été obtenue dans 96,66% des cas, et la durée moyenne d'hospitalisation était de une journée. La perméabilité primaire à un an était à 90%.

Conclusion : Le traitement endovasculaire par angioplastie avec mise en place de stent est sûr, efficace et peu invasif.

Les taux de perméabilité à long terme sont bons et surtout cette technique ne limite pas les possibilités chirurgicales en cas d'échec.

Mots-clés : recanalisation endoveineuse, syndrome post-thrombotique, score de Villalta.

...❖ **Results :** The average age of our patients was 52 years (range 35 to 69). We noted a female predominance with an F/M sex ratio of 1.7.

The clinical symptomatology was dominated by pain, edema, venous ulcer, telangiectasia and skin induration of the affected limb.

All the patients benefited from the explorations necessary to confirm the diagnosis, in particular the first-line venous ultrasound doppler, and the venography, which makes it possible to visualize the ilio-vena cava occlusion.

The technique was successful in 96.66% of cases, and the average hospital stay was one day. Primary patency at one year was 90%.

Conclusion : Endovascular treatment with angioplasty with stent placement is safe, effective and minimally invasive.

The long-term patency rates are good and above all this technique does not limit the surgical possibilities in case of failure.

Keywords: post-thrombotic syndrome, endovenous recanalisation, Villalta score.

Introduction

La thrombose veineuse profonde (TVP) est une affection vasculaire associée à une morbi-mortalité importante.

Les complications en phase aiguë comprennent l'embolie pulmonaire et la récurrence thrombotique, et en phase chronique le syndrome post-thrombotique (SPT) [1].

Le SPT survient chez 20 à 50% des patients, ce qui en fait la complication chronique la plus fréquente de la TVP [1, 2].

Sa prévalence est de 20 à 40%, surtout dans les deux premières années après la TVP du membre inférieur [3].

Le traitement par angioplastie et stenting des lésions obstructives ilio-caves s'est largement développé ces dernières années, et est devenu à ce jour la technique de référence pour certaines équipes [4].

Population et méthodes

Il s'agit d'une étude rétrospective et analytique d'une série de 30 patients traités pour un syndrome post-thrombotique sur une période de 5 ans, s'étalant de janvier 2015 à décembre 2020, colligée au service de chirurgie vasculaire à l'Hôpital militaire Avicenne de Marrakech (Maroc).

Objectifs de l'étude

Étudier les données épidémiologiques.

Efficacité du traitement endovasculaire par rapport au traitement chirurgical conventionnel dans Le SPT.

Étudier le taux de perméabilité primaire et secondaire des recanalisations iliaques ou ilio-caves par rapport à la chirurgie dans le SPT.

Population

Critères d'inclusion

Dans cette étude, nous avons inclus tous les patients qui présentaient un syndrome post-thrombotique iliaque ou ilio-caves dans sa forme majeure, ceci après échec du traitement médical associé à la contention veineuse et dans l'ancienneté est au minimum de 1 an et ayant bénéficié d'un traitement endovasculaire durant la période qui s'étale de janvier 2015 à décembre 2020 et dont le dossier médical était exploitable sur les différents aspects cliniques, paracliniques, thérapeutiques et évolutifs.

Critères d'exclusion

- Antécédent d'un traitement chirurgical.
- Les patients perdus de vue.
- Les patients dont les dossiers étaient incomplets.
- Les patients ayant un SPT dans leur forme mineure est inférieur à 1 an.

Méthodes

Recueil des données

- Anamnestiques
- Épidémiologiques
- Cliniques
- Paracliniques
- Thérapeutiques
- Évolution à court et à moyen terme

Les recanalisations veineuses ilio-caves dans le syndrome post-phlébitique.

Variables étudiées

- Données épidémiologiques
- Renseignements cliniques
- Données de l'imagerie
- Données thérapeutiques
- Les complications et l'évolution
- Perméabilités primaire et secondaire

Plan d'analyse statistique

La saisie et l'analyse des données ont été réalisées à l'aide du logiciel Sphinx plus²-V5 et Microsoft Excel 2013.

Les variables quantitatives ont été exprimées en moyenne \pm écart-type. Tandis que les variables qualitatives ont été exprimées en fréquences et pourcentage.

Considérations éthiques

Le recueil des données est effectué avec respect de l'anonymat des patients et de la confidentialité de leurs informations.

Bilan préthérapeutique

- Un écho-Doppler veineux des membres inférieurs a été réalisé chez tous nos patients (N = 30), les anomalies étaient localisées à droite chez 60 % des cas et à gauche chez 40 %.
- Une phlébographie a été réalisée chez tous nos patients.
- Un bilan poly vasculaire fait d'un examen cardiologique, complété par un ECG et une échocardiographie, a été réalisé chez tous les patients de notre série.
- Un bilan de thrombophilie réalisé chez tous nos patients à la recherche d'une thrombophilie.

Technique endovasculaire

Consultation pré-anesthésique et anesthésie

Une visite pré-anesthésique a été réalisée chez tous nos patients.

La plupart du temps, les gestes étaient réalisés sous anesthésie locale.

La procédure de la recanalisation

Toutes les procédures endovasculaires ont été réalisées au bloc opératoire par une même équipe de chirurgiens vasculaires possédant tout l'équipement nécessaire à la chirurgie endovasculaire et mesure de protection : table radio-transparente, appareil de radioscopie.

L'abord veineux était réalisé par ponction fémorale homolatérale, avec la mise en place d'un introducteur allant de 9F à 12F.

Une héparinothérapie intraveineuse était administrée dès la pose de l'introducteur à la dose de 2 500 à 5 000 UI.

Après une phlébographie de repérage, la portion sténosée ou occluse était franchie à l'aide d'un guide hydrophile 0,035 et d'un cathéter porteur 4F à 5F.

Une angioplastie à haute pression de 30 mmHg était réalisée à l'aide des ballons de 10 à 24mm de diamètre. La longueur était adaptée à la longueur de la lésion. Une nouvelle phlébographie de contrôle fut réalisée.

Par la suite, un stent auto-expansible de type « Wallstent veineux » est déployé en regard de la lésion à traiter si la sténose persiste.

Les dimensions des stents étaient choisies en fonction de la longueur des lésions ainsi que le diamètre de la veine, elles varient de 14 à 20 mm de diamètre et de 60 à 90 mm de longueur.

Après avoir déployé le stent, une phlébographie de contrôle fut réalisée pour confirmer la perméabilité des axes veineux traités, et qui était satisfaisante chez tous nos patients, en acceptant une sténose résiduelle (**Figure 3**).

Résultats

Données démographiques

Sexe

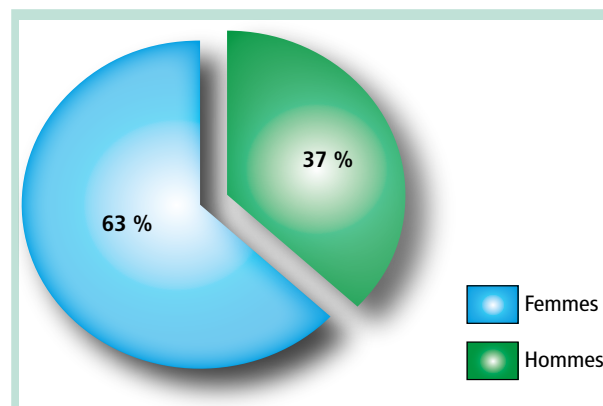


FIGURE 1 : Représentation selon le sexe des patients.

Âge

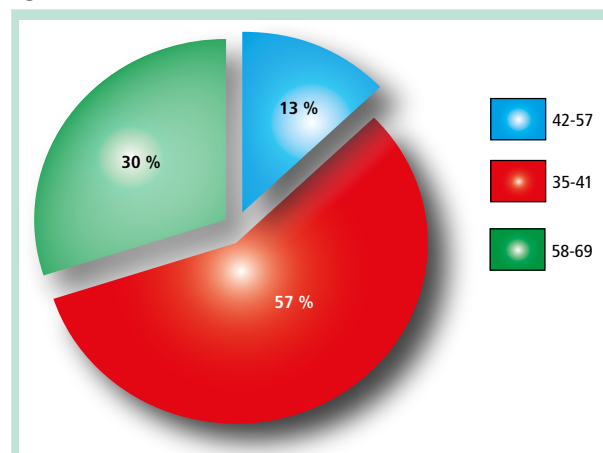


FIGURE 2 : Représentation selon l'âge des patients.

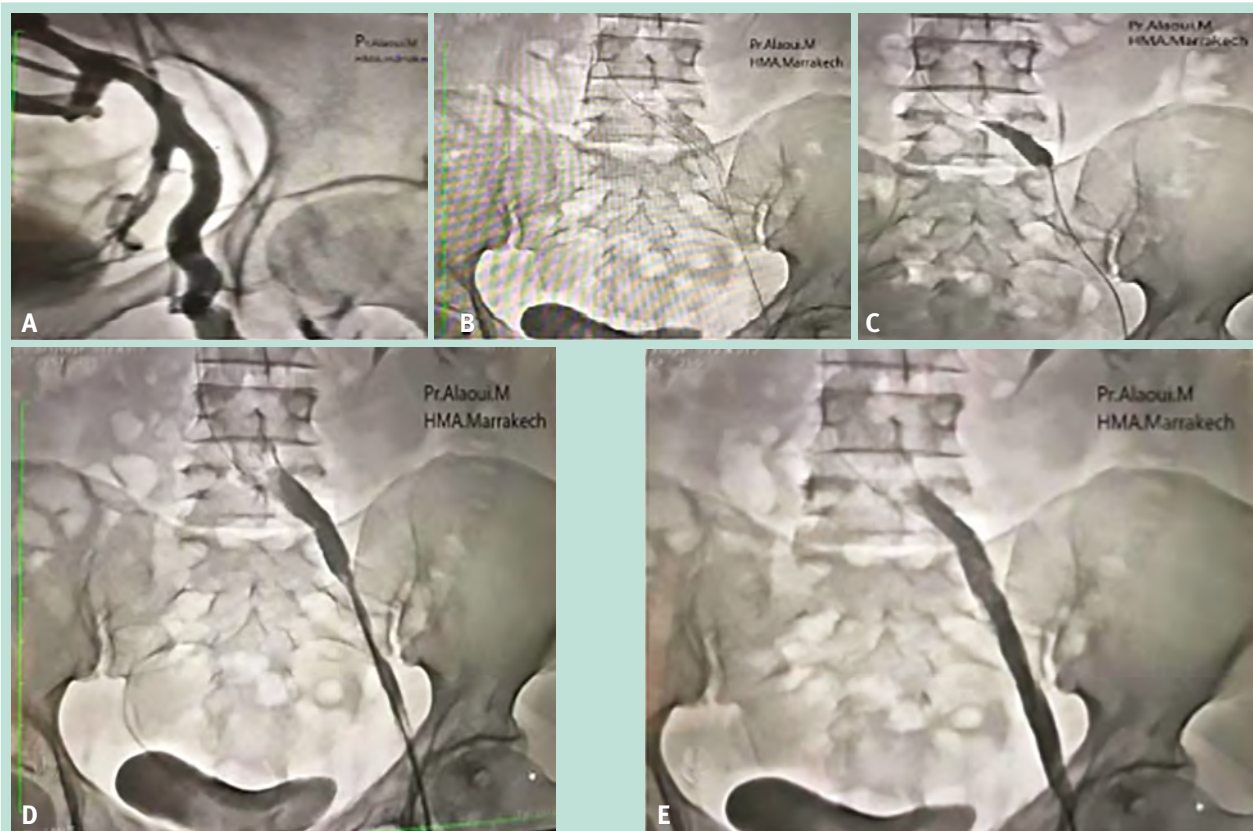


FIGURE 3 : Déroulement de la procédure de recanalisation veineuse.

A. Image de phlébographie montrant une occlusion iliaque étendue avec circulation veineuse collatérale. **B.** Introduction du guide. **C.** Angioplastie au ballon. **D.** Déploiement du stent. **E.** Phlébographie de contrôle après désobstruction. Bonne perméabilité du chenal endoprothétique avec disparition des collatérales de drainage témoignant de la restitution d'une hémodynamique satisfaisante.

Facteurs de risque

Voir (Tableau 1)

Antécédents

Voir (Figure 4)

Facteurs de risque associés	Nombre de patients	%
Localisation proximale	30	100
Récidive ipsilatérale de la TVP	30	100
Surcharge pondérale	22	73,3
Mauvais contrôle de l'anticoagulation	9	30
ATCD d'une maladie variqueuse	5	16,7

TABLEAU 1 : Répartition des patients selon les facteurs de risque.

Données cliniques

Signes fonctionnels

Voir (Figure 5)

Score de Villalta

Voir (Tableau 2)

CEAP

Voir (Figure 6)

Stade	Nombre de patients	%
0-4 points (absent)	0	0
5-9 points (léger)	2	7
9-14 points (modéré)	5	16
15 points et plus ou présence d'ulcère veineux (sévère)	23	77

TABLEAU 2 : Classification des patients selon le score de Villalta.

Les recanalisations veineuses ilio-caves dans le syndrome post-phlébitique.

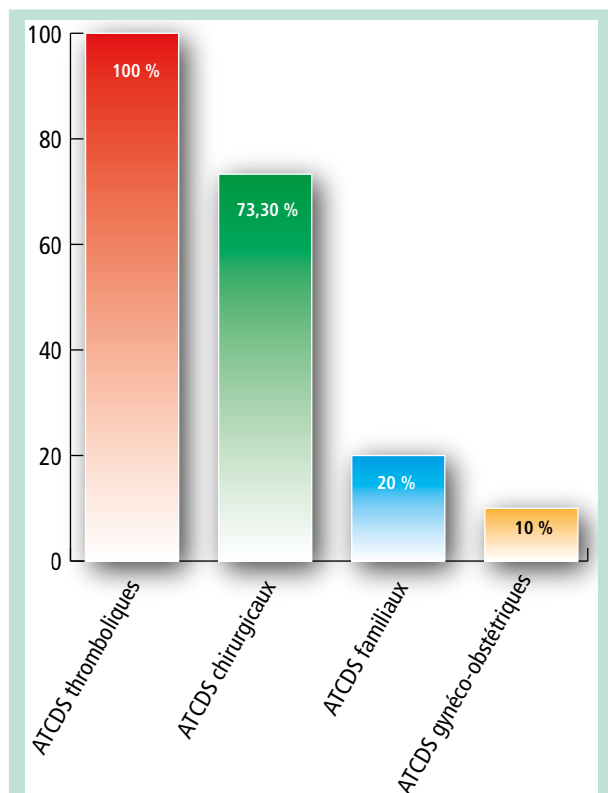


FIGURE 4: Répartition des antécédents.

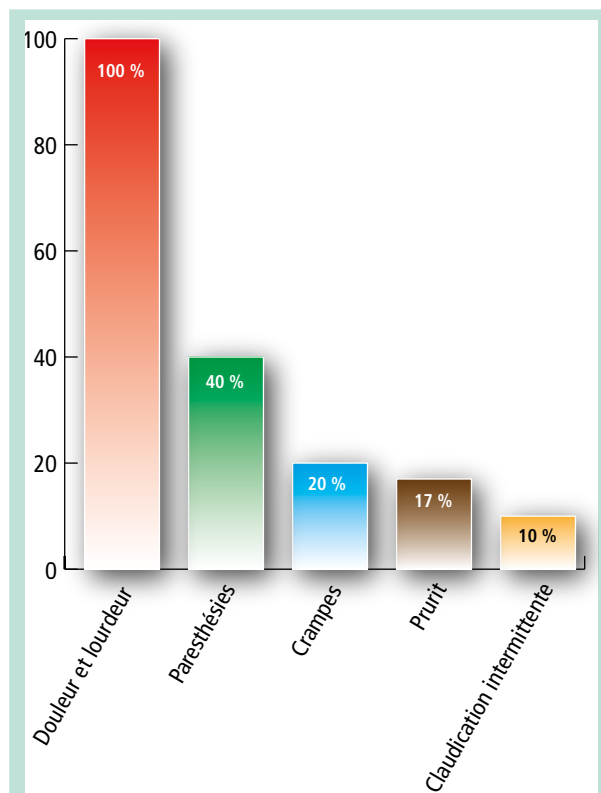


FIGURE 5: Répartition des signes fonctionnels.

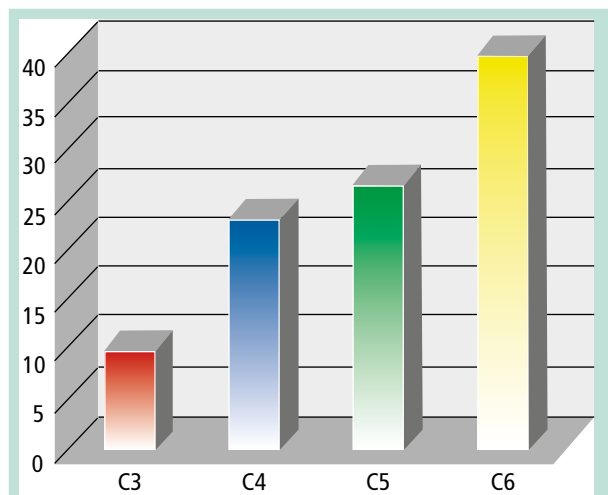


FIGURE 6: Classification des patients selon CEAP.

Données paracliniques

Bilan lésionnel

Écho-doppler veineux du membre inférieur

Voir (Tableau 3) et (Tableau 4).

Phlébographie en pré-thérapeutique

Voir (Tableau 5)

Veine/anomalie	Occlusion (N)	Sténose (N)
VIC	6	10
VFC	2	0

TABLEAU 3: Répartition de différentes anomalies des veines du membre inférieur droit (N = 30).

Veine/anomalie	Occlusion (N)	Sténose (N)
VIC	4	6
VIC + VFC	0	1
VFS	0	1

TABLEAU 4: Répartition de différentes anomalies des veines du membre inférieur gauche (N = 30).

Veine/occlusion	Occlusion (N)	Sténose (N)
VIC	10	16
VFC	2	0
VIC + VFC	0	1
VFS	0	1

TABLEAU 5: Répartition des anomalies des veines du membre inférieur.

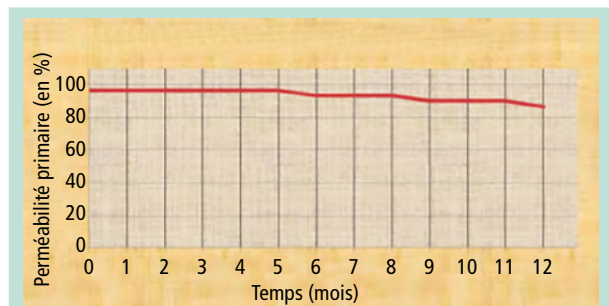


FIGURE 7: Taux de perméabilité primaire à 1 an.

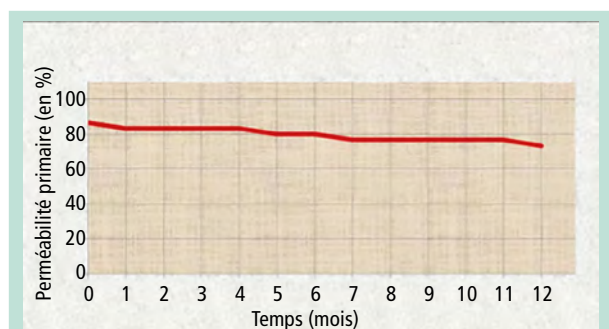


FIGURE 8: Taux de perméabilité primaire à 2 ans.

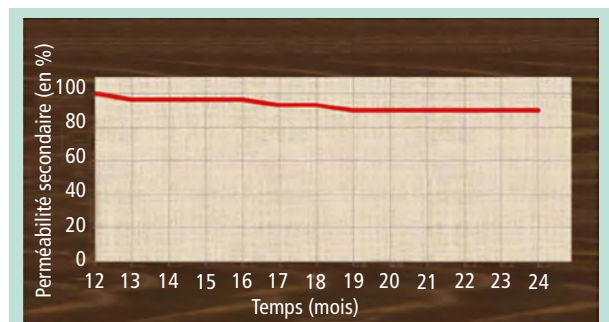


FIGURE 9: Taux de perméabilité secondaire à 2 ans.

Suivi

Tous nos patients ont bénéficié d'un écho-Doppler veineux des membres inférieurs initialement (au 15^e jour du postopératoire), à un mois, à 3 mois, à 6 mois puis à un an et à deux ans.

27 patients ont conservé la perméabilité de leur traitement endovasculaire.

Taux de perméabilité primaire à un an était à 90 %, alors que 3 patients se sont compliqués par une resténose de la VIC le 6^e mois, une occlusion de la VIC le 9^e mois, une resténose de la VFC le 12^e mois, une resténose intrastent fémorale et iliaque le 17^e mois, une resténose de la VFC le 19^e mois (**Figure 7**), (**Figure 8**) et (**Figure 9**).

Discussion

Notre étude a porté sur l'analyse de 30 patients atteints d'un syndrome post-thrombotique, qui ont bénéficié d'un traitement endovasculaire à l'hôpital militaire Avicenne de Marrakech entre janvier 2015 et décembre 2020.

Le choix d'un traitement chirurgical entre pontage conventionnel ou procédure endovasculaire va dépendre des comorbidités du patient et donc de son espérance de vie, du risque de mortalité, de l'intervention choisie, et de sa durabilité en termes de perméabilité.

La recanalisation endovasculaire semble être une forme appropriée de traitement; en cas d'échec, aucune progression des symptômes ne se produit et la chirurgie ouverte reste une option supplémentaire, vu sa difficulté et son risque hémorragique [5, 6].

L'approche endovasculaire avec angioplastie veineuse et pose de stent est devenue une option de traitement largement acceptée dans l'obstruction veineuse chronique avec des taux de réussite technique élevés, des complications minimales et une hospitalisation très courte par rapport aux traitements chirurgicaux conventionnels [7, 8, 9].

La chirurgie a montré des taux de perméabilité plus faibles, allant de 44 à 85 % [10].

Certains auteurs ont comparé les résultats de l'angioplastie transluminale et la chirurgie.

L'étude faite par Hartung [11] compare 70 patients traités par angioplastie à 25 autres traités par chirurgie pour des lésions comparables dans les deux groupes.

Conclusion

Le traitement endovasculaire du SPT bénéficie d'un taux de succès technique toujours en augmentation grâce à l'évolution du matériel et à l'expérience grandissante des opérateurs dans le domaine de la recanalisation veineuse complexe.

Le maintien primaire de l'amélioration clinique dans le temps est satisfaisant. Et nous incite à réserver la chirurgie conventionnelle aux seuls échecs du traitement endovasculaire.

Références

1. Prandoni P., Kahn S.R. Post-thrombotic syndrome: prevalence, prognostication and need for progress. Br. J. Haematol. 2009; 145(3) : 286-95.
2. Kahn S.R., et al. Determinants and time course of the post thrombotic syndrome after acute deep venous thrombosis. Ann. Intern. Med. 2008; 149 : 698-707.
3. Prandoni P., Kahn S.R. Post-thrombotic syndrome: prevalence, prognostication and need for progress. Br. J. Haematol. 2009; 145(3) : 286-95.

Les recanalisations veineuses ilio-caves dans le syndrome post-phlébitique.

4. Kahn S.R., Comerota A.J., Cushman M., Evans N.S., Ginsberg J.S., Goldenberg N.A., et al. The Post Thrombotic Syndrome: Evidence-Based Prevention, Diagnosis, and Treatment Strategies: A Scientific Statement from the American Heart Association. *Circulation* 2014; 130: 1636-61.
 5. Neglen P., Hollis K.C., Olivier J., et al. Stenting of the venous outflow in chronic venous disease: long-term stent-related outcome, clinical, and hemodynamic result. *J. Vasc. Surg.* 2007; 46: 979-90.
 6. Neglén P., Berry M.A., Raju S. Chirurgie endovasculaire dans le traitement de l'obstruction veineuse primitive et post thrombotique chronique. *Eur. J. Vasc. Endovasc. Surg.* 2000; 20: 560-71.
 7. Schwarzbach M.H., Schumacher H., Böckler D., Fürstenberger S., Thomas F., Seelos R., Richter G.M., Allenberg J.R. Surgical thrombectomy followed by intraoperative endovascular reconstruction for symptomatic ilio-femoral venous thrombosis. *Eur. J. Vasc. Endovasc. Surg.* 2005; 29: 58-66. <https://www.sciencedirect.com/science/article/pii/S1078588404004502>.
 8. Hartung O., Otero A., Boufi M., De Caridi G., Barthelemy P., Juhan C., Alimi Y.S. Mid-term results of endovascular treatment for symptomatic chronic nonmalignant ilio caval venous occlusive disease. *J. Vasc. Surg.* 2005; 42: 1138-44. <https://www.sciencedirect.com/science/article/pii/S0741521405012711>.
 9. Neglén P., Hollis K.C., Olivier J., Raju S. Stenting of the venous outflow in chronic venous disease: long-term stent-related outcome, clinical, and hemodynamic result. *J. Vasc. Surg.* 2007; 46: 979-90. 10.1016/j. <https://pubmed.ncbi.nlm.nih.gov/17980284/>.
 10. Nicolaides A.N., Allegra C., Bergan J., Bradbury A., Cairols M., Carpentier P., Comerota A., Delis C., Eklof B., Fassiadis N., Georgiou N., Geroulakos G., Hoffmann U., Jantet G., Jawien A., Kakkos S., Kalodiki E., Labropoulos N., Neglen P., Pappas P., Partsch H., Perrin M., Rabe E., Ramelet A.A., Vayssairat M., Ioannidou E., Taft A. Management of chronic venous disorders of the lower limbs: guidelines according to scientific evidence. *Int. Angiol.* 2008; 27: 1-59.
 11. Hartung O., Otero A., Boufi M., De Caridi G., Barthelemy P., Juhan C., Alimi Y.S. Mid-term results of endovascular treatment for symptomatic chronic nonmalignant ilio caval venous occlusive disease. *J. Vasc. Surg.* 2005; 42: 1138-44. <https://pubmed.ncbi.nlm.nih.gov/16376204/>.
 12. Sang H., Li X., Qian A., Meng Q. Résultat du traitement endovasculaire dans le syndrome post-thrombotique. *Ann. Vasc. Surg.* 2014; 28: 1493-1500.
 13. Sarici I.S., Yanar F., Agcaoglu O., Ucar A., Poyanli A., Cakir S., et al. Nos premières expériences avec la pose de stent dans la veine iliofémorale chez des patients atteints du syndrome post-thrombotique. *Phlébologie* 2014; 29: 298-303.
 14. Rosales A., Sandbaek G., Jorgensen J.J. Stenting pour occlusions veineuses post-thrombotiques et veineuses iliofémorales chroniques: perméabilité à moyen terme et résultat clinique. *Eur. J. Vasc. Endovasc. Surg.* 2010; 40: 234-40.
 15. Ye K., Lu X., Li W., Huang Y., Huang X., Lu M., et al. Résultats à long terme de la pose de stent pour les lésions de compression veineuses iliaques thrombotiques symptomatiques dans la maladie veineuse chronique. *J. Vasc. Interv. Radiol.* 2012; 23: 497-502.
-