

## TRAITEMENT de MALFORMATIONS VEINEUSES CONGÉNITALES par MICRO-MOUSSE SCLÉROSANTE

### TREATMENT of CONGENITAL VENOUS MALFORMATIONS by SCLEROSANTS in MICROFOAM FORM

J. CABRERA <sup>1</sup>, A. MARTINEZ DE LA CUESTA <sup>2</sup>, A. SIERRA <sup>3</sup>, P. REDONDO <sup>4</sup>

#### RÉSUMÉ

L'efficacité du traitement des malformations veineuses inopérables constitue un des challenges de la Phlébologie moderne.

La sclérothérapie conventionnelle est de peu d'intérêt compte tenu de la dilution progressive et de l'inactivation du sclérosant dans le sang, du volume insuffisant aux doses thérapeutiques, de la distribution irrégulière au niveau de l'endothélium et de l'impossibilité de visualisation du produit dans le vaisseau à l'écho-Doppler.

But : tester l'efficacité de sclérosants sous forme de mousse après injection de malformations veineuses inopérables.

Matériel et méthodes : 56 patients consécutifs présentant des malformations veineuses, certaines géantes et inopérables, bilantés par écho-Doppler couleur et angio-IRM, ont été traités par des injections écho-guidées de 22 à 100 cc de micro-mousse de tétradécyl sulfate de sodium à 3 % ou de polidocanol à 3 – 4 % réalisées lors de séances espacées de 15 jours en 15 jours.

Résultats : nous avons suivi la réduction progressive du volume des malformations, voire leur disparition dans quelques cas, avec confirmation par IRM.

Discussion : la micro-mousse déplace physiquement le sang dans le vaisseau, réduit la dilution des sclérosants et assure une concentration intraveineuse stable. Elle permet une distribution homogène du sclérosant sur la surface endothéliale.

Le sclérosant sous forme de micro-mousse élargit sa surface d'activité avec une augmentation de l'effet thérapeutique et une réduction des doses injectées.

L'échogénicité des micro-bulles rend visible le sclérosant et permet donc de suivre sa distribution, y compris loin du site d'injection.

Ces éléments rendent dorénavant possible un dosage mieux adapté du sclérosant dans la lumière des malformations.

Le gaz, vecteur du sclérosant, est rapidement métabolisé, d'autant que la surface de contact avec le sang est plus importante, qu'il est d'une grande solubilité et diffuse facilement, qu'il est injecté progressivement et que le volume total injecté reste faible.

Les bons résultats observés font des injections de micro-mousse sclérosante la méthode de choix dans le traitement des malformations veineuses même géantes et inopérables.

**Mots-clefs :** malformations veineuses, micro-mousse, traitement sclérosant.

#### SUMMARY

The efficacious treatment of inoperable venous malformations constitutes a challenge for modern phlebology.

Conventional sclerotherapy is of little utility because of limitations intrinsic to liquid sclerosants, which are subject to : progressive dilution and inactivation in the blood, insufficient volume at therapeutic doses, irregular distribution on the endothelium, inadequate manipulability once injected, and invisibility on ultrasound or Doppler within the vessel.

**Aim :** To test efficacy of sclerosants in novel microfoam form when injected in inoperable venous malformations.

**Materials and methods :** 56 consecutive patients with venous malformations, some giant and inoperables diagnosed with colour echo-Doppler and angio-NMR were treated with the echo-guided injection of 22-100 cc of 3 % STS or 3-4 % polydocanol microfoam during sessions at 15 day intervals.

**Results :** A progressive reduction in size of the malformations and its disappearance in some cases, confirmed by NMR.

**Discussion :** The microfoam physically displaces the blood in the vessels, minimizes the dilution of the sclerosants and reveals its intravenous concentration.

It facilitates the homogeneous distribution of the sclerosant on the endothelial surface and provides control over the sclerosant-endothelium contact time.

The micronised sclerosant augments its active surface area, with an increase in therapeutic action and a reduction in the total dose injected.

The echogenicity of the microbubbles makes it indirectly visible and the manipulability of the injected microfoam allows it to be directed towards areas distant from the injection site.

The management of these factors, not possible until now, enables a more correct intravascular dosing of the sclerosant.

The metabolisation of the carrier gas is enhanced by the large surface area of contact with the blood, by its high solubility and diffusibility, by the progressive nature of its administration and by the moderate total volume injected.

The good outcomes achieved may make this the method of choice for the treatment of venous malformations included the big ones and the unoperable included.

**Keywords :** venous malformations, microfoam, sclerosants.

1. Institut International de Phlébologie GRANADA Espagne.

2. Unité de Radiologie Interventionnelle, Clinique Universitaire de Navarre PAMPLONA Espagne.

3. Unité de Phlébologie, Clinique Universitaire de Navarre PAMPLONA Espagne.

4. Unité de Dermatologie, Clinique Universitaire de Navarre PAMPLONA Espagne.

## INTRODUCTION

Selon le Professeur J. van der Stricht, les temps ont changé ; aujourd'hui la tendance est à la recherche de méthodes thérapeutiques résolutive mais d'une agressement réduite et de faible coût [1].

Dans cet esprit, les dernières années ont vu l'apparition d'avancées significatives dans les domaines du diagnostic et du traitement en Phlébologie. L'écho-Doppler couleur offre l'information en temps réel de l'anatomie et de la fonction du système veineux ; parallèlement, c'est un dispositif indispensable dans l'application des nouvelles méthodes de traitement endoluminal. L'injection de micro-mousse guidée par les ultrasons apporte un renouveau dans le champ du traitement des malformations vasculaires [2-5].

## ÉTAT DE L'ART

Les malformations vasculaires congénitales (MVC) souffrent de l'absence d'une thérapeutique définitive (Figs 1, 2 et 3). Les MVC sont responsables, en plus de souffrances pour des motifs esthétiques et psychologiques, de douleurs, d'ulcérations, de saignements, de dysfonctionnements respiratoires, neurologiques, digestifs, visuels... et leur croissance incontrôlée provoque parfois des amputations et peut aboutir à la mort.

La chirurgie est efficace pour les MVC bien circonscrites, d'une localisation favorable et d'une taille modérée mais les récurrences sont fréquentes lorsque l'exérèse est incomplète.

Les malformations inopérables de haut débit sont traitées par embolisation des pédicules artériels nourriciers.

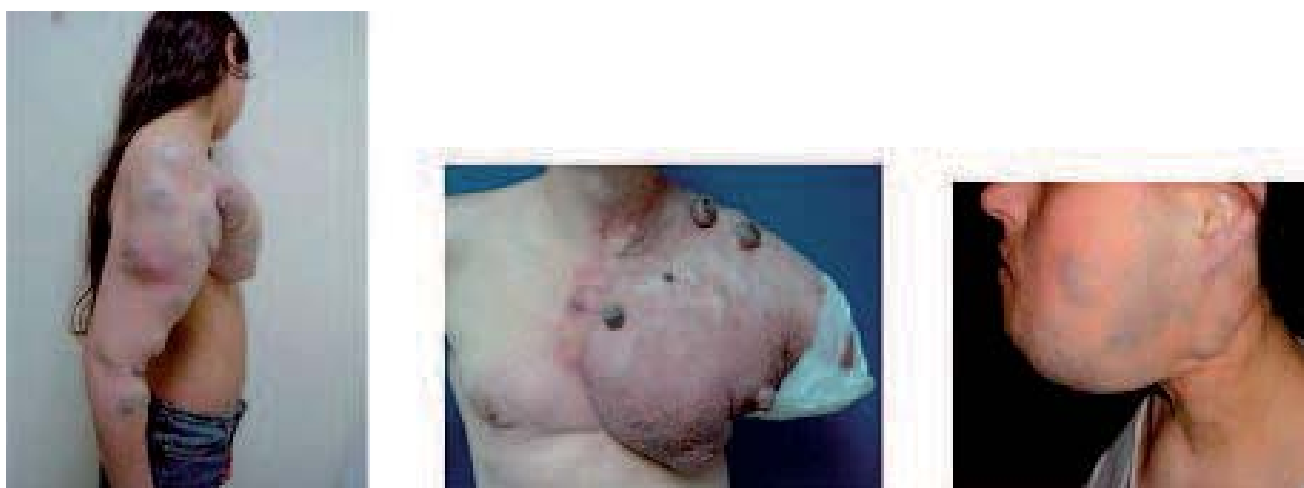

Fig. 1. – Malformations inopérables

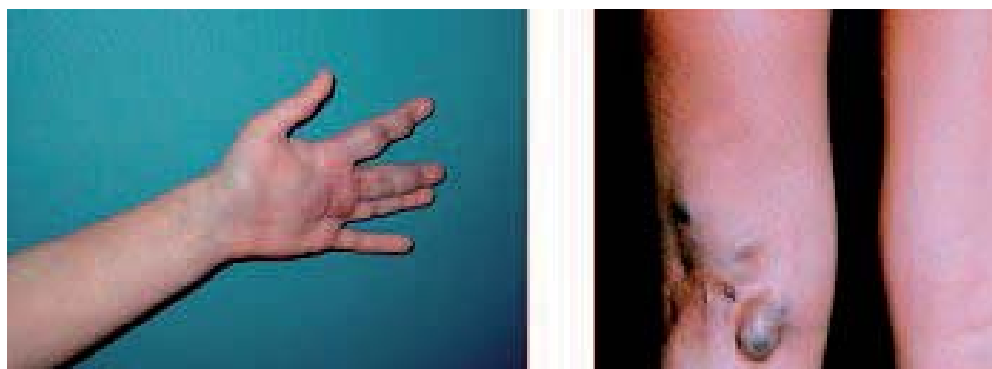


Fig. 2. – Récidives post-chirurgicales

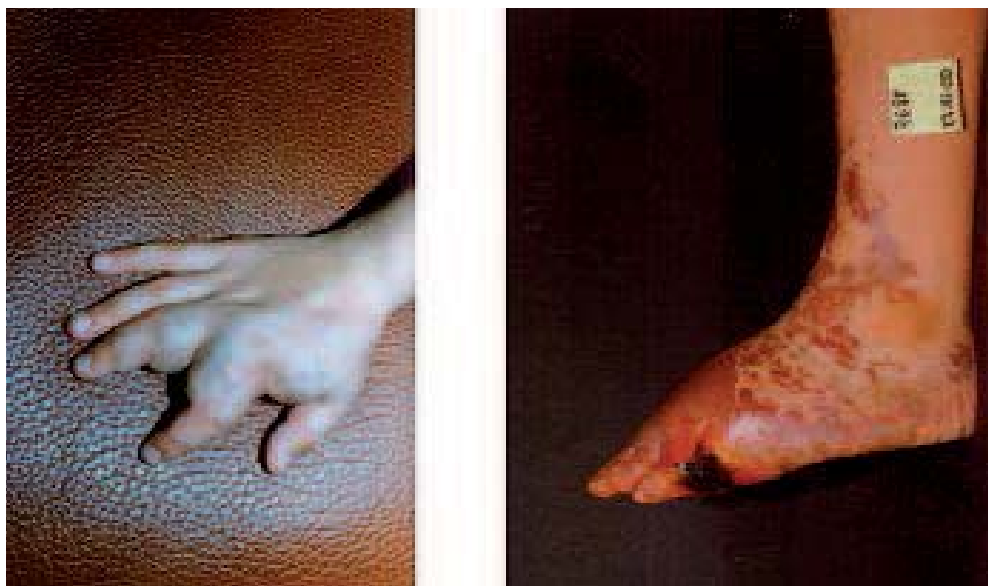

Fig. 3. – Malformations avec nombreuses communications artério-veineuses

## VARIABILITÉ DES MALFORMATIONS. OPTIONS THÉRAPEUTIQUES

Les malformations veineuses ou à bas débit sont les plus fréquentes. Elles sont fréquemment d'une morphologie complexe et d'une difficulté thérapeutique proportionnelle à leur localisation et à leur taille (Fig. 4). Topographiquement, elles ne présentent aucune prédilection ; leur localisation anatomique complexe et variable limite les possibilités d'une exérèse complète. La chirurgie n'est pas possible dans les malformations de grande taille ou avec infiltration des masses musculaires.

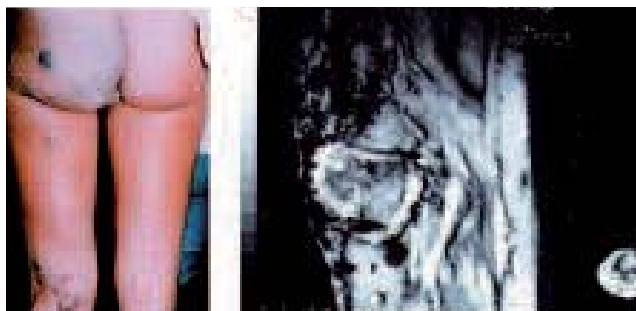

Fig. 4. – Malformation géante glutéo-vulvaire et malformation de genou

Le traitement médical ne permet d'obtenir que des résultats décevants car les malformations veineuses ne répondent ni aux corticoïdes généraux ou intra-lésionnels, ni à la radiothérapie, ni à la cryothérapie ou aux drogues cytotoxiques. L'embolisation est peu efficace.

La sclérothérapie liquide conventionnelle est indiquée dans les malformations résiduelles après chirurgie ou comme aide préopératoire en cherchant à réduire le volume de la lésion. La sclérothérapie s'applique dans les malformations inopérables en injectant

des volumes et des concentrations plus importants à chaque session. L'utilisation de substances plus agressives comme l'alcool absolu peut entraîner d'importantes complications.

L'efficacité des sclérosants liquides est intrinsèquement limitée par les caractéristiques des sclérosants utilisés :

- les liquides sclérosants se diluent et s'inactivent dans le sang ;
- leur concentration intra-vasculaire est inconnue ;
- l'action intra-vasculaire est irrégulière ;
- et l'on ne peut pas contrôler le temps de contact avec l'endothélium.

De plus :

- ils ne sont pas maniables après l'injection ;
- ils sont invisibles aux ultrasons ;
- et, à doses thérapeutiques, le volume injecté est insuffisant.

La micro-mousse déplace physiquement le sang contenu dans les vaisseaux et minimise la dilution du sclérosant. La micronisation des bulles crée une structure optimale pour augmenter considérablement la surface d'exposition du liquide sclérosant et faciliter ainsi son contact avec la surface endothéliale. La surface active du liquide sclérosant augmente exponentiellement avec la réduction du diamètre des bulles. De plus, les microbulles sclérosantes possèdent également une cohésion interne appropriée ; elles peuvent physiquement déplacer le sang contenu dans le vaisseau. De cette façon, le liquide, avec une concentration constante et connue, peut être distribué de façon homogène sur une surface endothéliale étendue.

Le diamètre de la bulle, le ratio gaz/liquide, la cohésion interne entre les bulles et le type de gaz utilisé sont les paramètres principaux de la micro-mousse sclérosante. L'efficacité et la sûreté du procédé dépendent de la composition correcte de ces différents paramètres.

## MÉTHODE

Notre expérience est limitée à 56 patients porteurs de malformations essentiellement veineuses, 19 bien circonscrites, 16 infiltrées avec des limites diffuses et 21 avec un syndrome de Klippel-Trenaunay ; 17 d'entre eux présentaient une récurrence après chirurgie.

Certains patients porteurs de malformations géantes et inopérables n'avaient pas d'alternative thérapeutique.

Les sclérosants utilisés furent du Polidocanol à 3 ou 4 % et du Tétradécyl Sulfate de Sodium à 3 %. La micro-mousse a été injectée par voie percutanée directe sous contrôle échodoppler. Les sessions étaient espacées d'environ 15 jours.

À chaque session, on a administré entre 20 et 100 cc de mousse selon la dimension de la malformation traitée.

La micro-mousse a été injectée en décubitus par une aiguille ou un cathéter 20 G placé après repérage échodoppler. L'injection débutait dans les zones les plus profondes où la vitesse circulatoire est la plus grande, avec l'objectif de compartimenter la lésion et rendre ainsi plus efficace les sessions ultérieures.

Occasionnellement, nous avons injecté simultanément avec l'aide de deux aiguilles afin d'obtenir une meilleure distribution intra-vasculaire de la micro-mousse.

Le résultat de chaque session est évalué avec l'échodoppler, confirmant l'hyperéchogénicité intra-vasculaire et l'incompressibilité des zones injectées pour apprécier une recanalisation partielle qui oblige alors à une réinjection.

Avec le système de traitement tous les 10-15 jours, la réduction de l'importance des malformations est rapide, nous permettant d'obtenir des avancées considérables.

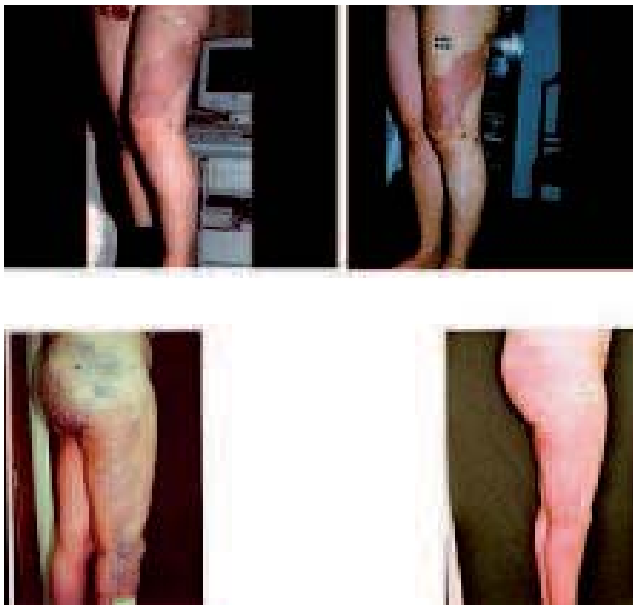

Fig. 5. – Ces deux patients présentaient douleur et impotence fonctionnelle au niveau du genou qui ont disparu dès le 1<sup>er</sup> traitement. L'élimination des veines pathologiques superficielles est évidente

Le contrôle par IRM permet d'apprécier l'évolution vers la fibrose des malformations les plus volumineuses.

La réduction des petites malformations avec de bons résultats est rapidement obtenue.

Dans les lésions importantes, l'amélioration symptomatique est rapide ; surtout la douleur, fréquente chez des patients porteurs d'un syndrome de Klippel-Trenaunay, fréquemment invalidante dans les malformations affectant le genou. La disparition progressive de la douleur est une stimulation pour le patient.

Au niveau de la main, on retrouve souvent de nombreuses petites fistules artério-veineuses (FAV) qui élèvent la pression et le débit au sein de la malformation. L'examen échodoppler couleur est essentiel pour identifier ces fistules et procéder à la sclérose dans les dilatactions veineuses. Le flux artériel afferent est bloqué et la micro-mousse est dirigée vers la FAV, permettant d'obtenir un excellent résultat.

Le traitement de ces patients avec communications artério-veineuses est plus difficile que ceux qui présentent des malformations veineuses pures.

Notre expérience dans le traitement des varices fut d'une grande utilité pour le traitement des malades porteurs d'un syndrome de Klippel-Trenaunay. Ces patients présentent des veines avalvulées de gros calibre. Une concentration déterminée de micro-mousse peut, de façon homogène, traiter un vaste territoire veineux (Fig. 5).

L'évaluation du réseau veineux profond est une condition préalable au traitement des patients porteurs d'un syndrome de Klippel-Trenaunay (Fig. 6).

Quelques complications sont survenues en raison de l'extravasation du sclérosant. Ce fut le cas chez un patient qui a présenté une nécrose superficielle interdigitale ayant guéri en peu de temps.

Dans un autre cas, chez une jeune fille présentant une malformation intramusculaire de l'avant-bras, nous avons injecté du Polidocanol 4 % dans l'artère cubitale. Immédiatement sont apparues douleur et impuissance fonctionnelle des 4<sup>ème</sup> et 5<sup>ème</sup> doigts et la présence de petites aires violacées irrégulières en relation

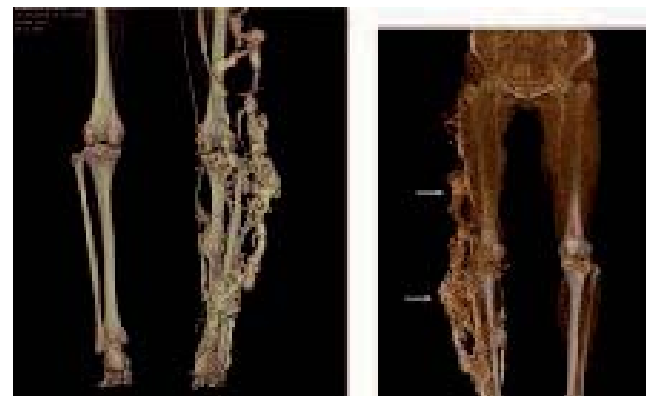

Fig. 6. – L'évaluation préalable du réseau veineux profond est indispensable avant traitement des patients porteurs d'un syndrome de Klippel-Trenaunay

## COMMUNICATION

avec une thrombose capillaire. Après l'administration de corticoïdes oraux, l'évolution a été favorable en quelques semaines avec une récupération fonctionnelle sans nécrose distale. L'évolution heureuse de cette grave complication est liée à la suppléance efficace des arcades palmaires mais aussi au faible volume de sclérosant contenu dans la micro-mousse.

Aucun malade n'a présenté de thrombose veineuse profonde, d'embolie pulmonaire, de lésion neurologique ou d'hémoglobinurie par hémolyse.

Jusqu'à un passé récent, la sclérothérapie était un peu le « parent pauvre » de la Phlébologie en raison de résultats thérapeutiques jugés médiocres. Cette époque semble révolue et la sclérothérapie nous offre un futur que l'éditorial de la revue « *Archives of Dermatology* » qualifie de « nouvelle ère » (Figs 7 à 13).

J.M. Mollard, en 1992, écrivait dans *La Presse Médicale* : « *La sclérothérapie peut beaucoup plus que ce qui est imaginé en général. Théoriquement elle peut même tout* ». Actuellement, cette réflexion intuitive se réalise : la sclérothérapie peut véritablement tout.

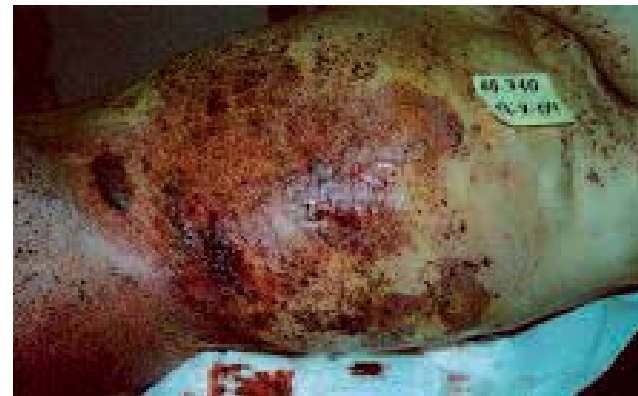

Fig. 7. - Lésion thoraco-abdominale hémorragique alimentée par des veines sous-jacentes de gros calibre

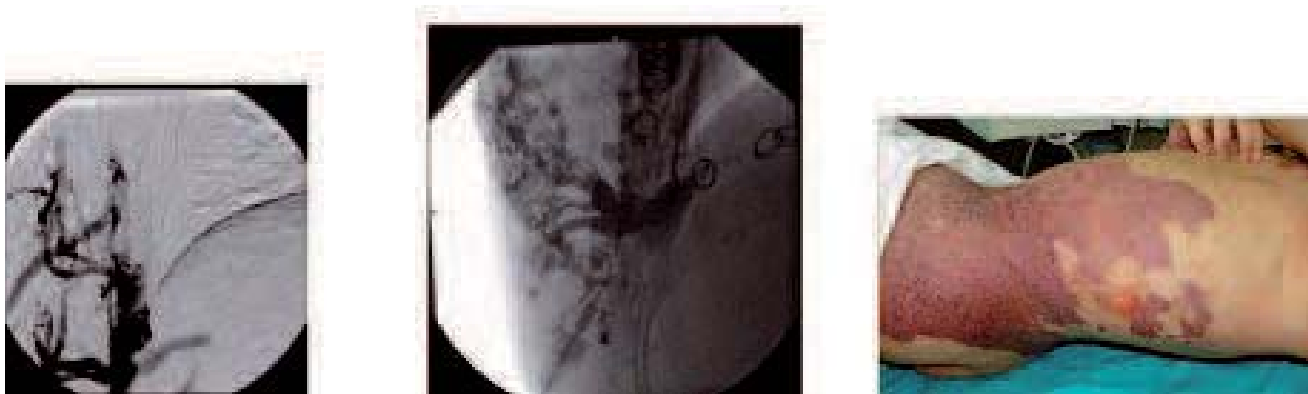

Fig. 8. - L'occlusion endovasculaire de ces veines par des coils a permis d'injecter de la micro-mousse dans le réseau veineux sous-cutané avec d'excellents résultats

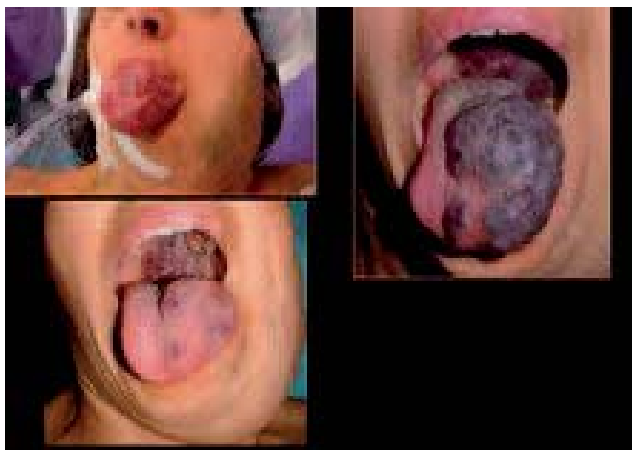

Fig. 9. - Malformation touchant la langue, le visage et le pharynx. Évolution excellente après 7 séances de traitement

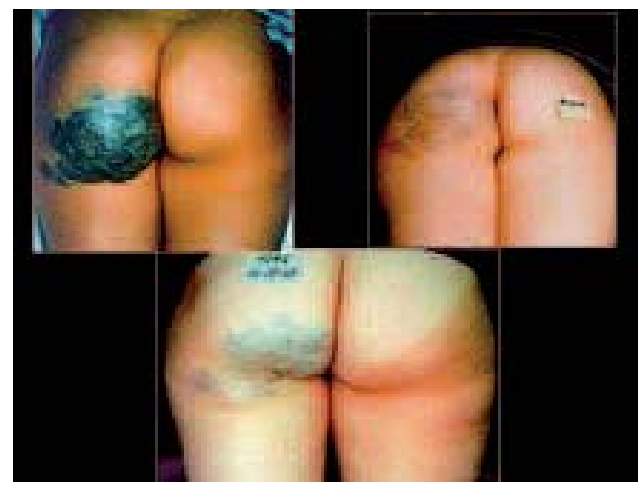

Fig. 10. - Cette énorme lésion de la fesse chez une jeune fille a diminué considérablement après 20 sessions. La stabilité des résultats à cinq ans est évidente sur la photo

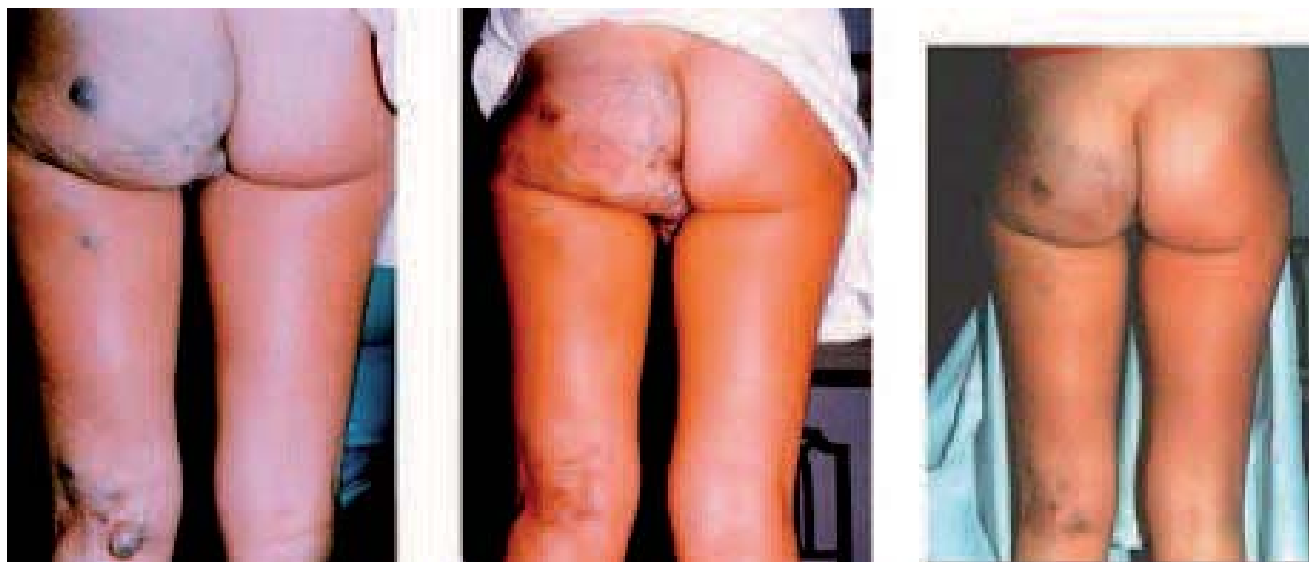

Fig. 11. – Chez cette jeune femme de 22 ans, la réduction de la malformation vulvo-fessière et la disparition de la dilatation du creux poplité lui ont permis de reprendre ses activités quotidiennes

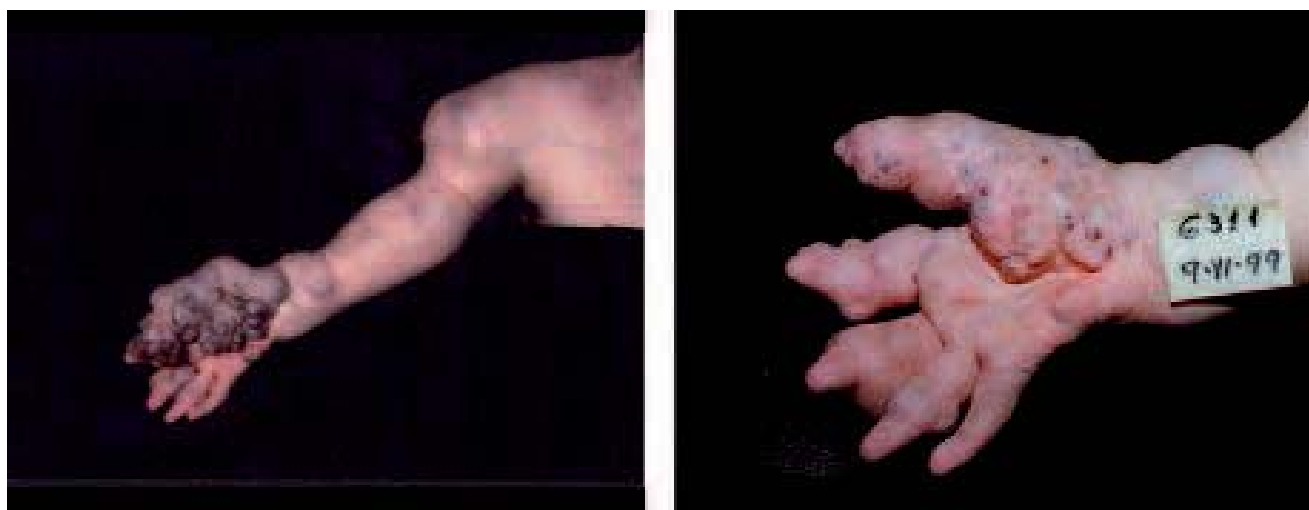

Fig. 12. – Malade porteur d'un syndrome de Maffucci avec une malformation du membre supérieur

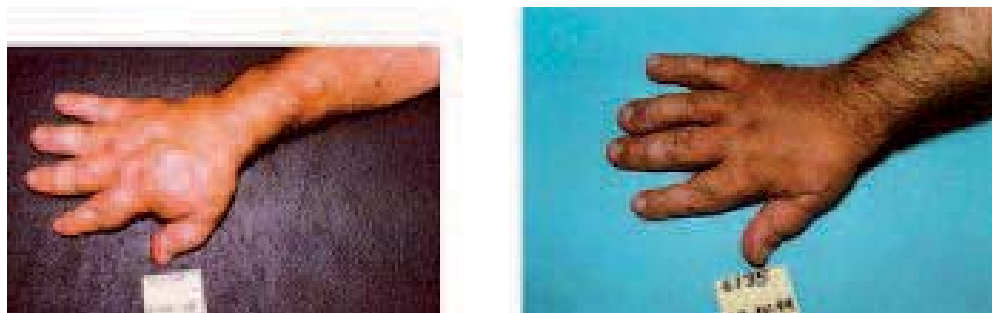


Fig. 13. – Dans ce cas similaire, l'occlusion des veines de drainage dilatées provoqua une aggravation des symptômes. Le traitement débute par l'occlusion des veines dysplasiques des doigts, puis du noyau palmaire de la malformation ; il se termine par l'injection des veines de drainage de l'avant bras

## RÉFÉRENCES

1. Van der Stricht J. Nouvelles stratégies dans le traitement des varices. *Phlébologie* 1990 ; 43 : 521-6.
2. Yamaki T., Nozaki M., Fujiwara O., Yoshida E. Duplex-guided foam sclerotherapy for the treatment of the symptomatic venous malformations of the face. *Dermatologic Surg* 2002 ; 28 : 619.
3. Pascarella L., John J., Bergan J., Yamada C., Mekenas L. Venous angiomas: treatment with sclerosant foam. *Ann Vascular Surg* 2005 ; 19 : 457-64.
4. Nitecki S., Bass A. Ultrasound-guided foam sclerotherapy in patients with Klippel-Trenaunay syndrome. *Isr Med Assoc* 2007 ; 9 : 72-5.
5. Mc Donagh B., Sorenson S., Cohen A., Eaton T., Huntley D.E., La Baer S., Campbell K., Guptan R.C. Management of venous malformations in Klippel-Trenaunay syndrome with ultrasound-guided foam sclerotherapy. *Phlebology* 2005 ; 20 : 63-81.
6. Cabrera J., Cabrera J. Jr, García-Olmedo A., Redondo P. Treatment of venous malformations with sclerosant in microfoam. *Arch Dermatol* 2003 ; 139 : 1409-16.

## COMMENTAIRE

**J.P. GOBIN**

Nous savons que Juan Cabrera est le promoteur mondial de la mousse sclérosante. Son expérience dans le traitement des varices essentielles par injection de micro-mousse sclérosante est reconnue internationalement. Il était intéressant de transposer cette expérience au traitement des angiodyplasies veineuses ou à composante veineuse. En effet les traitements actuels, chirurgie d'exérèse, embolisation, injection de coils... sont décevants et souvent très agressifs. La micro-mousse sclérosante apparaît comme une technique sinon révolutionnaire, du moins plus satisfaisante dans le traitement de ces pathologies particulièrement invalidantes. Une grande expérience de la mousse sclérosante est toutefois requise avant de traiter par cette méthode des patients porteurs d'une angiody-

plasie. Il est intéressant de noter que Juan Cabrera et Pedro Redondo ont créé à Pampelona (Espagne) une fondation dédiée spécifiquement au traitement des malformations vasculaires. Cette structure, unique en Europe, permet de bilanter et de traiter des patients souvent désespérés car jugés ailleurs incurables.

### QUESTIONS À JUAN CABRERA :

Quelle différence existe-t-il entre une mousse sclérosante et une micro-mousse sclérosante ? N'existe-t-il pas une contradiction entre les volumes de micro-mousse injectés dans les malformations veineuses et les propositions du consensus sur la mousse de Tergensee ?