



La place de la chirurgie vasculaire aujourd'hui dans les troubles de l'érection.

The role of vascular surgery in erectile dysfunction, to day.

Allaire E.¹, Sussman H.², Joguet E.³, Virag R.²

Résumé

La chirurgie vasculaire, et plus largement les techniques interventionnelles vasculaires, connaissent un regain d'intérêt dans le traitement des troubles de l'érection, après la mise en évidence de 30-40 % d'inefficacité des traitements oraux.

Les progrès diagnostiques, d'imagerie et de traitement endovasculaire depuis 2018, date de la mise sur le marché du Viagra, ont transformé la prise en charge des maladies vasculaires dans leur globalité.

Des évaluations rigoureuses de l'efficacité sont désormais disponibles dans la littérature, pour le traitement endovasculaire des insuffisances artérielles et des fuites caverno-veineuses, avec des succès hémodynamiques et cliniques de 60 et 80 %, respectivement.

Ces champs d'innovation concernent des millions de patients dans le monde, ils nécessitent une prise en charge pluridisciplinaire, qui recherche l'étiologie associée au symptôme « trouble de l'érection », et prend en charge le risque vital des patients porteurs d'une athérosclérose volontiers infra-clinique.

Abstract

Vascular surgery and endovascular techniques are coming back into the field of erectile dysfunction treatment, since the inefficacy of medical treatment is now documented and is as high as 30 to 40%. Improvements in diagnosis, imaging and endovascular treatment have revolutionized vascular disease management since 2018.

Strict evaluations are now available in the literature for the treatment of arterial insufficiencies and caverno-venous leakage responsible for severe erectile dysfunction, with hemodynamic and clinical successes of 60 and 80%, respectively.

These fields of innovation for the conservative treatment of erectile dysfunction, are relevant to millions of men world-wide.

They require a multidisciplinary team, for disease diagnosis, treatment, and cardiovascular prevention for patients threatened by atherosclerosis often-time and otherwise asymptomatic.

Introduction

Les publications sur les traitements instrumentaux des troubles de l'érection se sont considérablement raréfiées depuis 1998, date de mise sur le marché du premier inhibiteur de la phosphodiesterase-5 (IPDE-5).

Très vite, les thérapeutiques instrumentales conservatrices du tissu érectile – la chirurgie des fuites caverno-veineuses (FCV), les revascularisations artérielles – ont disparu des recommandations des sociétés savantes.

Un article didactique de 1997 dans la revue Nature « coupe » le pénis de ses artères afférentes et de ses veines dans sa présentation physiopathologique, pour ne

1. CETI, Clinique Geoffroy Saint Hilaire, 59 rue Geoffroy Saint Hilaire, 75005 Paris, Hôpital Américain de Paris, 55 Boulevard du Château, 92 Neuilly-sur-Seine.

2. CETI, Paris.

3. Hôpital privé Saint martin, 14000 Caen.

Correspondance : professeurallaire@gmail.com

retenir que l'endothélium et ses implications pharmacologiques [1].

Or, il est apparu que les dysfonctions érectiles (DE) résistent aux IPDE-5 chez 30 à 40 % des utilisateurs [2, 3].

Il a été proposé que 40 % des résistances aux traitements pharmacologiques ont une cause vasculaire [4], chiffre probablement sous-évalué si l'on considère que les seules FCV rendent compte de 50 % des résistances aux IPDE-5 [5, 6] et de 89 % des résistances aux injections intra-caverneuses [7, 8].

Depuis 1998, les progrès des techniques d'exploration des vaisseaux et des thérapeutiques endovasculaires ont révolutionné la prise en charge des pathologies artérielles et veineuses dans toutes les localisations.

La littérature apporte maintenant des preuves, établies sur l'exploration hémodynamique pénienne et la proportion de patients accédant à une sexualité avec pénétration [9, 10].

Il s'agit de thérapeutiques qui concernent des millions d'hommes pour qui la pharmacopée n'est pas efficace ou mal tolérée.

Démarche pré-opératoire

La mise en œuvre d'un traitement instrumental conservateur des DE nécessite d'avoir identifié la/les causes du déficit érectile, chiffré la sévérité du symptôme, analysé son retentissement personnel, optimisé le traitement médical en accord avec la volonté du patient, et présenté les alternatives thérapeutiques (auto-injections lorsqu'elles sont efficaces, implant pénien).

Recueil sémiologique

La sémiologie des DE d'origine vasculaire présente des spécificités qui orientent vers une étiologie veineuse ou artérielle, et détermine le choix de la stimulation pharmacologique pour l'échographie-Doppler du pénis qui fera le diagnostic.

L'interrogatoire, auquel les patients se prêtent d'autant plus volontiers que leur détresse est importante, se porte sur les érections au réveil, lors des masturbations, des rapports avec partenaire, et l'ancienneté des troubles, remontant à l'adolescence (**Tableau 1**).

Dans chaque circonstance érectile, il faut évaluer la dureté de l'érection sur l'échelle EHS (Erection Hardness Score), sa durée, sa variabilité selon la position (allongé, debout, en décubitus dorsal ou ventral, selon les positions pendant l'acte sexuel), la constance du symptôme dans le temps, l'efficacité et la tolérance des médicaments de l'érection.

Les éléments sémiologiques suivants sont présents dans toutes les DE organiques sévères : la constance du trouble dans toutes les circonstances de la vie érectile,

Caractérisation du trouble de l'érection
Dureté (EHS) et durée des érections
Au réveil
Lors des stimulations solitaires
Avec partenaire
Ancienneté (adolescence)
Caractère positif
Stabilité du trouble dans le temps
Efficacité des traitements médicaux
Retentissement psycho-affectif (idées de suicide)
Santé cardiovasculaire et globale
Facteurs de risque cardiovasculaires
Qualité du sommeil
Exposition au stress
ATCD et signes cardio-neuro-vasculaires
ATCD neurologiques et traumatologique
ATCD ou signes urologiques
ATCD ou signes endocriniens
TABLEAU 1 : Enquête sémiologique et de santé lors d'une consultation vasculaire pour troubles de l'érection.

particulièrement au réveil et lors des masturbations, la résistance aux IPDE-5, la stabilité du trouble (**Figure 1**).

Sont incompatibles avec une étiologie vasculaire les périodes ou circonstances de la vie érectile durant lesquelles les érections sont fermes et stables (étiologie psychogène a priori), par exemple lors des masturbations ou le matin au réveil (**Figure 1**).

L'interrogatoire recherche des signes fonctionnels d'insuffisance artérielle passée ou présente (claudication des membres inférieurs, angor coronaire ou mésentérique, infarctus du myocarde, évènements neurologiques).

L'exposition à des facteurs de risque cardiovasculaires est recherchée, en particulier une apnée du sommeil, même chez les sujets jeunes (constatation de poses respiratoires, ronflement, fatigue diurne).

On recherche dans l'histoire du patient des antécédents qui orientent vers une étiologie neurologique associée : diabète, traumatisme rachidien ou pelvien, sciatique, maladie neurologique, qui font prescrire un électromyogramme du pénis.

On recherche des signes de maladie de La Peyronie (déviations pénienues lors des érections, douleurs pénienues).

L'examen clinique recherche des signes d'hypo-androgénie (gynécomastie, pilosité et fréquence des rasages, examen des testicules), des anomalies morphologiques du pénis, des signes d'insuffisance artérielle (palpation des poul

La place de la chirurgie vasculaire aujourd'hui dans les troubles de l'érection.

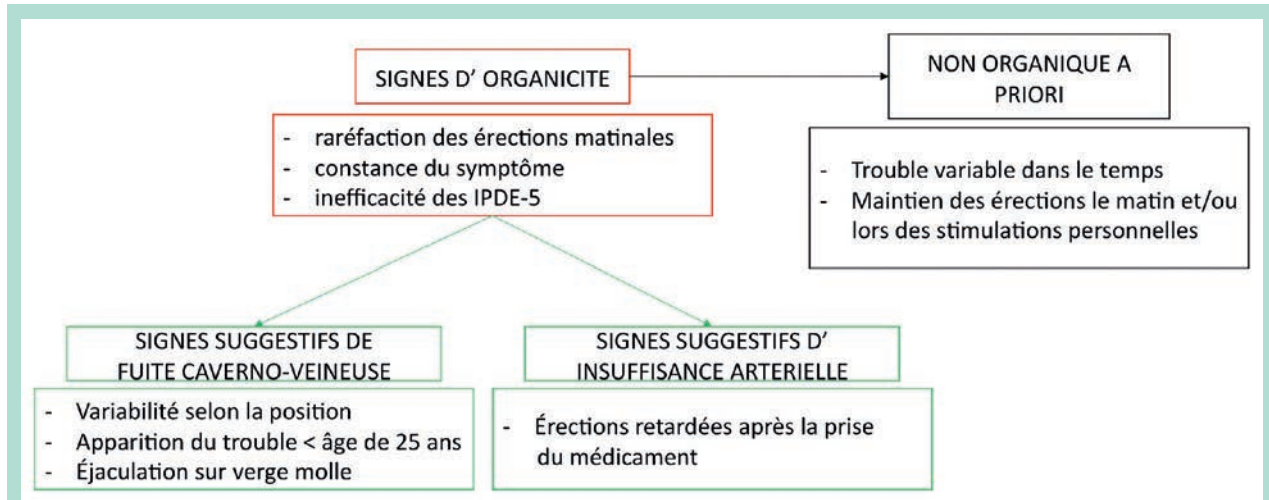


FIGURE 1 : Orientation étiologique en fonction de la sémiologie du trouble de l'érection.

périphériques, diminution de la pilosité jambière, anomalies unguéales).

Évaluation de la fonction endothéliale intra-pénienne

La mesure du PNORT (Penile NO release) [11, 12] évalue les conséquences de l'exposition aux facteurs de risques cardio-vasculaires sur la fonction endothéliale pénienne.

Échographie-Doppler du pénis

Les étiologies artérielles, endothéliales, veineuses ou mixtes sont identifiées par l'échographie-Doppler du pénis [12].

La stimulation pharmacologique est choisie en fonction de la sémiologie : minitest si une cause artérielle prédominante est soupçonnée, maxitest pour les FCV probables.

L'analyse des flux se porte sur les artères cavernueuses, et sur les veines également [12, 13].

L'injection de médicaments pro-érectiles évalue la pharmaco-résistance, trait diagnostique des dysfonctions vasculaires artérielles et veineuses.

Le compte-rendu mentionne la dureté de l'érection pharmaco-induite sur l'échelle EHS, et sa durée.

Recherche d'une neuropathie érectile

Elle est nécessaire au choix thérapeutique, car sa présence compromet l'intérêt d'un traitement conservateur, sauf exception.

Un électromyogramme pénien est réalisé pour toute suspicion : diabète, traumatisme rachidien ou pelvien, sciatique, maladie neurologique.

Recherche d'une endocrinopathie

Un bilan endocrinien est systématique après 50 ans, et devant des signes évocateurs, y compris de dysthyroïdie.

Les fuites caverno-veineuses

Les FCV désignent la vidange trop précoce du contenu sanguin des corps cavernueux, qui empêche l'accroissement et le maintien de la pression intra-caverneuse pour constituer une érection [14].

Elles sont responsables de DE souvent complètes, résistantes aux traitements médicamenteux, depuis le début de la vie sexuelle dans la moitié des cas pris en charge par le CETI [10].

Épidémiologie

Les FCV sont la cause la plus fréquente de dysfonction organique. 1 à 4 % des hommes de moins de 25 ans ont une dysfonction érectile sévère résistante aux IPDE-5, dont la moitié en raison de FCV [15, 16]. Cela fait des FCV la première cause somatique de handicap sévère des hommes de moins de 25 ans.

L'échographie-Doppler avec test pharmacologique met en évidence une FCV chez 50 % des patients dont la dysfonction érectile résiste aux IPDE-5.

Il existe vraisemblablement des FCV pauci- ou asymptomatiques, compensées par de fortes stimulations sexuelles, ou un aménagement de l'activité sexuelle (rapports plus espacés chez les hommes jeunes).

Une extrapolation à partir de ces données permet d'estimer que les CVL sévères concernent 900 000 hommes en France et 4,4 millions aux États-Unis.

Sémiologie

Les CVL sont responsables de DE primaires – depuis le début de la vie sexuelle, ou secondaires, survenant après une vie érectile satisfaisante de plusieurs décennies.

Les DE primaires par CVL se manifestent le plus souvent après une latence de quelques années, mais parfois dès le début de l'adolescence. Dans ce dernier cas, l'asomatognosie est la règle, les patients ignorant leur trouble avant une première relation sexuelle avec partenaire. Certains ne consultent que vers la cinquantaine, après trente ans de vie sans érections, faute de diagnostic.

La sémiologie fonctionnelle est résumée dans la **Figure 1**.

Les éléments les plus discriminants en faveur d'une FCV sont les érections variables selon la position et perdues lors des changements de position, l'installation du symptôme avant l'âge de 25 ans, les éjaculations sans érection. Parfois, les patients ont « découvert » une manœuvre qui diminue les fuites veineuses lors des masturbations : pression digitale autour du pénis ou au pli de l'aîne, manœuvre de Valsalva.

La baisse du désir sexuel est un piège diagnostique. Beaucoup de patients porteurs de FCV décrivent, si on leur pose la question, une baisse du désir sexuel, qu'ils décrivent comme une conduite d'évitement.

L'examen clinique est sans particularité.

Démarche diagnostique

L'échographie Doppler fait le diagnostic de FCV, à condition que sa réalisation soit conforme aux règles suivantes [12, 13, 17] :

- une stimulation pharmacologique suffisante (maxitest) lorsque l'hypothèse d'une CVL est soulevée par la sémiologie. Si la stimulation pharmacologique est insuffisante, le stress de l'examen ou une insuffisance artérielle peuvent générer des fuites fonctionnelles (faux positifs),
- la vitesse télé-diastolique peut être nulle (ce qui est normal après la stimulation pharmacologique) malgré des fuites massives, par exemple vers les grandes saphènes, et ne doit plus être utilisée comme seul critère diagnostique de FCV (faux négatifs),
- les flux sur la veine dorsale profonde, les veines superficielles, les veines pudendales externes jusqu'aux

saphènes et veines iliaques externes, doivent être explorés,

- le compte-rendu doit mentionner la dureté de l'érection sur l'échelle EHS et son évolution durant la première demi-heure.

Analyse du cavernoscanner

Réalisé après une stimulation pharmacologique semblable à l'échographie-Doppler, le cavernoscanner comporte trois passages [18] :

- le premier détecte les fuites de très haut débit,
- le second permet l'analyse topographique des fuites, sur une reconstruction 3D et sur les coupes natives en trois plans (plateforme Vizua Online),
- le troisième permet d'estimer l'importance des fuites, reflétée par le remplissage vésical de produit de contraste.

La majorité des fuites emprunte des circuits classiques de vidange des corps caverneux [18] (**Figure 2**).

Il existe des fuites par les deux veines satellites de l'artère dorsale [19].

En plus des schémas de drainage physiologiques, deux schémas complexes peuvent se présenter (**Figure 3**) :

- les fuites vers le corps spongieux et le gland, avec ou sans drainage secondaire vers les réseaux profonds ou superficiels,
- les fuites naissant dans le segment périnéal des CC,
- les dystrophies à la surface des CC.

Techniques opératoires

L'intervention peut utiliser cinq techniques en fonction de la topographie des fuites et de l'importance du déficit érectile :

- les ligatures et/ou exérèse de la veine dorsale profonde,
- les ligatures au scapa des afférentes aux grandes veines saphènes,
- les ligatures de fuites cavernoso-spongieuses,
- les ligatures extensives à la surface des corps caverneux,
- les embolisations, percutanées ou non,
- les artérialisations de la veine dorsale profonde décrites par Ronald Virag pour le traitement des insuffisances artérielles (cf. infra), mais également pour celui des FCV, en créant une contre-pression pour limiter le débit de fuite [20-23].

En fin d'intervention, nous évaluons la réponse érectile par une stimulation pharmacologique, et recherchons des fuites résiduelles par une cavernographie multi-plan [10].

Prise en charge post-opératoire

Lorsqu'une embolisation a été pratiquée, le patient reçoit une anticoagulation préventive pendant une semaine. Du Tadalafil est prescrit pendant trois mois.

La place de la chirurgie vasculaire aujourd'hui dans les troubles de l'érection.

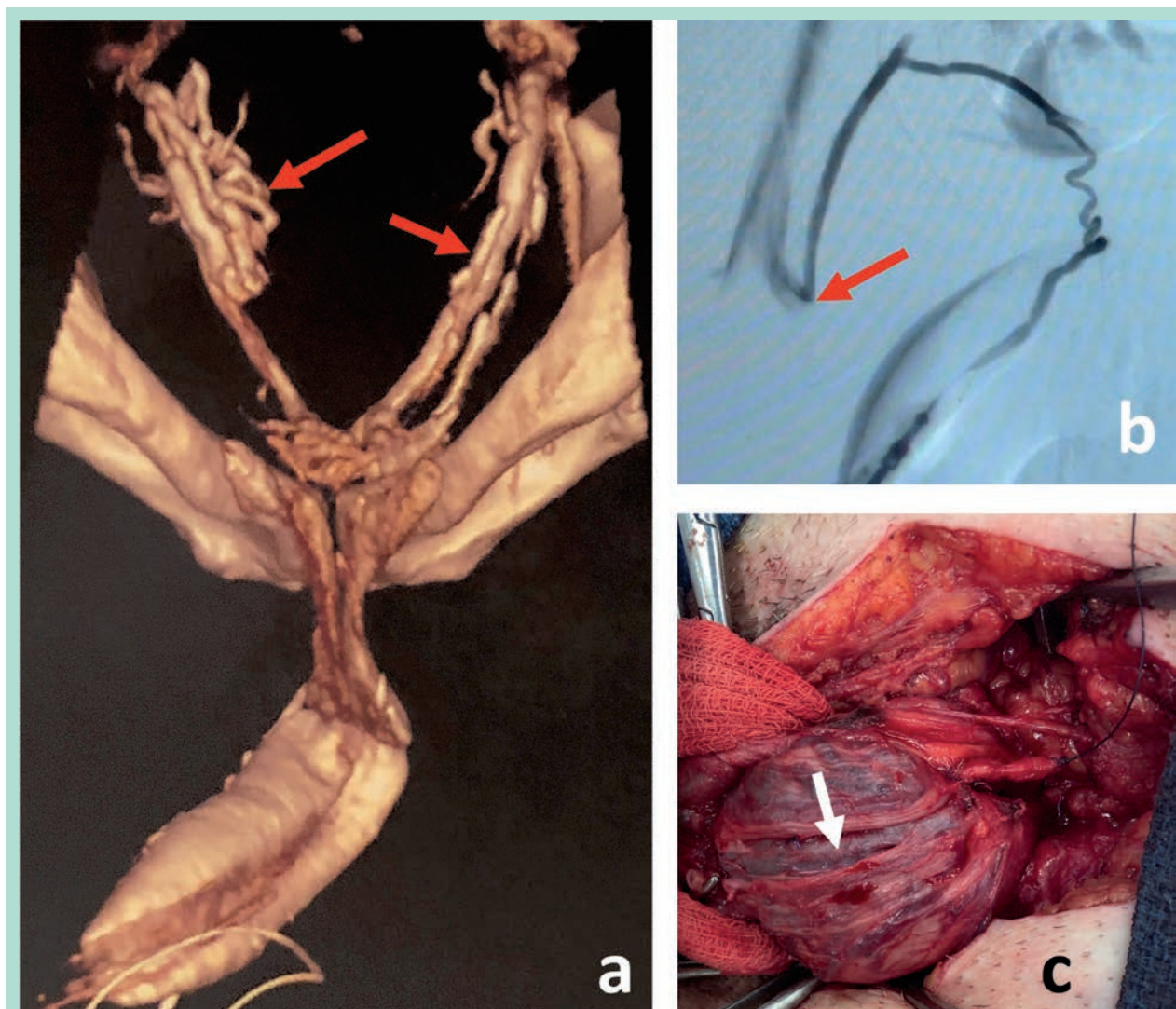


FIGURE 2 : Fuites par des voies de drainage veineux normales, correspondant à une perte du verrouillage sans aberration du développement vasculaire. **a.** Fuites à très haut débit (cavernoscan) comme en témoigne la dilatation presque variqueuse du plexus (flèches rouges). **b.** Fuite superficielle visualisée par phlébographie, qui se draine dans la crosse de la grande veine saphène droite (flèche rouge). **c.** Vue per-opératoire d'une hypertrophie de veine satellite d'une artère dorsale du pénis (flèche rouge).

Une échographie-Doppler de contrôle avec test pharmacologique est pratiquée trois mois après l'intervention [10]. En cas de résultat fonctionnel insuffisant, un second cavernoscan permet de discuter l'opportunité d'une seconde intervention.

Complications

Elles sont peu détaillées dans la littérature.

Dans notre expérience de 133 patients opérés :

- les complications majeures ont été deux embolies pulmonaires mineures au début de la série (un patient

après un vol transatlantique cinq jours après l'intervention, un second découvert porteur d'une mutation hétérozygote du Facteur V Leyden), une douleur pénienne durant plus d'un an, une hypoesthésie du gland après une seconde intervention, d'un épisode infectieux sévère suivi d'une thrombose artérielle pudendale, trois paraphimosis nécessitant une postectomie.

- Les complications mineures incluent les œdèmes du pénis, les ulcérations de la peau du fourreau, toujours réversibles, de rares reprises pour hématome.

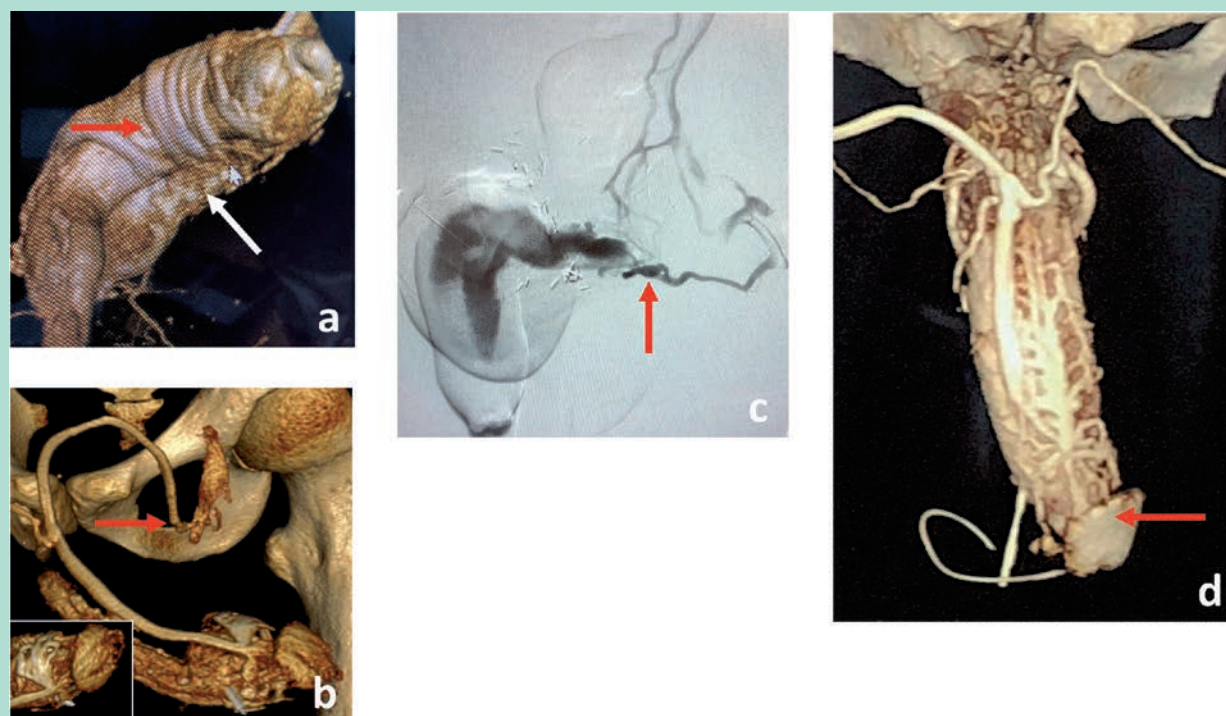


FIGURE 3 : Fuites par des voies de drainage veineux anormales, correspondant à des aberrations du développement vasculaire. **a.** Série de veines circonflexes anormales (flèche rouge) qui se drainent dans le corps spongieux (flèche blanche). **b.** Veine superficielle de trajet anormal projeté au-dessus de la branche pubienne, drainée dans la crosse de la grande veine saphène gauche (flèche rouge). Dans le cartouche en bas à gauche, origine dystrophique de cette veine superficielle, correspondant probablement à une anomalie sous-jacente de l'albuginée. **c.** Fuite du fond d'un corps caverneux (flèche rouge). **d.** Opacification du gland (flèche rouge) à partir d'une dystrophie complexe à la surface des corps caverneux.

Résultats

Les publications antérieures à 1998 rapportent des résultats très divers [24-29], souvent médiocres, avec plusieurs biais :

- des erreurs diagnostiques – en particulier sur la base d'échographies-Doppler avec une stimulation pharmacologique insuffisante (faux positifs),
- une méconnaissance de la topographie des FCV (procédures incomplètes),
- des interventions utilisant dans presque toutes les séries une seule technique (procédures incomplètes),
- une absence de documentation hémodynamique et fonctionnelle du résultat par échographie-Doppler et test pharmacologique après l'intervention.

Nous avons publié une série de 45 patients porteurs d'une dysfonction érectile sévère, pour 90 % d'entre eux résistant au maxitest (EHS pharmacologique < 3) [10].

Les FCV étaient la cause principale de la dysfonction érectile chez tous les patients, identifiées et caractérisées par une échographie-Doppler pré-opératoire avec maxitest,

qui avait également éliminé une atteinte artérielle sévère et un cavernoscanner.

En cas de diabète, un EMG avait permis de récuser les patients porteurs d'une neuropathie significative.

Tous les patients avaient refusé un implant pénien.

Les interventions avaient associé l'éventail des techniques mentionné plus haut, en fonction des données cliniques, hémodynamiques et topographiques.

Au recul moyen de 14 mois, 82 % des patients avaient un EHS clinique supérieur ou égal à 3, 9 % après une seconde intervention, un tiers sans l'aide d'IPDE-5.

GL Hsu rapporte une stabilité des résultats à 7,7 ans et une amélioration des érections rapportée par 90 % des patients opérés [30].

Si le critère de succès reste imprécis dans cette série, la stabilité des résultats trois mois après la chirurgie semble faire consensus.

Insuffisances artérielles

Épidémiologie

La fréquence des insuffisances artérielles (IA) responsables de DE est mal documentée. Parmi les patients porteurs de DE et d'un syndrome métabolique, elle peut atteindre 89% [31].

Sémiologie

Les IA sont responsables de DE secondaires, après une vie érectile de bonne qualité. L'installation de la DE est progressive si l'étiologie principale est l'athérosclérose, brutale et immédiate après une fracture du bassin.

La disparition des érections matinales signe l'atteinte organique. L'association à une claudication artérielle fessière est très évocatrice d'une origine artérielle, de même qu'un syndrome de Leriche.

L'élément le plus discriminant en faveur d'une DE par IA est l'efficacité, mais retardée, des médicaments pour l'érection, qu'il s'agisse des IPDE-5 ou des injections intra-caverneuses. Il manque dans les formes les plus sévères qui ne sont pas améliorées par la pharmacopée.

Démarche diagnostique (Figure 4)

L'échographie-Doppler du pénis fait le diagnostic d'insuffisance artérielle, avec un aplatissement des courbes de vitesse sur les artères caverneuses et dorsales (Pic de vitesse systolique < 30 cm/sec).

Les suppléances par les artères pudendales externes sont recherchées. La stimulation pharmacologique utilisée est peu importante (minitest) [12].

Des FCV peuvent être mises en évidence, mais leur signification est souvent difficile à déterminer.

Ces fuites sont souvent fonctionnelles, conséquences de l'IA. Le compte-rendu doit mentionner la dureté de l'érection sur l'échelle EHS et son évolution durant la première demi-heure.

Il est indispensable d'évaluer dans le même temps la fonction endothéliale intra-pénienne (Penile NO Release Test, PNORT) [11], car l'exposition aux facteurs de risque cardiovasculaires peut l'avoir altérée, ce qui serait un élément important dans la décision thérapeutique.

La présence d'un diabète doit être systématiquement recherchée, et motive la prescription d'un électromyogramme du pénis à la recherche d'une neuropathie. Il est bien entendu indispensable après une fracture du bassin pour mettre en évidence une atteinte traumatique des nerfs pudendaux.

Le bilan endocrinien n'est pas nécessaire chez les patients de moins de 50 ans après un traumatisme, mais indispensable dans les autres situations, d'autant qu'une hypo-androgénie peut avoir favorisé le développement de lésions d'athérosclérose.

Imagerie artérielle (Figure 5)

L'angioscanner abdomino-pelvien a un intérêt car il visualise les lésions iliaques internes facilement accessibles à un traitement endovasculaire.

Nous améliorons la visibilité des artères pudendales, fines et distales, par une injection intra-pénienne de Papavérine (20 mg), qui augmente le calibre le débit sanguin des artères pudendales, sans provoquer de blocage.

La visualisation, comme la non visualisation, des artères pudendales sont souvent difficiles à interpréter, en raison de la faible définition spatiale du scanner. Les images les plus évocatrices sont les interruptions-opacifications pudendales, indicatrices de sténoses.

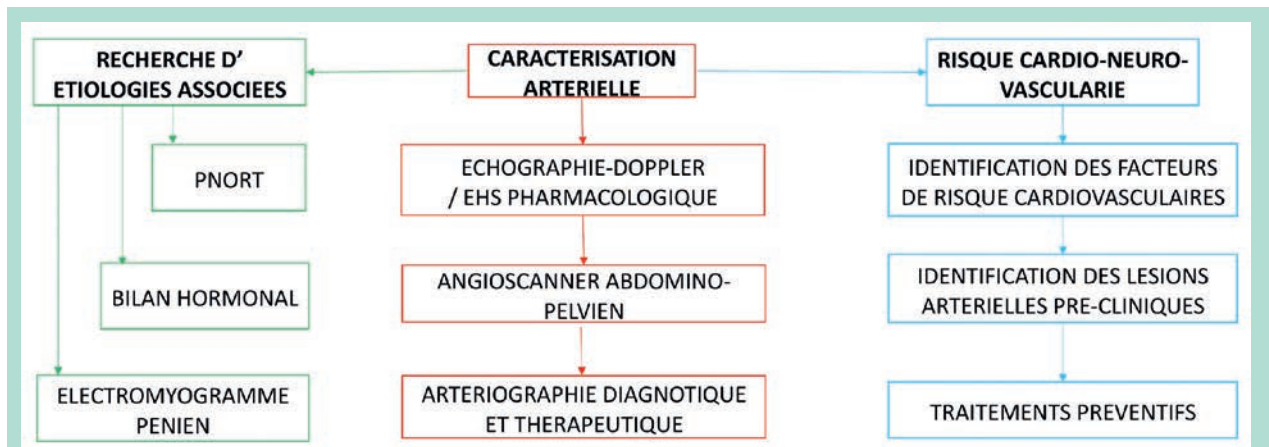


FIGURE 4 : Évaluation pré-opératoire des dysfonctions érectiles par insuffisance artérielle.

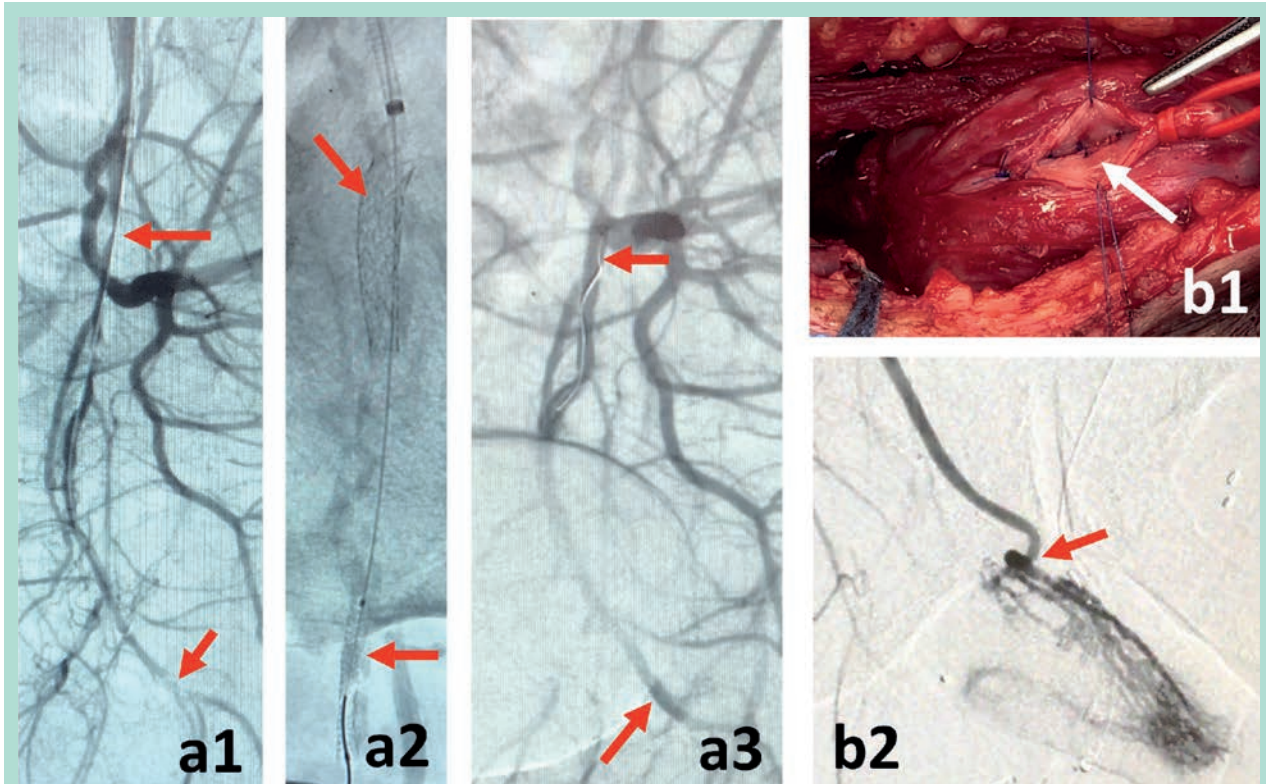


FIGURE 5 : Traitements instrumentaux des troubles de l'érection secondaires à des insuffisances artérielles. **a.** Traitement endovasculaire. Deux sténoses pudendales (flèches rouges), l'une proximale, l'autre distale (a1). Stents (flèches rouges) (a2). Contrôle artériographique (a3). **b.** Artérialisation des corps caverneux par anastomose de l'artère épigastrique et fenestration de la veine dorsale profonde dans un corps caverneux – Intervention de Virag. (b1). Contrôle artériographique (b2). La flèche rouge montre l'anastomose.

C'est l'artériographie hyper-sélective qui mettra en évidence les lésions occlusives pudendales, sensibilisée par l'injection intra-caverneuse de Papavérine.

Cet examen est décidé dans un double objectif de localiser les lésions occlusives et de les traiter par voie endovasculaire.

Techniques opératoires

Les chirurgies ouvertes

Initiées par Michals en 1973 [32], qui proposa une technique d'anastomose d'une artère épigastrique inférieure directement sur un corps caverneux en ouvrant l'albuginée, les chirurgies de revascularisation péniennes ont fait l'objet de nombreuses propositions.

Les plus abouties sont les interventions de Virag [23, 33, 34], qui consistent en une anastomose d'une artère épigastrique inférieure sur la veine dorsale profonde, pour artérialiser la composante veineuse des corps caverneux.

Plusieurs interventions de Virag ont été décrites par son auteur, visant à optimiser l'apport de sang artériel dans

les corps caverneux : ligatures de la veine dorsale profonde en aval et en amont de l'anastomose, dévalvulation de la veine dorsale profonde, fenestration du fond de la veine dorsale profonde et de l'albuginée.

Les résultats de ces interventions sont variablement documentés.

- Pour l'intervention de Michal par pontage sur l'artère dorsale du pénis (Michal II), la perméabilité documentée par échographie-Doppler varie de 60 à 90 % à un an [35].
- Pour les interventions de type Virag, à cinq ans, la moitié des patients sont considérés guéris, 20 % supplémentaires améliorés [33].

Les traitements endovasculaires

Le développement des techniques endovasculaires permet d'accéder aux artères de petit diamètre que sont les artères pudendales, voir les artères intra-péniennes [36, 37].

75 % des lésions sont localisées au niveau des artères pudendales internes et des artères péniennes communes [38].

La place de la chirurgie vasculaire aujourd'hui dans les troubles de l'érection.

Alors que les techniques de chirurgie ouverte sont rarement proposées aux patients atteints de DE par lésions athérosclérotiques, il existe peu de réticences à tenter un traitement endovasculaire, en cas de résistance ou d'intolérance aux IPDE-5.

La littérature dans ce domaine souffre d'évaluations approximatives des résultats, et de séries mêlant angioplasties iliaques et pudendales [39], alors que chacune relève de problématiques techniques différentes.

Plusieurs points sont néanmoins acquis :

- *La faisabilité [40] et l'efficacité.* Rogers rapporte une série de 30 patients parfaitement documentée avant et après la procédure, utilisant des stents imprégnés de Zotarolimus pour prévenir les resténoses⁹. L'amélioration hémodynamique moyenne (pic de vitesse systolique) est significative à un mois, mais encore plus à six mois.
- *Le taux d'amélioration clinique à six mois est de 60 % [9, 41].*
- *Le taux de resténose est de 30 % au niveau de l'artère pudendale interne, plus important dans la portion distale [41].*
- *L'identification de patients éligibles à un traitement endovasculaire nécessite la réalisation d'une angiographie, au prix de deux-tiers de patients finalement non traités, soit parce que leurs lésions ne sont pas significatives, ou au contraire trop étendues [9]. Le critère de pic de vitesse systolique < 30 cm/sec n'est peut-être pas assez spécifique.*

La prise en charge globale du patient

L'identification d'une atteinte artérielle chez un patient porteur de troubles de l'érection signe l'exposition à des facteurs de risque cardiovasculaires, souvent non identifiés, un risque accru d'accidents cardio-neuro-vasculaires graves, et une diminution de l'espérance de vie (voir article dans ce numéro).

La prise en charge des DE artérielles comporte l'identification des facteurs de risque responsables, leur prise en charge, et la détection de lésions cardio-neuro-vasculaires cliniques et infra-cliniques.

Fistules artério-veineuses

En général post-traumatiques, les fistules artério-veineuses péniennes sont le plus souvent responsables d'un priapisme par hyper-débit, parfois d'une insuffisance érectile. Le tableau hémodynamique est celui d'un hyper-débit dans l'artère donneuse et les veines de drainage. Le traitement de choix est l'embolisation percutanée [42-45].

Conclusion

La place de la chirurgie vasculaire et des techniques interventionnelles dans le traitement des DE est déterminée par les attentes des patients en échec de traitement pharmacologique, soit plus d'un tiers des utilisateurs des IPDE-5, et probablement l'essentiel des 10 % de patients porteurs de DE sévères.

Dans le domaine des FCV comme dans celui des lésions artérielles, des équipes utilisant les progrès réalisés depuis 1998 dans la prise en charge des pathologies vasculaires, rapportent des résultats comparables et même supérieurs aux traitements pharmacologiques validés selon des critères hémodynamiques objectifs.

Ces résultats, qui doivent être reproduits et étendus, s'appuient sur trois éléments de pluridisciplinarité :

1. des explorations vasculaires et neurologiques reproductibles car standardisées,
2. une technicité avancée des interventions qui peuvent être complexes dans les choix techniques comme dans leur réalisation,
3. le diagnostic de cause du symptôme et une prise en charge holistique du trouble de l'érection.

Références

1. Yafi FA, Jenkins L, Albersen M, et al. Erectile dysfunction. Nat Rev Dis Primers. 2016;2:16003.
2. Gong B, Ma M, Xie W, et al. Direct comparison of tadalafil with sildenafil for the treatment of erectile dysfunction: a systematic review and meta-analysis. Int Urol Nephrol. 2017;49(10):1731-1740.
3. Stuckey BG, Jadzinsky MN, Murphy LJ, et al. Sildenafil citrate for treatment of erectile dysfunction in men with type 1 diabetes: results of a randomized controlled trial. Diabetes Care. 2003;26(2):279-284.
4. Saavedra-Belaunde JA, Clavell-Hernandez J, Wang R. Epidemiology regarding penile prosthetic surgery. Asian J Androl. 2020;22(1):2-7.
5. Zhu YC, Zhao JL, Wu YG, et al. Clinical features and treatment options for Chinese patients with severe primary erectile dysfunction. Urology. 2010;76(2):387-390.
6. Wespes E, Rammal A, Garbar C. Sildenafil non-responders: haemodynamic and morphometric studies. Eur Urol. 2005;48(1):136-139; discussion 139.
7. Rajfer J, Rosciszewski A, Mehringer M. Prevalence of corporeal venous leakage in impotent men. J Urol. 1988;140(1):69-71.
8. Furst G, Muller-Mattheis V, Cohnen M, et al. Venous incompetence in erectile dysfunction: evaluation with color-coded duplex sonography and cavernosometry/-graphy. Eur Radiol. 1999;9(1):35-41.
9. Rogers JH, Goldstein I, Kandzari DE, et al. Zotarolimus-eluting peripheral stents for the treatment of erectile dysfunction in subjects with suboptimal response to phosphodiesterase-5 inhibitors. J Am Coll Cardiol. 2012;60(25):2618-2627.

10. Allaire E, Sussman H, Zugail AS, Hauet P, Floresco J, Virag R. Erectile Dysfunction Resistant to Medical Treatment Caused by Cavernovenous Leakage: An Innovative Surgical Approach Combining Pre-operative Work Up, Embolisation, and Open Surgery. *Eur J Vasc Endovasc Surg.* 2021;61(3):510-517.
11. Virag R, Floresco J, Richard C. Impairment of shear-stress-mediated vasodilation of cavernous arteries in erectile dysfunction. *Int J Impot Res.* 2004;16(1):39-42.
12. Sussman H, Labastie MN, Hauet P, Allaire E, Lombion S, Virag R. Ultrasonography after pharmacological stimulation of erection for the diagnosis and therapeutic follow-up of erectile dysfunction due to cavernovenous leakage. *J Med Vasc.* 2020;45(1):3-12.
13. Virag R, Sussman H. [Exploration of the deep dorsal vein of the penis using pulsed Doppler ultrasonography. Preliminary study]. *J Mal Vasc.* 1998;23(3):195-198.
14. Hsu GL, Hung YP, Tsai MH, et al. Penile veins are the principal component in erectile rigidity: a study of penile venous stripping on defrosted human cadavers. *J Androl.* 2012;33(6):1176-1185.
15. Ludwig W, Phillips M. Organic causes of erectile dysfunction in men under 40. *Urol Int.* 2014;92(1):1-6.
16. Tal R, Voelzke BB, Land S, et al. Vasculogenic erectile dysfunction in teenagers: a 5-year multi-institutional experience. *BJU Int.* 2009;103(5):646-650.
17. Virag R, Frydman D, Legman M, Virag H. Intracavernous injection of papaverine as a diagnostic and therapeutic method in erectile failure. *Angiology.* 1984;35(2):79-87.
18. Virag R, Paul JF. New classification of anomalous venous drainage using caverno-computed tomography in men with erectile dysfunction. *J Sex Med.* 2011;8(5):1439-1444.
19. Hsu GL, Hsieh CH, Wen HS, Kang TJ, Chiang HS. Penile venous anatomy: application to surgery for erectile disturbance. *Asian J Androl.* 2002;4(1):61-66.
20. Anafarta K, Aydos K, Yaman O. Is deep dorsal vein arterialization an alternative surgical approach to treat venogenic impotence? *Urol Int.* 1997;59(2):109-112.
21. Sarramon JP, Bertrand N, Malavaud B, Rischmann P, Chamssudin A. Surgical treatments of erectile impotence. *Rev Med Interne.* 1997;18 Suppl 1:365-405.
22. Virag R, Zwang G, Dermange H, Legman M, Penven JP. Investigation and surgical treatment of vasculogenic impotency (author's transl). *J Mal Vasc.* 1980;5(3):205-209.
23. Virag R, Saltiel H, Floresco J, Shoukry K, Dufour B. Surgical treatment of vascular impotence by arterialization of the dorsal vein of the penis. Experience of 292 cases. *Chirurgie.* 1988;114(9):703-714.
24. Wespes E, Schulman CC. Caverno-venous leakage: retrograde opacification and resection of the deep dorsal vein completed by ligation of the crural edges of the corpora. *Arch Ital Urol Nefrol Androl.* 1987;59(2):149-154.
25. Wespes E, Schulman CC. Venous leakage: surgical treatment of a curable cause of impotence. *J Urol.* 1985;133(5):796-798.
26. Wespes E, Delcour C, Preserowitz L, Herbaut AG, Struyven J, Schulman C. Impotence due to corporeal veno-occlusive dysfunction: long-term follow-up of venous surgery. *Eur Urol.* 1992;21(2):115-119.
27. Popken G, Katzenwadel A, Wetterauer U. Long-term results of dorsal penile vein ligation for symptomatic treatment of erectile dysfunction. *Andrologia.* 1999;31 Suppl 1:77-82.
28. Fernandez Arjona M, Oteros R, Zarca M, Diaz Fernandez J, Cortes I. Percutaneous embolization for erectile dysfunction due to venous leakage: prognostic factors for a good therapeutic result. *Eur Urol.* 2001;39(1):15-19.
29. Rebonato A, Auci A, Sanguinetti F, et al. Embolization of the periprostatic venous plexus for erectile dysfunction resulting from venous leakage. *J Vasc Interv Radiol.* 2014;25(6):866-872.
30. Hsu GL, Chen HS, Hsieh CH, Lee WY, Chen KL, Chang CH. Clinical experience of a refined penile venous stripping surgery procedure for patients with erectile dysfunction: is it a viable option? *J Androl.* 2010;31(3):271-280.
31. Coelho MF, Santos PB. Erectile dysfunction of vascular cause: statistical evaluation on the plurimetabolic syndrome's risk factors and their correlation with penile eco-doppler rates. *Acta Med Port.* 2011;24 Suppl 2:379-382.
32. Michal V, Kramar R, Pospichal J, Hejhal L. [Direct arterial anastomosis on corpora cavernosa penis in the therapy of erectile impotence]. *Rozhl Chir.* 1973;52(9):587-590.
33. Virag R, Bennett AH. Arterial and venous surgery for vasculogenic impotence: a combined French and American experience. *Arch Ital Urol Nefrol Androl.* 1991;63(1):95-100.
34. Bennett AH. Venous arterialization for erectile impotence. *Urol Clin North Am.* 1988;15(1):111-113.
35. Munarriz R. Penile microvascular arterial bypass surgery: indications, outcomes, and complications. *ScientificWorldJournal.* 2010;10:1556-1565.
36. Rogers JH, Karimi H, Kao J, et al. Internal pudendal artery stenoses and erectile dysfunction: correlation with angiographic coronary artery disease. *Catheter Cardiovasc Interv.* 2010;76(6):882-887.
37. Mohan V, Sangiorgi G, Knochel J, et al. Frequency and anatomic distribution of arterial obstructions in patients with vasculogenic erectile dysfunction not responding to intracavernous prostaglandin. *Vasa.* 2021;50(4):306-311.
38. Gray RR, Keresteci AG, St Louis EL, et al. Investigation of impotence by internal pudendal angiography: experience with 73 cases. *Radiology.* 1982;144(4):773-780.
39. Diehm N, Do DD, Keo HH, et al. Early Recoil After Balloon Angioplasty of Erection-Related Arteries in Patients With Arteriogenic Erectile Dysfunction. *J Endovasc Ther.* 2018;25(6):710-715.
40. Diehm N, Marggi S, Ueki Y, et al. Endovascular Therapy for Erectile Dysfunction-Who Benefits Most? Insights From a Single-Center Experience. *J Endovasc Ther.* 2019;26(2):181-190.
41. Wang TD, Lee CK, Chia YC, et al. Hypertension and erectile dysfunction: The role of endovascular therapy in Asia. *J Clin Hypertens (Greenwich).* 2021;23(3):481-488.
42. Takao T, Osuga K, Tsujimura A, Matsumiya K, Nonomura N, Okuyama A. Successful superselective arterial embolization for post-traumatic high-flow priapism. *Int J Urol.* 2007;14(3):254-256.
43. Cakan M, Altu Gcaron U, Aldemir M. Is the combination of superselective transcatheter autologous clot embolization and duplex sonography-guided compression therapy useful treatment option for the patients with high-flow priapism? *Int J Impot Res.* 2006;18(2):141-145.
44. Moscovici J, Barret E, Galinier P, et al. Post-traumatic arterial priapism in the child: a study of four cases. *Eur J Pediatr Surg.* 2000;10(1):72-76.
45. Colombo F, Lovaria A, Saccheri S, Pozzoni F, Montanaris E. Arterial embolization in the treatment of post-traumatic priapism. *Ann Urol (Paris).* 1999;33(3):210-218.