

# Cartographie veineuse superficielle des membres inférieurs de la théorie à la pratique.

## *Superficial venous mapping of the lower limbs from theory to practice.*

Gracia S.

### De la théorie...

La cartographie est une synthèse de l'interrogatoire, de l'examen clinique et de l'échodoppler.

C'est le document qui va permettre à tout interlocuteur d'appréhender simplement la situation de votre patient à un temps T à propos de sa maladie veineuse superficielle.

C'est également le document unique que vous pourrez utiliser pour les procédures interventionnelles. Il doit, donc, vous apporter l'ensemble des informations nécessaires à la réalisation des différents actes.

Le type de cartographie que vous utilisez est personnel (même s'il faudrait tendre à une uniformisation avec un document unique consensuel).

Cependant il faut s'assurer qu'il peut être lu et compris par tout le monde.

### Éléments indispensables devant figurer sur la cartographie :

Nom du praticien.

Date de réalisation de la cartographie.

Nom, prénom et date de naissance du patient.

Allergies éventuelles.

Traitements chroniques (AAP, anticoagulant)

ATCD de MTEV.

CEAP.

Contenance ou non des axes saphènes (GVS, PVS, SAAC, SAPC, PCPVS), de la veine de Giacomini, des perforantes.

Diamètres mesurés au tiers moyen de cuisse (pour la GVS) et au tiers moyen de jambe (pour la PVS).

Pour la PVS : localisation de zone d'abouchement dans la veine poplitée s'il existe, hauteur par rapport au pli de flexion du genou, jonction commune ou pas avec le confluent des gastrocnémiennes.

Localisation des veines tributaires.

Signalisation des ectasies, des coudes, des boucles sur les troncs saphènes, d'éventuelles synéchies post TVS ou post sclérothérapie.

Localisation des nerfs sensitifs, s'ils sont visibles.

Éléments importants à signaler sur le réseau veineux profond.

Traitement(s) proposé(s).

+ légende des codes couleurs et des flèches.

Que retenir du webinaire phlébologie pratique « e-PP 2021 ? »

**De la théorie à la pratique :** Un exemple de cartographie



VEINES · ARTÈRES · LYMPHATIQUES · MICROCIRCULATION · CICATRISATION

Dr. Sébastien GRACIA

NOM : ..... Prénom : ..... DDN : .../.../.....

Date de l'examen : .../.../.....

Allergie : ..... TTT anticoagulant : ..... TTT antiagrégant : ..... ATCD TEV : .....

TT proposé côté droit : .....

TT proposé côté gauche : .....

CEAP MI droit:

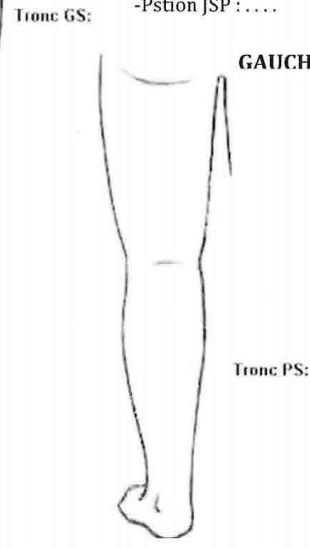
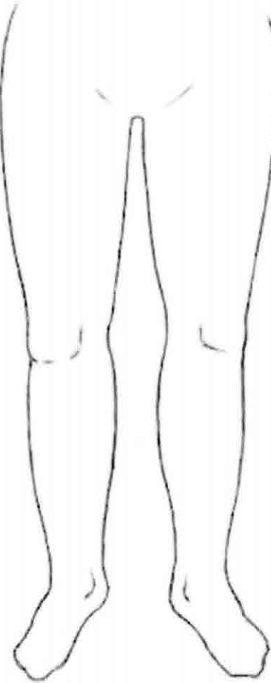
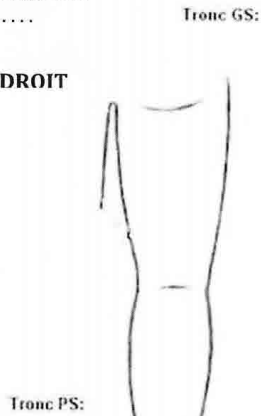
CEAP MI gauche:

Pour la PVS :  
-Jction commune : ....  
-Pstion JSP : .....

Pour la PVS :  
-Jction commune : ...  
-Pstion JSP : .....

DROIT

GAUCHE



Veine saphène continente

Veine saphène incontinente

Varice ou collatérale (cf sens flèche pour continence)

Perforante incontinente O

Perforante continente X

P : point de ponction envisagé

Reflux termi et préterminal

Reflux prétermi isolé

Reflux term isolé

