

Que retenir du webinaire phlébologie pratique

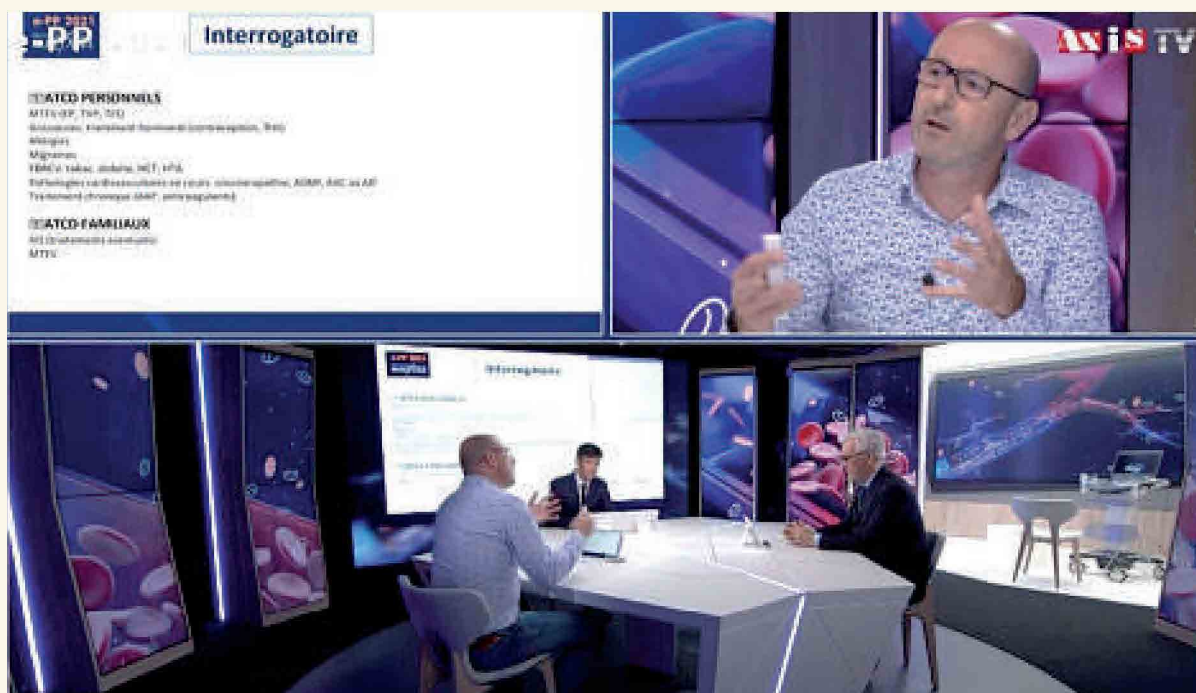
« e-PP 2021 ? »

What to learn from the practical phlebology webinar “e-PP 2021”?

La consultation initiale en médecine vasculaire.
De l'interrogatoire à l'examen clinique.

*The initial consultation in vascular medicine.
From questioning to clinical examination.*

Gracia S.



La pathologie veineuse superficielle est un motif de consultation extrêmement fréquent en pratique quotidienne dans un cabinet de médecine vasculaire.

Elle est souvent difficile à appréhender lorsque l'on débute son activité en raison du manque d'expérience concernant une pathologie souvent plus complexe qu'il n'y paraît.

Le temps d'une consultation (c'est-à-dire entre 30 et 45 mn), il va vous falloir interroger le (la) patient(e), l'examiner, réaliser l'examen échodoppler puis une cartographie et faire une proposition thérapeutique éventuelle.

Beaucoup d'éléments dans un temps relativement court. Il va donc falloir être méthodique.

L'interrogatoire

1/ L'interrogatoire va débiter sur une question ouverte : « Qu'est ce qui vous amène ? Pourquoi consultez-vous ? ». Le (la) patient(e) va alors vous décrire son ressenti avec ses mots à lui (elle). Par exemple, on pourra entendre « mes jambes gonflent le soir », « j'ai une mauvaise circulation », « ça pète de partout », « j'ai des impatiences la nuit », « j'ai des varices mais je ne veux pas me faire opérer comme ma mère », « c'est familial », « j'avais l'habitude d'être suivi pour mes jambes », « j'ai fait une paraphlébite », « j'ai une plaie qui ne guérit pas »... L'ensemble de ces plaintes doit vous faire évoquer une pathologie veineuse superficielle.

2/ La deuxième partie de l'interrogatoire va être policier et directif.

On va s'attacher à reformuler les plaintes du (de la) patient(e), à préciser les symptômes (uni ou bilatéraux ; caractéristiques précises : lourdeurs, œdèmes, impatiences, crampes, prurit, brûlures, sécheresse cutanée, douleurs sur les trajets veineux ; présence de varices ; modification de l'état du revêtement cutané : dermite ocre, aspect cyanique des chevilles, induration cutanée).

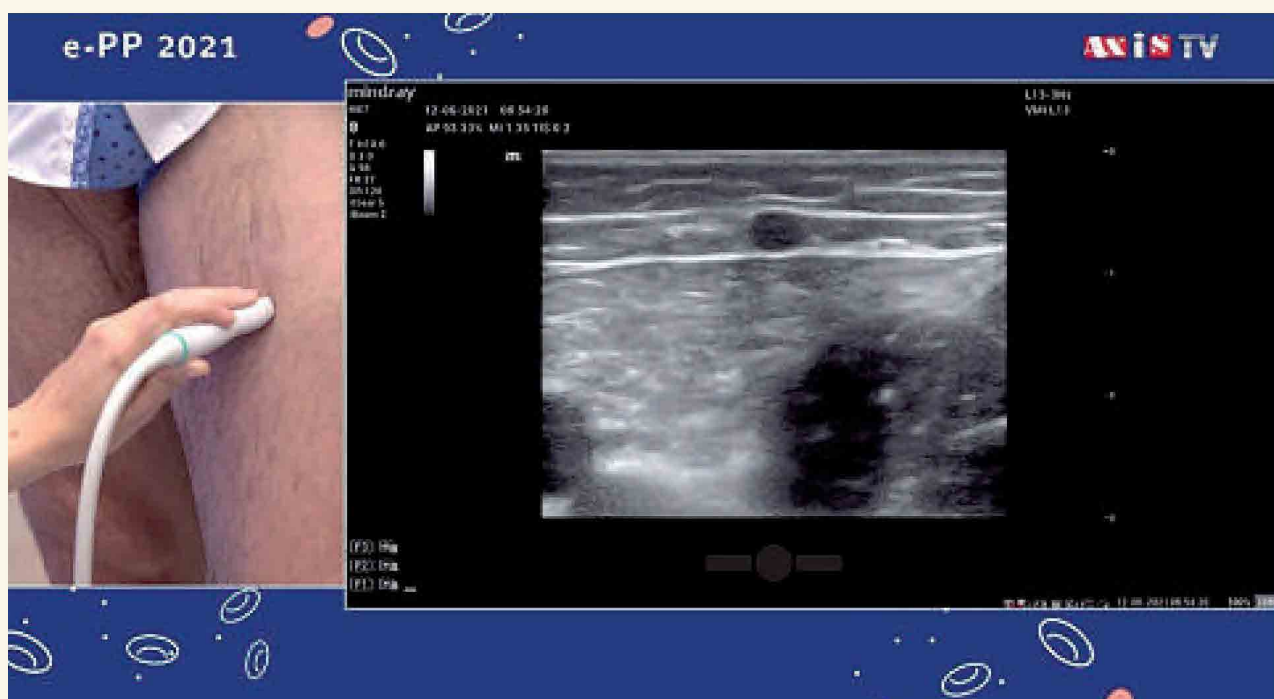
On va chercher des facteurs personnels ou environnementaux aggravants (orthostatisme prolongé, surpoids, sédentarité, grossesse, chauffage par le sol) et des thérapeutiques éventuelles déjà mises en place ou réalisées (compression, veinoactifs, traitements interventionnels : chirurgie, ablation thermique ou non, sclérothérapie).

On reprendra l'ensemble des antécédents personnels (maladie thrombo-embolique profonde ou superficielle ; grossesse ; traitement hormonal contraceptif ou substitutif ; allergies éventuelles ; notion de migraine ; facteurs de risque cardiovasculaire : tabac, diabète, HTA, dyslipidémie ; pathologies cardiovasculaires en cours : AOMI, AVC ; traitements chroniques : AAP ou anticoagulants) et familiaux (maladie veineuse superficielle chronique, maladie thrombo-embolique).

L'examen clinique

Ensuite, vient le temps de l'examen clinique. Il est réalisé membres inférieurs dévêtus (le (la) patient(e) enlève pantalon et chaussettes).

Le (la) patient(e) est debout sur l'escabeau de phlébologie. On regarde les faces antérieures, latérales et postérieures des membres inférieurs, on touche, on palpe le revêtement cutané.



Que retenir du webinaire phlébologie pratique « e-PP 2021 ? »

On recherche des varices, des veines réticulaires, des télangiectasies, des bulles variqueuses, un œdème, une couronne phlébectasique, une dermite pigmentée ou eczématiforme, une hypodermite scléreuse, une atrophie blanche, un ulcère actif ou cicatrisé. On peut s'aider d'outils d'aide à la visualisation tels que la transillumination ou l'illumination laser infra-rouge (**Accuvein®**).

Quand le (la) patient(e) s'allongera sur le divan d'examen, on recherchera les pouls périphériques.

Puis, on réalise un examen échodoppler

D'abord en orthostatisme, sur l'escabeau de phlébologie.

L'examen est toujours bilatéral, d'abord de face, membre inférieur en rotation latérale, genou légèrement fléchi pour l'examen des grandes veines saphènes, des SAAC, des tributaires et des perforantes.

Ensuite, examen de dos pour explorer les petites veines saphènes, le prolongement crânial de la PVS, les veines de Giacomini, les SAPC, les tributaires et les perforantes.

On recherche des reflux sur tous les trajets veineux superficiels par manœuvre de compression-relâchement (« chasse veineuse ») et éventuellement valsalva et des reflux profonds éventuels fémoraux communs et poplités. On mesure les diamètres antéro-postérieurs des veines.

Le (la) patient(e) s'allonge sur le divan et on explore le réseau profond abdominal et des membres inférieurs à la recherche de séquelles de maladie thrombo-embolique éventuelles. On enregistre des flux artériels en distalité à la recherche d'une démodulation.

Le (la) patient(e) se rhabille pendant que vous réalisez la cartographie. On résume l'ensemble de la consultation au (à la) patient(e).

Dernier moment de la consultation, une question ouverte mais orientée : « Qu'attendez-vous de moi ? », c'est-à-dire, compte tenu de ce que je vous ai dit à propos de votre état veineux, souhaitez-vous :

- Seulement être rassuré(e) ? Avoir des informations sur votre état veineux ? Des conseils et un rappel des règles hygiéno-diététiques ?
- Une prise en charge : symptomatique ? Esthétique ? Pour limiter le risque évolutif ?

On peut alors rappeler les différentes possibilités de prise en charge (interventionnelles ou non), les avantages et risques éventuels en cas de traitement ou, au contraire, d'abstention thérapeutique, on remet des documents d'information, on prescrit éventuellement une compression si nécessaire et on encourage à la pratique sportive, à la marche et au maintien du poids.
