

Distinction entre agénésie vraie de la veine cave inférieure (VCI) et rétraction de la VCI sur thrombose veineuse ancienne. Cas d'une patiente de 27 ans. Comparaison avec les données de littérature.

Distinction between true agenesis of the lower cave vein (IVC) and retraction of IVC on old venous thrombosis. Case of a 27-year-old patient and compare with literature data.

Caucanas C.¹, Emmerich J.²

Résumé

Introduction : L'agénésie de la veine cave inférieure (AVCI) est une pathologie rare (0,05 % à 1 % de la population générale).

N'étant pas toujours symptomatique, son incidence peut être sous-estimée.

Sa mise en évidence se fait, soit de façon fortuite sur un examen ou une chirurgie réalisée pour une autre indication, soit suite à un examen ciblé par écho-doppler ou angioTDM devant des symptômes évocateurs.

Observation : Cas d'une jeune femme de 27 ans, obèse, sous pilule œstro-progestative, présentant une rétraction de la VCI sous forme d'un cordon fibreux avec hypertrophie du système azygos et thrombose veineuse étendue de tout l'axe ilio-fémoro-poplité-jambier gauche, découverte sur des imageries réalisées pour lombalgies suite à un effort physique.

Discussion : Les cas symptomatiques retrouvés dans la littérature s'apparentent au case report énoncé, avec apparition d'œdème brutal et volumineux d'un ou des membres inférieurs, ou de lombalgies atypiques sans cause rhumatologique retrouvée, survenant dans la majorité des cas suite à un effort.

Abstract

Introduction: IVC agenesis is a rare condition (0.05% to 1% of the general population).

As it is not always symptomatic, its incidence may be underestimated.

It is brought to light either accidentally on an examination or surgery for another indication, or following a targeted examination by Doppler ultrasound or CT angiography in the presence of suggestive symptoms.

Case report: Case of a young 27-year-old woman, obese, on the estrogen-progestogen pill, presenting a retraction of the IVC in the form of a fibrous cord with hypertrophy of the azygos system and extensive venous thrombosis of the entire ilio-femoro-popliteal axis-left leg, discovered on imaging studies performed for low back pain following physical effort.

Discussion: Symptomatic cases found in the literature are similar to the case report stated, with the appearance of sudden and large edema of one or more lower limbs, or atypical low back pain without rheumatological cause, occurring in the majority of cases following physical effort.

The diagnosis can be evoked on a Doppler ultrasound and confirmed by a CT angio, or diagnosed incidentally on an examination performed for another reason.

1. Dr Clémence Caucanas, Médecin vasculaire, Hôpital Saint Joseph, Paris, France.

E-mail : clemence.caucanas@gmail.com

2. Pr Joseph Emmerich, Chef de service adjoint, Service de médecine vasculaire, Hôpital Saint Joseph, Paris, France.

❖ Le diagnostic peut être évoqué sur un échodoppler et confirmé par un angioTDM, ou diagnostiqué de façon fortuite sur un examen réalisé pour un autre motif.

L'hypertrophie du système azygos est toujours retrouvée comme réseau de suppléance.

Une grande veine azygos très développée peut prendre l'aspect d'une veine cave inférieure et l'agénésie ne pas être repérée, notamment si l'examen n'est pas réalisé pour cette indication.

Qu'il s'agisse d'une agénésie vraie ou d'une rétraction de la VCI sur thrombose ancienne, les investigations cliniques et paracliniques seront les mêmes.

En fonction du contexte, des antécédents personnels et familiaux, du terrain et des autres facteurs de risque de maladie thrombo-embolique veineuse, un bilan de thrombophilie devra être proposé.

Le traitement dépend de l'existence d'une thrombose veineuse profonde récente.

Une agénésie de découverte fortuite sans événement thrombotique aigu ne relève pas nécessairement d'une anticoagulation, mais reste un facteur de risque de thrombose. L'expérience iconographique montre qu'une thrombose ancienne se manifeste par une image rétractée et calcifiée séquellaire de la thrombose ancienne, tandis qu'une agénésie congénitale ne montre aucune image puisqu'il s'agit d'un défaut d'embryogénèse.

Si le diagnostic est évoqué sur un écho-doppler, il doit être confirmé par un angioscanner, ce d'autant plus que le diagnostic doppler est opérateur dépendant.

Il semblerait que l'angio-IRM dynamique apporte de nouvelles perspectives diagnostiques et de prise en charge devant des anomalies veineuses complexes, comme par exemple le bilan de varices pelviennes non expliquées.

Mots-clés : Agénésie, veine cave inférieure, thrombose, angioTDM, anticoagulation.

❖ *Hypertrophy of the azygos system is always found as a suppletive network.*

A large, well-developed azygos vein may appear like an inferior vena cava and agenesis may not be detected, especially if the examination is not performed for this indication.

Whether it is true agenesis or retraction of the IVC on old thrombosis, the clinical and paraclinical investigations will be the same.

Depending on the context, personal and family history, the terrain and other risk factors for venous thromboembolic disease, a thrombophilia assessment should be proposed.

Initial treatment depends on the context of the diagnosis and whether there is a recent deep vein thrombosis.

Agenesis discovered incidentally without an acute thrombotic event does not necessarily indicate anticoagulation, but remains a significant risk factor for thrombosis.

Iconographic experience shows that an old thrombosis is manifested by a retracted and calcified image after the old thrombosis, while a congenital agenesis shows no image since it is an embryogenic defect.

If the diagnosis is suggested on a echo-Doppler, it must be confirmed by CT angiography, especially since the Doppler diagnosis is operator dependent.

It would appear that dynamic MRI angiography offers new diagnostic and management perspectives to complex venous anomalies, such as the assessment of unexplained pelvic varices.

Keywords: Agenesis, VCI, thrombosis, CT angio, anticoagulation.

Introduction

L'hypoplasie ou agénésie de la veine cave inférieure (AVCI) est une pathologie rare retrouvée dans 0,05 % à 1 % de la population générale ; touchant le sexe masculin dans 70 % des cas, avec un âge moyen de diagnostic de 31 ans [1].

Elle peut être soit d'origine congénitale avec anomalie lors de l'embryogénèse entre les 3^e et 8^e semaines in utero, soit acquise sur séquelle de thrombose veineuse ancienne, avec la possibilité qu'il s'agisse d'une thrombose durant la vie utérine, plus que d'un défaut de formation d'autant plus s'il existe une thrombophilie congénitale [2].

Observation

Patiente de 27 ans adressée pour agénésie de la VCI découverte sur un bilan morphologique de lombalgies récentes.

- **Antécédents personnels :** amygdalectomie à 4 ans, ostéomyélite de la cheville gauche à 9 ans, pneumopathie vers l'âge de 9 mois (a priori sans réanimation ni pose de cathéter veineux ombilical mais sans certitude), endométriose.
- **Antécédents familiaux :** père : HTA, grand-mère paternelle : cancer sein, grand-père paternel cancer de la prostate à 90 ans et mère cancer sein à 40 ans.

Distinction entre agénésie vraie de la veine cave inférieure (VCI) et rétraction de la VCI sur thrombose veineuse ancienne. Cas d'une patiente de 27 ans. Comparaison avec les données de littérature.

- **Traitement** : pilule œstro-progestative (POP) de 14 à 21 ans, puis dispositif intra-utérin progestatif retiré en août 2019 devant une endométriose symptomatique, puis reprise d'une pilule œstro-progestative (misolfa).
- **Mode de vie** : patiente originaire de Floride, en France depuis août 2013, travaille dans le marketing digital, tabac occasionnel, cannabis très occasionnel (à mâcher), prise d'alcool occasionnelle, célibataire sans enfant.

L'histoire débute en septembre 2019, la patiente présente alors des lombalgies plutôt latéralisées à gauche suite à un traumatisme peu intense lors d'une séance de sport, puis bénéficie de séances de kinésithérapie qui ne la soulagent pas.

En novembre, après reprise du sport, présente à nouveau des douleurs lombaires, s'automédique par AINS, puis consulte un rhumatologue qui prescrit une IRM que la patiente réalise en décembre : absence de hernie discale, atrophie rénale gauche modérée, dilatation des cavités pyélocalicielles droites, dilatations veineuses para vertébrales gauches, faisant suspecter une agénésie ou thrombose de la VCI.

Un angioscanner abdomino-pelvien est alors réalisé le 02/01/2020 qui confirme l'agénésie de la VCI, avec hypertrophie du réseau veineux azygos, avec thrombus d'amont à la terminaison des 2 veines iliaques primitives étendues au réseau veineux azygos gauche, cordon fibreux en lieu et place de la VCI, hypoplasie du rein gauche

avec hypertrophie rénale droite sur possible syndrome de la jonction ?

Le dosage des DDimères est alors normal et le bilan thrombophilie prélevé vierge de tout traitement anticoagulant est réalisé. Devant le peu de symptômes et les DDimères négatifs et la TVP n'apparaissant pas comme aiguë, aucun traitement anticoagulant n'est instauré et une consultation en médecine vasculaire programmée le 25/02/2020.

Discussion

L'embryogénèse de la veine cave inférieure résulte de l'association de trois paires de veines cardinales primitives symétriques :

- les veines cardinales postérieures,
- les veines sous-cardinales,
- les veines supra-cardinales.

La veine cave inférieure est le tronc collecteur de tout le sang veineux de la partie sous diaphragmatique du corps.

Elle se situe majoritairement dans l'abdomen avec une toute petite portion intra thoracique, et résulte de l'involution des veines cardinales. Elle appartient à la région rétro péritonéale.

Développement des veines cardinales [13] (Figure 1)

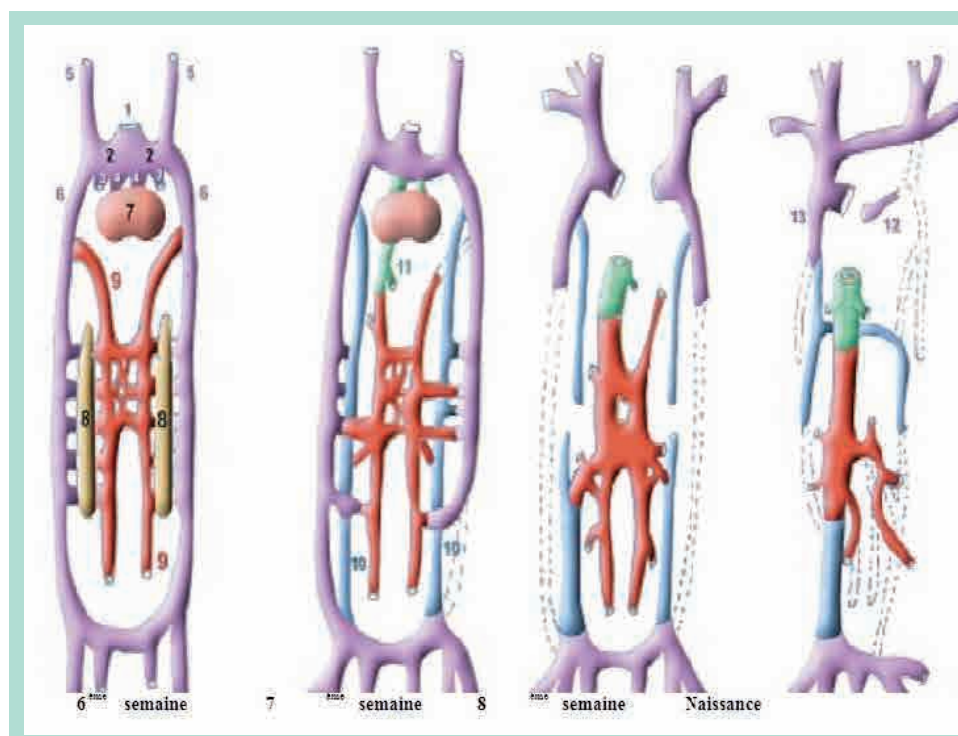


FIGURE 1 :
Développement des veines cardinales.
1 : sinus veineux du tube cardiaque primitif ;
2 : canal de Cuvier ;
3 : veines ombilicales ;
4 : veines vitellines ;
5 : veines cardinales antérieures ; 6 : veines cardinales postérieures ;
7 : ébauche hépatique ;
8 : rein primitif ;
9 : veines sous-cardinales ; 10 : veines supra-cardinales ;
11 : veine vitelline droite ; 12 : sinus coronaire ; 13 : crosse de la veine azygos.

Anatomie physiologique de la VCI

Son origine se trouve au niveau du flanc droit supérieur de la 5^e vertèbre lombaire, correspondant à la réunion des deux veines iliaques primitives, résultant elle-même de la jonction des veines iliaques externes (drainant les membres inférieurs) et internes (hypogastriques, drainant le sang du petit bassin). Au niveau de l'angle formé par la jonction des veines iliaques, s'abouche une petite veine : la veine sacrée moyenne.

La VCI se termine au niveau de la 5^e vertèbre thoracique, dans la partie postéro-inférieure de l'atrium droit.

La veine monte verticalement jusqu'en L1, où elle va s'engager vers la droite au niveau d'une gouttière creusée à la face postérieure de la glande hépatique. Puis elle s'infléchit en avant et à gauche avant de traverser le diaphragme et de rejoindre l'oreillette droite par l'intermédiaire du ligament phrénomésentérique qui l'engaine et l'isole de la plèvre.

Elle monte à droite de l'aorte et s'en espace de bas en haut pour laisser apparaître l'espace inter cavo-aortique.

En arrière, la veine cave repose sur le muscle psoas et croise les artères lombaires droites.

Il faut de ce fait penser aux pathologies vasculaires thrombotiques devant des lombalgies ou douleurs dorsales basses.

En avant, elle est croisée par les artères testiculaires ou ovariennes droites.

Plus haut, elle repose sur le pilier droit du diaphragme et masque les artères rénales et supra rénales inférieures droites.

Elle mesure 22 cm de longueur (18 cm dans la région abdominale), avec un calibre maximal de 30 millimètres à son embouchure et de 20 mm initialement.

Les veines gonadiques et supra-rénales gauches se drainent dans la veine rénale gauche, tandis que les veines gonadiques droites se drainent directement dans la VCI.

Le système porte termine la circulation de la VCI *via* les veines hépatiques.

Variantes anatomiques les plus souvent rencontrées

Les variantes anatomiques de la VCI sont rarement symptomatiques, elles touchent 0,7 % à 8,7 % de la population [3] : selon Chuang [4] :

- **type A : rétro-cave** : persistance de la veine cardinale postérieure droite ;
- **type B : normale** : persistance de la veine supra cardinale droite ;
- **type C : gauche** : persistance de la veine supra cardinale gauche ;
- **type D : double** : persistance des veines supra cardinales droite et gauche, incidence 2-3 % [5].

À noter que la VCI double est rarement symptomatique et rarement associée à la survenue d'une TVP, donc souvent non diagnostiquée et révélée par un examen morphologique pour une toute autre indication.

Le système azygos

Le système azygos est un système de drainage veineux formant une anastomose entre les veines caves supérieure et inférieure, pouvant être très développé en cas d'interruption d'une des 2 veines caves, par exemple en cas de syndrome tumoral comprimant la VCS ou thrombose veineuse/agénésie de la VCI.

On distingue la veine azygos (veine principale droite), la veine héli-azygos (inférieure gauche) et la veine héli-azygos accessoire (inférieure gauche).

Ce système n'est pas un système résiduel embryologique mais persiste de façon pérenne de manière peu développé et peu visible à l'imagerie. Il n'est pas voué à involuer comme le thymus l'est par exemple. C'est lors du diagnostic, qu'il soit fortuit ou symptomatique, d'agénésie de la VCI, qu'on remarque une hypertrophie du système azygos en réseau de suppléance.

Diagnostic morphologique de l'agénésie de la VCI

Ce diagnostic peut être évoqué sur un doppler et confirmé par un phléboTDM ou une angioRM. Le doppler étant fortement dépendant de l'opérateur, du morphotype du patient, de la performance de la machine et des sondes, et des conditions de réalisation (à jeun...), il est toujours préférable de confirmer le diagnostic par une deuxième imagerie, même si le premier examen infirme le diagnostic et que la suspicion est forte.

Un bilan de thrombophilie doit être réalisé, d'autant plus s'il n'existe pas d'autres facteurs de risque de TVP ou que le patient est jeune (< 40 ans) devant toute agénésie de la VCI, même si elle est à elle seule un facteur de risque d'accident thromboembolique veineux [6].

On pourrait suggérer qu'en fonction de l'anatomie et du développement du système azygos, l'imagerie permettrait une distinction entre agénésie congénitale et thrombose ancienne de la VCI. En effet, soit le diagnostic fait suite à une TVP iliaque aiguë, soit de façon fortuite sur agénésie ou thrombose ancienne.

Dans les 2 cas, le système azygos sera surdéveloppé comme réseau de suppléance.

Bien que les anomalies de la VCI soient rares, dont l'agénésie, et souvent découvertes de façon fortuite sur un examen prescrit pour un autre motif, il se peut que la compensation physiologique du retour veineux par des veines collatérales soit impliquée dans les formations de thromboses veineuses profondes, de douleurs dorso-lombaires atypiques [7].

Distinction entre agénésie vraie de la veine cave inférieure (VCI) et rétraction de la VCI sur thrombose veineuse ancienne.
 Cas d'une patiente de 27 ans. Comparaison avec les données de littérature.

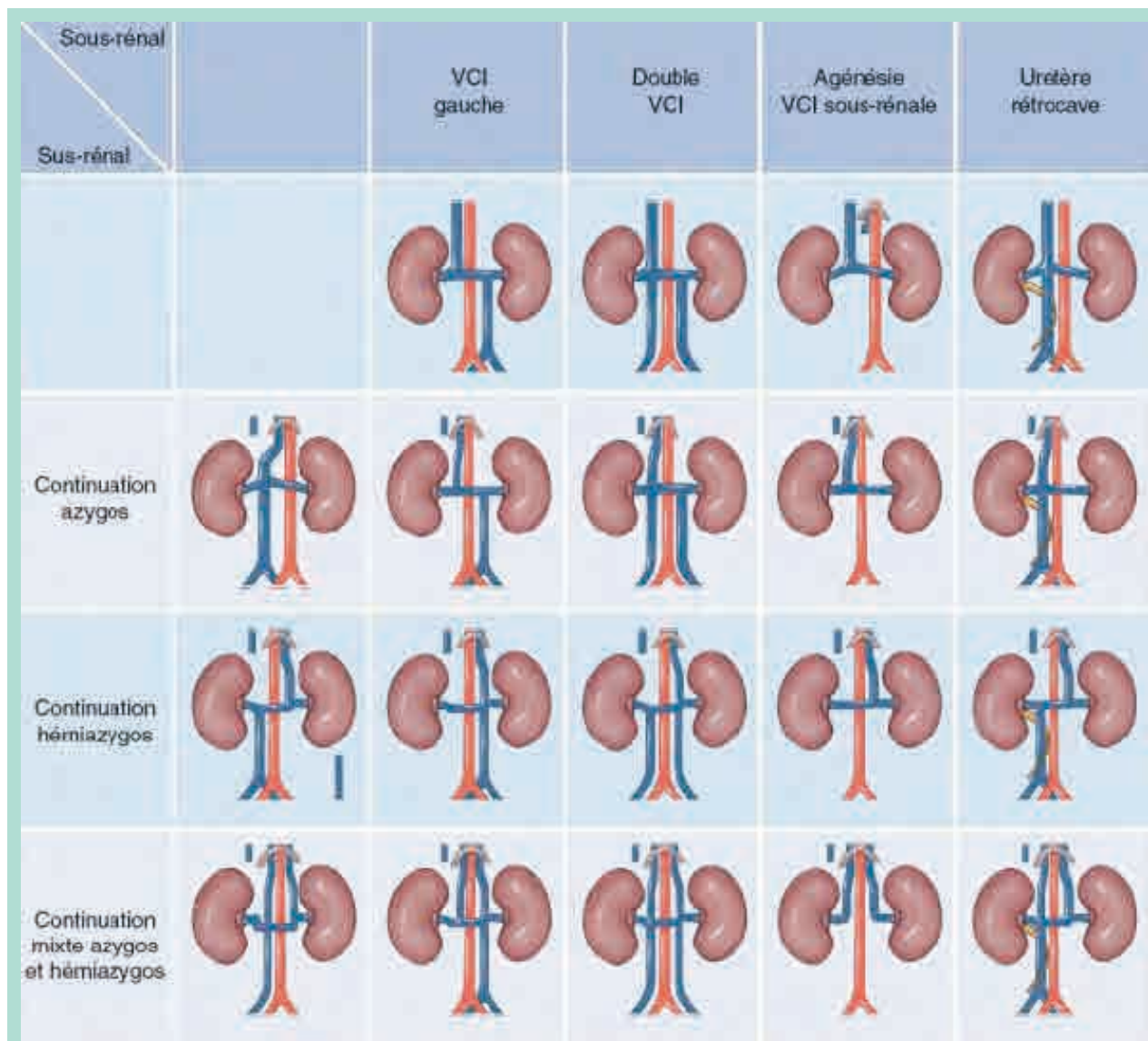


FIGURE 2 : Représentation schématique de différentes associations de variantes de la VCI supra-rénale et infra-rénale [9].

Un tableau avec apparition de varices des membres inférieurs peut être la conséquence d'un syndrome post thrombotique sur vicariance d'un syndrome obstructif des veines profondes.

Chez ces patients avec agénésie de la VCI, le risque de récurrence thrombo-embolique veineuse ou de syndrome

veineux post-thrombotique reste plus important que le reste de la population, indépendamment d'autres facteurs de risques de thrombophilie (surpoids, contraception, âge, thrombophilie) et impose en général un traitement anticoagulant au long cours et une compression des membres inférieurs adaptée afin de limiter l'apparition d'un syndrome veineux post-thrombotique [6].

Angioscanner [10, 11] (Figures 3-6)

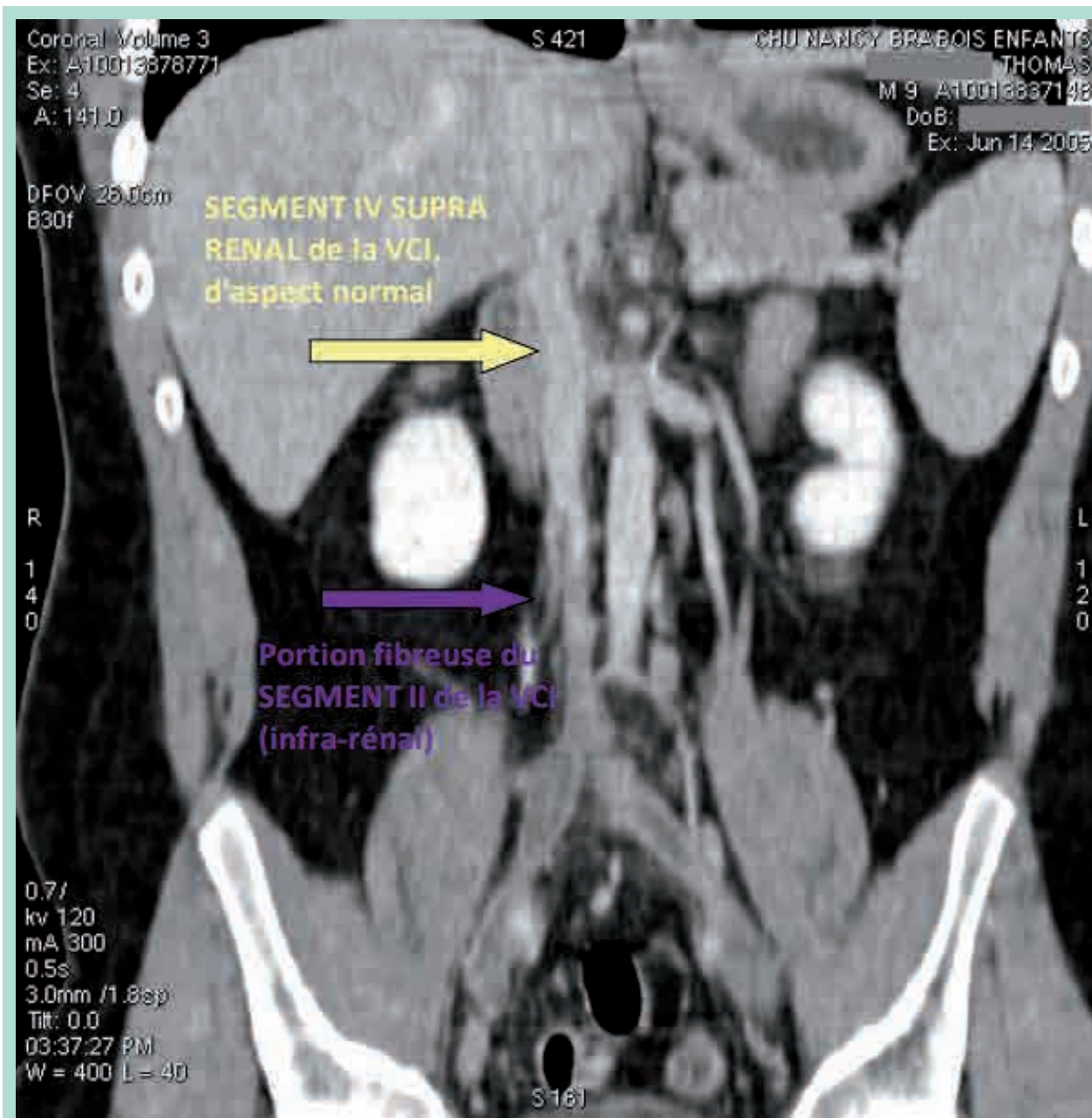


FIGURE 3 : Coupe frontale : anomalie de la portion sous-rénale de la VCI avec reliquat fibreux.

**Distinction entre agénésie vraie de la veine cave inférieure (VCI)
et rétraction de la VCI sur thrombose veineuse ancienne.
Cas d'une patiente de 27 ans. Comparaison avec les données de littérature.**

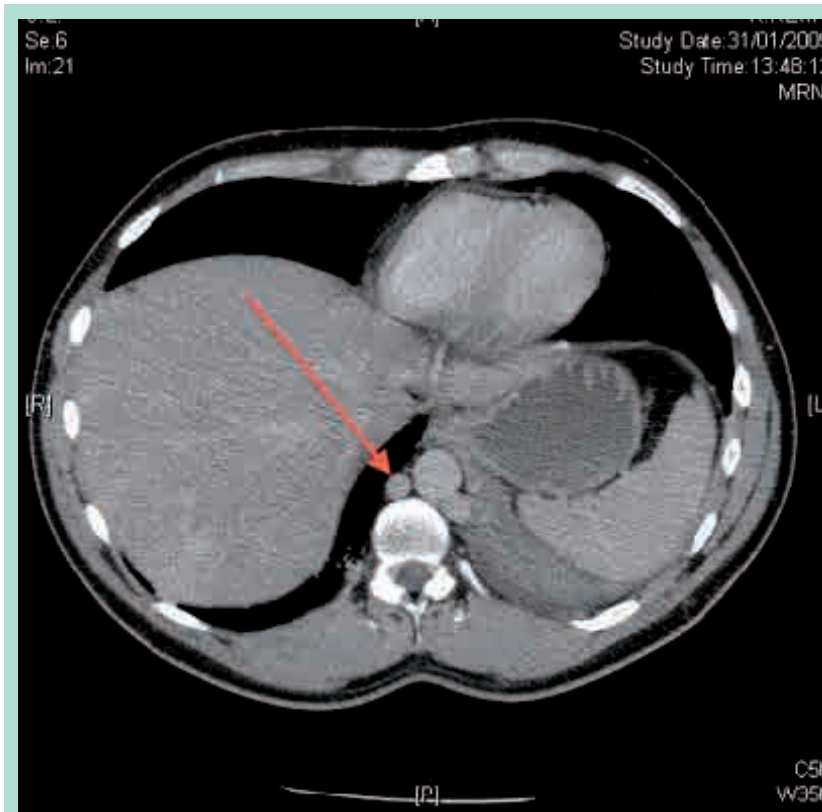


FIGURE 4 : Grande veine azygos dilatée.

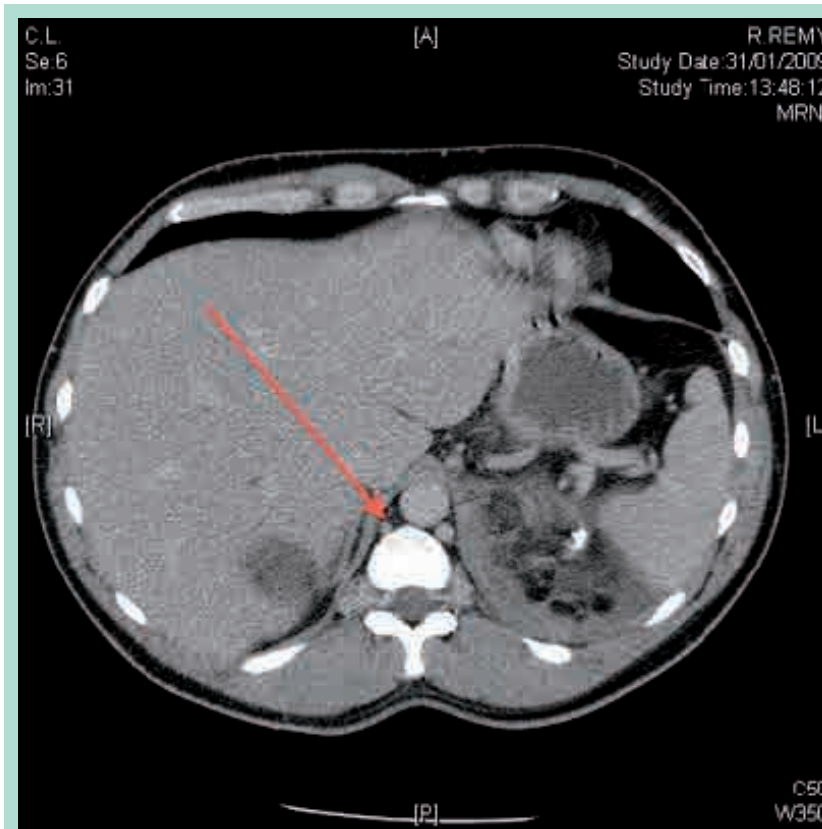
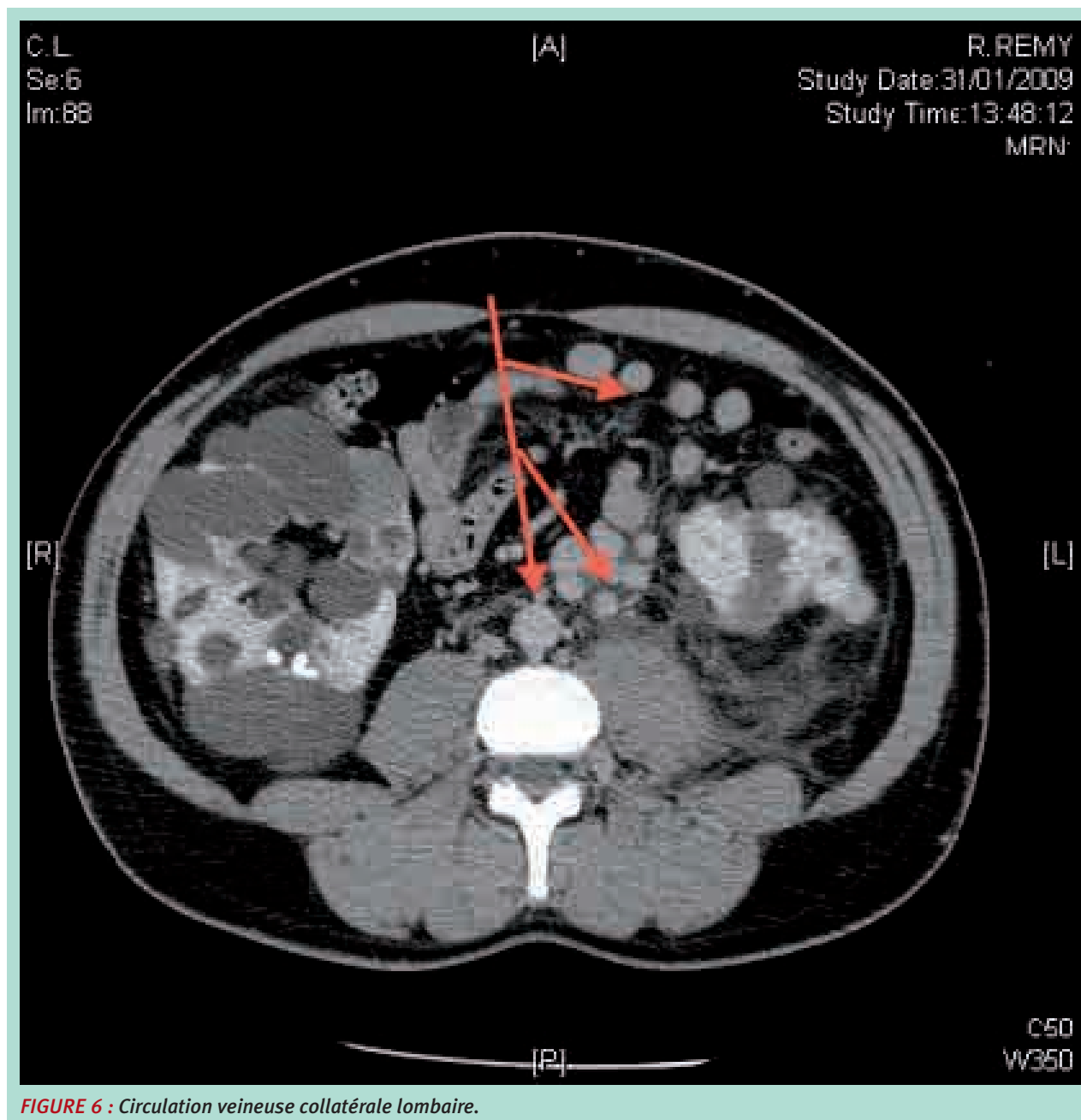


FIGURE 5 : Absence de veine cave inférieure rétro-hépatique.



Absence de VCI : congénitale ou acquise ?

Il semble difficile de répondre avec certitude à cette question. En effet, les données d'imageries à elles seules ne permettent pas une distinction franche, hormis en cas de séquelle typique avec cordon fibreux calcifié en marge de la VCI. Il est plus aisé de se baser sur l'anamnèse avec un interrogatoire spécifique et l'examen physique.

En effet, en fonction des antécédents, comme par exemple un cathéter veineux ombilical en néonatalogie chez un nouveau-né pris en charge en réanimation invasive, ou lors d'une thrombose aiguë massive, dans ce cas le diagnostic est évident.

Une thrombose aiguë de la VCI sans symptôme majeur semble peut pertinente et tend à retenir le diagnostic d'agénésie congénitale en premier lieu.

Cathéter veineux (KT) ombilical

Il s'agit d'une voie d'abord réalisée en urgence en néonatalogie, la perméabilité de la veine ombilicale est de 7 à 10 jours. Les complications sont les suivantes : thromboemboliques majoritairement, infectieuses, épanchement péricardique, tamponnade, arythmie cardiaque, hypertension pulmonaire, hydrothorax, perforation colique, nécrose hépatique...

Le risque embolique veineux concerne davantage le système porte. La durée du KT conditionne ce risque embolique. Devant une absence de veine cave inférieure qu'elle soit ou non symptomatique doit toujours faire rechercher un antécédent de KT ombilical veineux dans la période péri-natale.

Quelle est l'imagerie la plus pertinente : doppler ? angioTDM ? angio-IRM ?

Le tableau de thrombose veineuse proximale (TVP) iliaque, peut être révélé par des douleurs abdominales ou lombalgies après un effort physique révélateur comme le port de charge lourde ou une activité sportive qui retardent le diagnostic, puis rapidement par des œdèmes des membres inférieurs.

Les douleurs lombaires intenses étant directement liées à une congestion du système azygos et des veines lombaires [6].

La TVP est alors souvent étendue aux veines iliaques primitives de façon bilatérale et doit conduire à la réalisation en urgence d'un écho-doppler ou angioTDM.

Il n'y a pas à l'heure actuelle d'examen de référence concernant les anomalies morphologiques de la VCI.

Les données de la littérature et l'expérience clinique montrent que le doppler peut être intéressant en examen de première intention, si le morphotype du patient permet une bonne étude de la VCI et des veines iliaques (patient mince, échogène, bien préparé : à jeun et régime sans résidu les jours précédents l'examen).

Le doppler peut également émettre la suspicion d'agénésie sur un examen réalisé pour bilan de varices des membres inférieurs par exemple ou pour un examen artériel avec examen de l'aorte. Tout dopplériste ne doit pas se contenter de regarder la structure vasculaire demandée, par exemple un doppler de l'arbre veineux doit également faire regarder l'aorte et ne pas méconnaître un anévrisme.

Pour confirmer le diagnostic, l'angioTDM semble l'examen de référence, d'une part pour confirmer le diagnostic, pour le suivi et le cas échéant en pré thérapeutique d'un traitement endovasculaire ou chirurgical.

L'agénésie peut également être mise en évidence sur un TDM abdomino-pelvien demandé pour toute autre indication. À noter qu'on peut ne pas repérer cette malformation du fait du développement d'une grosse veine

collatérale de suppléance provenant d'une veine iliaque de gros calibre mimant la VCI inexistante. Il permet également une bonne cartographie de l'arbre veineux.

Dans l'étude « inferior vena cava agenesis » de Tufano [6], l'AVCI est retrouvée dans 5 % des patients de moins de 30 ans présentant une thrombose proximale bilatérale.

La thrombophilie biologique est un facteur de risque supplémentaire de thrombose.

La durée d'anticoagulation n'est pas définie mais tend à être prescrite au long cours indépendamment des autres facteurs de risques associés (thrombophilie, obésité, nombre de thrombose...).

Dans cette étude, 14 cas sont rapportés (12 hommes et 2 femmes), la TVP était bilatérale dans 35 % des cas, moyenne d'âge 27,8 ans, un facteur favorisant était retrouvé chez 5 d'entre eux, 8 patients présentaient un facteur de thrombophilie (mutation hétérozygote du FV, hyperhomocystéinémie, SAPL, déficit en protéine C, la majorité était traité au long cours par traitement anticoagulant et compression veineuse des MI avec un très faible taux de récurrence (1 sur 14 à 7 ans).

L'essentiel est de penser à rechercher cette agénésie devant une thrombose proximale des membres inférieurs, d'autant plus si cette thrombose est idiopathique et/ou bilatérale, par un angioTDM ou une angioIRM.

Une autre étude rétrospective monocentrique de Le Noach publiée en 2017 [8] rapporte 17 patients, 10 hommes et 7 femmes, présentant des douleurs lombaires dans 73 % des cas et des œdèmes des membres inférieurs dans 55 % des cas, aucun facteur provoquant n'était retrouvé, avec un facteur de thrombophilie mis en évidence dans 22 % des cas.

Une TVP proximale était retrouvée dans 100 % des cas, elle était unilatérale dans 60 % des cas, 50 % avaient une EP associée.

Le diagnostic était supposé au doppler dans 25 % des cas et confirmé par un angioTDM dans 60 % des cas en première lecture, et dans 100 % des cas après relecture par un radiologue spécialisé.

Une malformation rénale était associée dans 7 cas sur 17. Dans cette étude, 5 des 8 patients suivis ont présenté un syndrome veineux post thrombotique et un patient a récidivé à l'arrêt du traitement anticoagulant (14 mois après l'arrêt).

La clinique doit alerter le dopplériste qui recherchera des signes en faveur de cette hypoplasie et pousser les explorations notamment devant une TVP proximale du sujet jeune non provoquée qu'elle soit bilatérale ou non, associée à des lombalgies.

Il semble préconisé de maintenir un traitement anticoagulant au long cours (curatif ou préventif ?), un stenting veineux pourrait être proposé afin de diminuer le syndrome veineux post-thrombotique.

Conclusion

L'agénésie de la VCI est une pathologie rare et sans doute sous-estimée.

Qu'il s'agisse d'une agénésie vraie ou d'une rétraction de la VCI sur thrombose ancienne, les investigations cliniques et paracliniques seront les mêmes.

Il est indispensable de rechercher une thrombophilie associée.

Elle doit être suspectée devant toute TVP des MI chez un patient jeune notamment s'il n'existe pas de facteur déclenchant ou si cette thrombose est proximale et bilatérale.

L'indication d'une anticoagulation au long cours semble être retenue étant donné le risque élevé de récurrence, même si cette TVP est rarement compliquée d'embolie pulmonaire (à l'inverse de la VCI double).

Il n'existe pas à l'heure actuelle de recommandations thérapeutiques.

Des études ultérieures avec des AOD mi-doses pourraient être intéressantes, épargnant ainsi les risques inhérents à une anticoagulation curative au long cours, dont le principal risque est hémorragique.

Il faudra donc s'investir dans des études supplémentaires notamment d'imagerie et de traitement (médical, radio-interventionnel ou chirurgical).

Il semblerait que l'angio-IRM dynamique apporte de nouvelles perspectives diagnostiques et de prise en charge devant des anomalies veineuses complexes, comme par exemple le bilan de varices pelviennes non expliquées.

Je remercie le Professeur Joseph Emmerich de m'avoir accompagnée dans ce travail.

Références

1. Sneed D., Hamdallah I., Sardi A. Absence of the retrohepatic inferior vena cava: what the surgeon should know. *Am. Surg.* 2005 ; 71 (06) : 502-4.
2. Martinelli I., De Stefano V., Mannucci P.M. Inherited risk factors for venous thromboembolism. *Nat. Rev. Cardiol.* 2014 ; 11 (03) : 140-56.
3. Halparin J., Monagle P., Newall F. Congenital abnormalities of the inferior vena cava presenting clinically in adolescent males. *Thromb. Res.* 2015 Apr ; 135 (4) : 648-51.
4. Chuang V.P., Mena C.E., Hoskins P.A. Congenital anomalies of the inferior vena cava. Review of embryogenesis and presentation of a simplified classification. *Br. J. Radiol.* 1974 Apr ; 47 (556) : 206-13.
5. Babain and Johnson, 1979 ; Balze *et al.*, 2002 ; Kapetanakis *et al.*, 2011.
6. Tufano *et al.* Inferior Vena Cava Agenesis and Deep Vein Thrombosis in the Young: A Review of the Literature and Local Experience. 43 (8) : 827-35. doi : 10.1055/s-0037-1603363. Epub 2017 Jun 13.
7. Spentzouris G., *et al.* The clinical anatomy of the inferior vena cava: a review of common congenital anomalies and considerations for clinicians. *Clinical Anatomy.* 2014 ; 27 : 1234-43.
8. Le Noach M. Agénésie de la VCI. 2017. revmed.2017.03.100
9. Benayoun *et al.* Imagerie en coupes des veines rénales et de la veine cave inférieure : aspects normaux, variantes et malformations. EMC Elsevier Masson SAS Paris. Radiodiagnostic-Urologie-Gynécologie. 2008 ; 34-107-A-20.
10. Goutet-Leonard C. Thèse médecine thrombose veineuse profonde et anomalie de la veine cave inférieure, 18/01/2011.
11. Clerc L. Thèse de médecine 2016, Agénésie de la veine cave inférieure : une cause à rechercher devant les thromboses veineuses massives des membres inférieurs. À propos de trois cas et revue de la littérature.
12. Agénésie de la veine cave inférieure : une cause à rechercher devant les thromboses veineuses massives des membres inférieurs. À propos de trois cas et revue de la littérature.
13. Uhl J.F., Gillot C., Lemasle P., Martin-Bouyer Y., Verdeille S. Embryology and congenital malformations of the venous caval system. Novembre 2004.