



Prise en charge de l'ulcère veineux de jambe par cyanoacrylate.

Management of venous leg ulcers with cyanoacrylate.

Néaume N.

Résumé

Les ulcères veineux des membres inférieurs constituent un problème majeur de santé publique dont la gestion doit être encore améliorée, notamment en termes de temps de guérison, de prévalence et de taux de récurrence.

Différentes directives existent dans le monde pour le traitement des ulcères veineux de jambe, ce qui entraîne une disparité dans leur prise en charge thérapeutique.

Les ulcères veineux de jambe peuvent être traités soit de manière conservatrice, médicale, chirurgicale ou par une combinaison des différents approches.

Les différents traitements opératoires ont pour but de supprimer le reflux veineux et l'hyperpression veineuse à l'origine des troubles trophiques.

Leur but est d'obtenir une cicatrisation durable de l'ulcère.

L'intérêt du traitement des ulcères par la colle cyanoacrylate est la possibilité d'occlure la grande veine saphène sur toute sa longueur, en s'affranchissant des complications neurologiques secondaires soit aux techniques thermiques endoveineuses (laser, radiofréquence) soit chirurgicales ouvertes. Elle permet aussi de traiter par ponction directe les éventuelles perforantes ou tributaires alimentant l'ulcère.

Mots-clés : *ulcères variqueux, traitements endoveineux, chirurgie ouverte, colle cyanoacrylate, traitement par colle échoguidé.*

Summary

Lower limb ulcers are a major public health problem whose management needs to be further improved, particularly in terms of healing time, prevalence and recurrence rates.

Different guidelines exist worldwide for the treatment of venous leg ulcers, resulting in a disparity in the treatment of patients around the world.

Venous leg ulcers can be treated conservatively, medically, surgically or by a combination of approaches.

The various operative treatments aim to remove the venous reflux and venous hyperpressure that cause trophic disorders. Their aim is to achieve lasting healing of the ulcer.

The interest of treating ulcers with cyanoacrylate glue is the possibility of occluding the great saphenous vein along its entire length, avoiding the neurological complications secondary to endovenous (laser, radiofrequency) and open surgical techniques, as well as the possibility of treating any perforating or tributary veins feeding the ulcer by direct puncture.

Keywords: *varicose ulcers, endovenous treatments, open surgery, cyanoacrylate glue, ultrasound guided glue therapy.*

Prise en charge de l'ulcère veineux de jambe par cyanoacrylate.

État actuel des connaissances sur les ulcères variqueux de jambe

Les ulcères des membres inférieurs constituent un problème majeur de santé publique dont la gestion doit être encore améliorée, notamment en termes de temps de guérison, de prévalence et de taux de récurrence.

Les ulcères d'origine veineuse, ou artério-veineux mixtes et à prédominance veineuse, représentent la majorité des ulcères de jambe, avec une proportion estimée entre 70 et 80 % des cas.

Leur prévalence est estimée entre 1 et 1,5 % et représente un coût de santé publique important, estimé entre 1 et 2 % du budget annuel de santé des pays d'Europe occidentale.

Le coût généré en France des ulcères de jambe à domicile est environ de 235 millions d'euros (infirmières, pansements, antibiotiques et analgésiques).

Dans l'étude *ESCHAR*, le taux de récurrence des ulcères variqueux est de 30 % après 1 an de compression et de 30 % après 4 ans pour la chirurgie [1]

L'étude *ESCHAR* a montré que la correction chirurgicale du reflux veineux superficiel en plus du bandage de compression n'améliore pas la cicatrisation des ulcères, mais réduit la récurrence des ulcères à 4 ans et permet une plus grande proportion de temps sans ulcère.

L'étude *EVRA* tend à démontrer que l'ablation précoce d'un reflux veineux superficiel chez un patient présentant un ulcère de jambe, associée à une compression élastique appropriée, réduit le temps de cicatrisation avec un temps de récurrence sans ulcère plus long à 1 an.[2]

Une enquête internationale publiée en 2020 par F. Heatley et al [3] montre que :

- La compression est utilisée dans 95 % des cas, si non contre indiquée.
- Parmi les répondants (n = 787), 78 % pensent que le traitement du reflux veineux tronculaire superficiel par voie endoveineuse (radiofréquence ou laser) ou par chirurgie améliore la guérison des ulcères.
- De même, 80 % des personnes interrogées pensent que le traitement du reflux veineux tronculaire superficiel par intervention endoveineuse ou chirurgie, réduit le taux de récurrence chez les patients avec une ulcération veineuse chronique.
- L'ablation endothermique (laser ou radiofréquence) seule, était la plus utilisée
- Suivie d'une combinaison de sclérose mousse et d'ablation endothermique,
- Suivie de sclérose mousse seule et de la chirurgie ouverte.
- L'ablation mécano-chimique, et la colle de cyanoacrylate sont ceux qui ont été les moins utilisés probablement pour des raisons financières.

- Enfin 59 % des répondants effectuent l'intervention endoveineuse ou chirurgie avant la guérison d'un ulcère, 19 % après la guérison et 19 % selon les circonstances.

Différentes directives existent dans le monde pour le traitement des ulcères veineux de jambes, ce qui entraîne une disparité dans le traitement des patients.

En fonction de l'étiologie, de la pathologie, de la physiopathologie et de la gravité de l'ulcère et des ressources disponibles les ulcères veineux de jambes peuvent être traités :

- De manière conservatrice médicale, par des bandages compressifs et des soins de la plaie,
- Ou de manière chirurgicale,
- Ou par une combinaison d'approches.

La norme actuelle de soins pour les ulcères veineux chroniques implique l'utilisation de bandages de compression et est recommandée comme traitement standard initial. [4, 5]

Elle exerce ses effets en deux temps : en réduisant la pression veineuse ambulatoire et en augmentant la pression tissulaire interstitielle. [6]

Dans la prévention de la récurrence de l'ulcération veineuse, un bas de compression de classe 3 doit être utilisé car il réduit significativement le taux de récurrence [7].

Les pansements sont appliqués sous la compression et servent à contrôler les exsudats et à maintenir la plaie dans un environnement humide. Les changements de pansement doivent être aussi fréquents que nécessaire. [8, 9]

D'autres stratégies d'appoint comprennent la physiothérapie, les traitements médicamenteux systémiques, la greffe de peau et la prise en charge à domicile ou en centre de plaies et cicatrisation. [10-16]

Colle Cyanoacrylate (VenaSeal®)

Le n-butyl cyanoacrylate est administré par voie intravasculaire et se polymérise au contact du sang, entraînant l'occlusion du vaisseau.

- Dans les modèles animaux, les veines traitées au cyanoacrylate ont dans un premier temps une réponse inflammatoire de l'intima de la paroi veineuse et des tissus environnants.
- Cette réaction inflammatoire va induire une réponse immunologique de type granulomateuse avec présence de cellules géantes, puis on observe un afflux de fibroblastes envahissant à 60 jours la lumière veineuse pour obtenir une transformation fibreuse de la veine.[17]

La procédure implique l'utilisation :

- D'une gaine d'introduction,
- D'un cathéter de distribution,
- Et d'une seringue fixée à un pistolet de distribution.

- Le cathéter est avancé dans la varice sous guidage échographique.
- Le cathéter est placé dans des zones spécifiques le long de la varice et le clinicien effectue une série de pressions sur la gâchette pour délivrer l'adhésif médical.
- Une compression est appliquée à la jambe pendant la procédure.
- Lors du traitement de la grande veine saphène, l'extrémité du cathéter est positionnée à 5 cm de la jonction saphéno-fémorale.
- La compression après l'ablation au cyanoacrylate n'est pas obligatoire. [18]

Essais contrôlés randomisés

Colle cyanoacrylate et laser endoveineux

La plus grande série comparant l'utilisation de cyanoacrylate ($n = 154$, groupe CAA, *CyanoAcrylate Ablation*) avec EVLA (Laser endoveineux) ($n = 156$) est une étude prospective chez des patients C2-C4 de la classification CEAP, dont le diamètre de la GVS était inférieur à 15 mm [19].

- Le temps opératoire était plus court ($15 \pm 2,5$ min vs $33,2 \pm 5,7$ min).
- La douleur peropératoire était plus faible ($3,1 \pm 1,6$ versus $6,5 \pm 2,3$) dans le groupe CAA.
- 7 cas de paresthésies temporaires ou permanentes ont été observés dans le groupe EVLA, comparativement à aucun dans le groupe CAA.
- Les taux de fermeture à 1, 3 et 12 mois étaient de 87,1, 91,7 et 92,2 % pour EVLA et de 96,7, 96,6 et 95,8 pour CAA, respectivement.
- Les deux groupes ont eu une amélioration significative du VCSS et de l'AVVQ après la procédure à 12 mois.

Colle cyanoacrylate et radiofréquence

Un essai contrôlé randomisé (*VeClose trial*) montre qu'à 12 mois, les symptômes et la qualité de vie sont améliorés dans les deux groupes.

La plupart des événements indésirables étaient légers à modérés et non liés au matériel ou à la procédure.

Il n'y a pas eu de différence de douleur peropératoire.

La procédure par radiofréquence est significativement plus rapide que celle par VenaSeal®. Le taux d'occlusion est respectivement pour le CAA et RFA [20-25] :

- À 1 an : 96,8 et 95,9 % ;
- À 2 ans : 95,3 et 94 % ;
- À 3 ans : 94,4 et 91,9 % ;
- À 5 ans : 91,4 et 85,2 %.

Colle cyanoacrylate, laser endoveineux et radiofréquence

Aucune différence n'a été observée dans les taux d'occlusion entre les trois modalités, mais *la colle est apparue supérieure en ce qui concerne la douleur péri-*

procédurale, le retour au travail et la diminution du VCSS [26].

Stratégie de traitement des ulcères variqueux avec le dispositif VenaSeal®

L'intérêt du traitement des ulcères par la colle cyanoacrylate est :

- La possibilité d'occlure la grande veine saphène sur toute sa longueur,
- En s'affranchissant des complications neurologiques secondaires aux techniques thermiques endoveineuses (laser, radiofréquence),
- Ainsi que la possibilité de traiter par ponction directe les éventuelles perforantes ou tributaires alimentant l'ulcère.

Par ailleurs le VenaSeal® a fait la preuve de sa non-infériorité dans le traitement des grandes veines saphènes, dans un essai randomisé contrôlé, avec une persistance d'occlusion à 5 ans de 91,4 %, versus 85,2 % pour la radiofréquence. [25]

- La grande veine saphène est ponctionnée sous échodoppler.
- Après mise en place de l'introducteur (7F), le dilateur est mené jusqu'à la jonction saphéno-fémorale (JSF) sur un guide.
- Le dilateur est remplacé par le cathéter d'infusion et placé à 5 cm de la jonction saphéno-fémorale.
- Ce dernier est relié à la seringue de l'appareil d'injection (pistolet).
- La gâchette du pistolet est comprimée une première fois, l'infuseur est ensuite retiré de 1 cm, et la gâchette est à nouveau comprimée avant de retirer le cathéter d'infusion de 3 cm.
- La veine est alors comprimée pendant 3 minutes à l'aide de la sonde d'échographie.
- Par la suite, un retrait tous les 3 cm sera effectué, qui permettra à chaque étape de délivrer une dose de 0,10ml de cyanoacrylate, suivi d'une compression de 30 secondes, tout le long de la veine à traiter.
- La dernière injection est réalisée à 3 cm du site d'introduction du cathéter, puis ce dernier est retiré.

Comme pour l'échosclérothérapie, une ponction directe des veines perforantes est réalisée par échoguidage (Ultrasound Guided Glue Therapy).

Tout d'abord, la colle est prélevée dans une seringue luer-lock de 3 ml.

La seringue est insérée dans le pistolet du dispositif VenaSeal et une aiguille de 21 G est adaptée.

Prise en charge de l'ulcère veineux de jambe par cyanoacrylate.

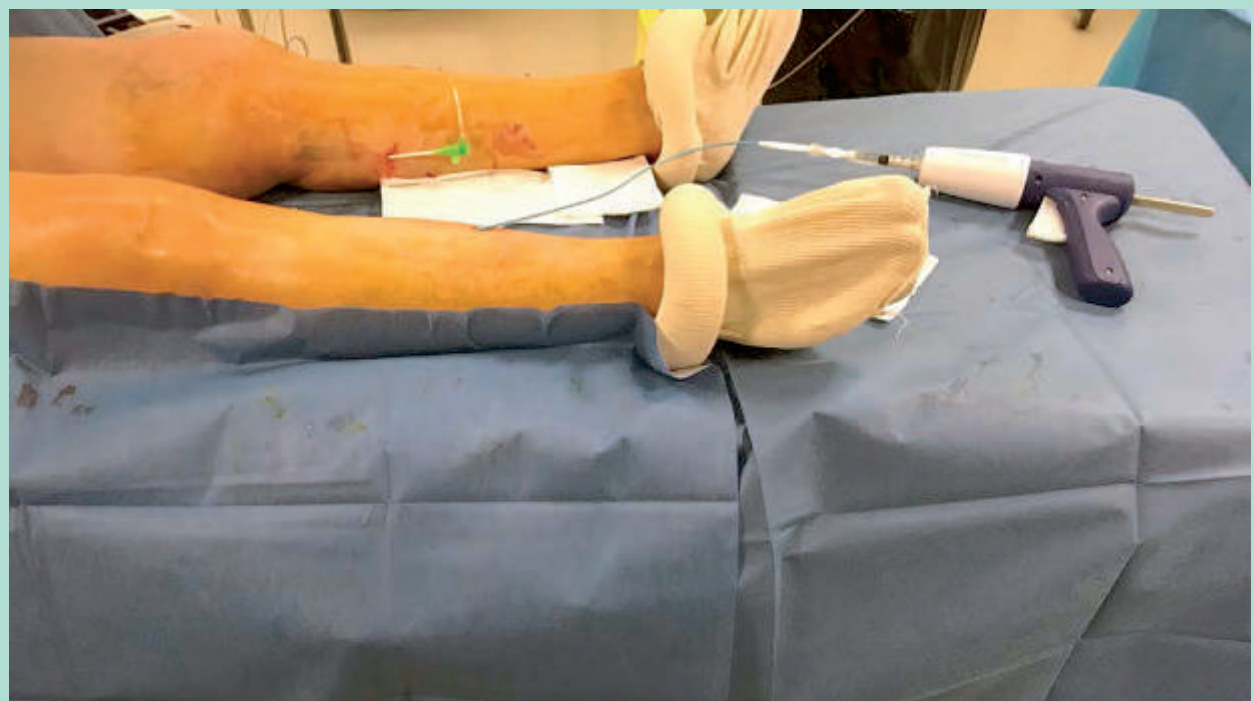

FIGURE 1 : Système de traitement des grandes veines saphènes par colle Venaseal®.

Par une pression régulière sur la gâchette du pistolet, le dispositif est activé jusqu'à l'apparition d'une première goutte de colle.

La veine à traiter est ponctionnée sous ultrasons, la visualisation de la pointe de l'aiguille assure le bon positionnement de l'aiguille.

La libération de la colle est obtenue en appuyant pendant 3 secondes sur la gâchette, pour délivrer environ 0,10 ml.

La compression à l'aide de la sonde à ultrasons pendant 3 minutes après le retrait de l'aiguille permet l'occlusion.

Les ponctions sont effectuées progressivement selon le même protocole pour permettre l'occlusion des veines perforantes incompetentes.

Étude de faisabilité et tolérance du traitement des ulcères variqueux par colle cyanoacrylate. ETUVVE

- Investigateur Principal : **Dr Nicolas NEAUME**
 - Recherche Interventionnelle impliquant la personne humaine – RIPH 2
 - Promoteur de l'étude : Clinique Pasteur – Toulouse
 - Avec le soutien du CRC de la Clinique Pasteur – Toulouse
- L'Étude **ETUVVE** a reçu l'avis favorable :
- Du Comité de Protection des Personnes Sud Est VI, le 17 décembre 2020

- Transmission Avis et résumé à l'ANSM, le 7 janvier 2021
- Enregistrement de l'étude sur clinicaltrials.gov : **NCT04714749**

Mise en place de l'étude le 20/01/2021

- Calendrier prévisionnel
 - Dernier recrutement : janvier 2022
 - Dernier patient/ dernière visite : janvier 2023
 - Résultats attendus pour : avril 2023

Objectif Principal

L'objectif principal de l'étude est d'étudier l'intérêt de la stratégie de traitement de la grande veine saphène (ses tributaires et perforantes incompetentes éventuelles alimentant l'ulcère) par colle endovasculaire, dans la prise en charge de l'ulcère veineux.

Retombées attendues

- Le but de l'étude est de montrer une accélération et une durabilité de la cicatrisation des ulcères veineux, une faisabilité de la technique et une bonne tolérance du traitement par les patients.
- Elle pourra servir de base pour construire un futur essai randomisé de plus grande envergure.
- La cicatrisation durable par colle permettrait une diminution majeure des coûts de santé liée aux traitements des ulcères (pansements, antibiotiques, soins infirmiers).

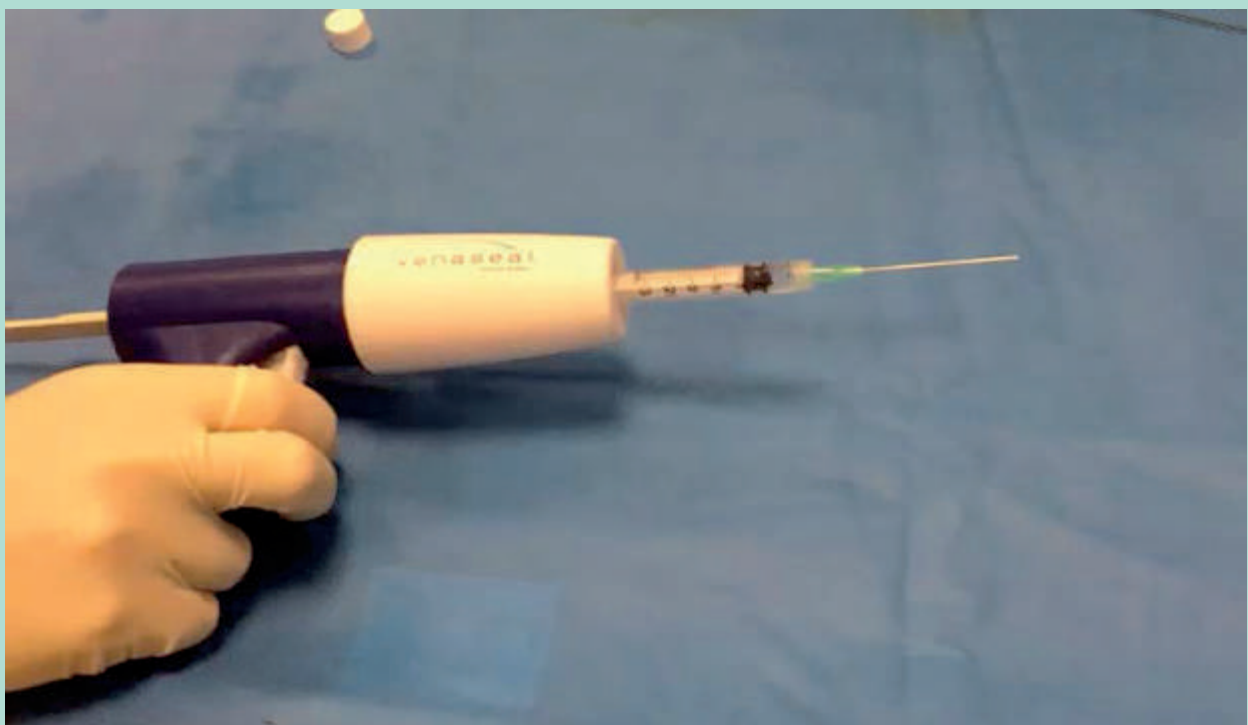


FIGURE 2 : Pistolet + seringue pour ponction directe des perforantes sous échographie – UGGT (Ultrasound Guided Glue Therapy).

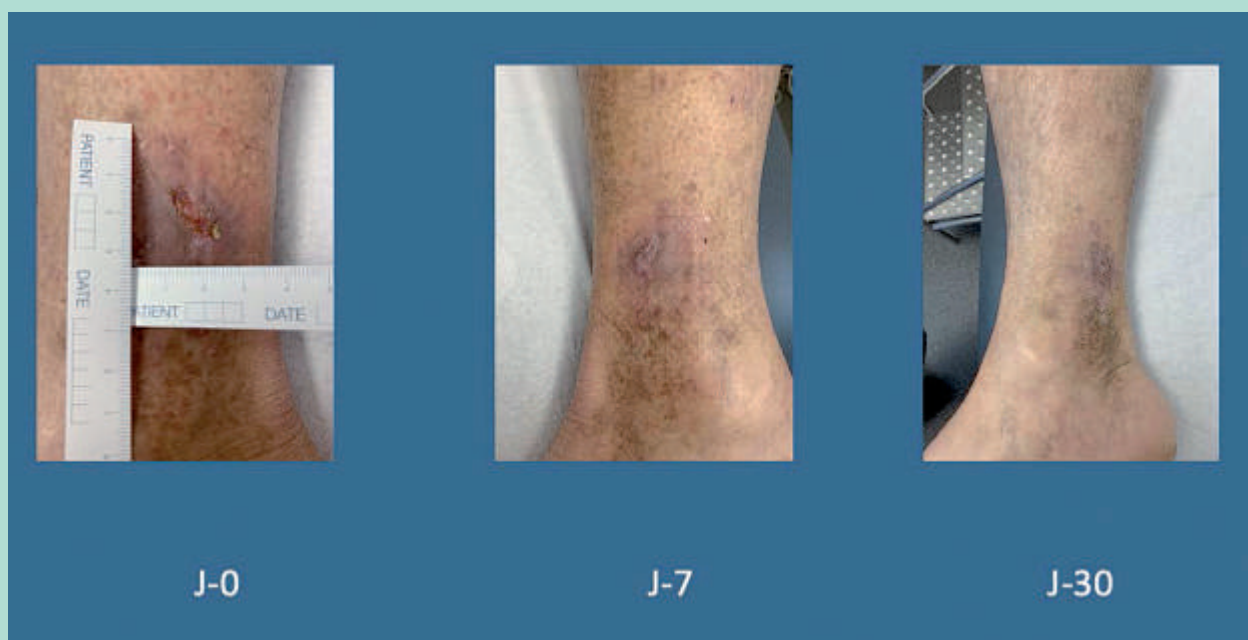

FIGURE 3 : Cicatrisation ulcère variqueux à J-30 post traitement grande veine saphène et perforantes par colle cyanoacrylate.

Conclusion

L'intérêt du traitement des ulcères par la colle cyanoacrylate est la possibilité d'occlure la grande veine saphène sur toute sa longueur, en s'affranchissant des complications neurologiques secondaires aux techniques thermiques endoveineuses (laser, radiofréquence) ou chirurgicales ouvertes, ainsi que la possibilité de traiter par ponction directe les éventuelles perforantes ou tributaires alimentant l'ulcère.

Par ailleurs le VenaSeal® a fait la preuve de sa non-infériorité dans le traitement des saphènes, dans un essai randomisé contrôlé, avec une persistance d'occlusion à 5 ans de 91,4 % *versus* 85,2 % pour la radiofréquence.

Une étude de faisabilité et tolérance du traitement des ulcères variqueux par colle cyanoacrylate est en cours, dont le but est de montrer une accélération et une durabilité de la cicatrisation des ulcères veineux, une faisabilité de la technique et une bonne tolérance du traitement par les patients.

Références

- Gohel MS, Barwell JR, Taylor M, Chant T, Foy C, Earnshaw JJ, et al. Long-term results of compression therapy alone versus compression plus surgery in chronic venous ulceration (ESCHAR): randomised controlled trial. *BMJ*. 12 juill 2007;335(7610):83.
- Gohel MS, Heatley F, Liu X, Bradbury A, Bulbulia R, Cullum N, et al. Early versus deferred endovenous ablation of superficial venous reflux in patients with venous ulceration: the EVRA RCT. *Health Technol Assess Winch Engl*. mai 2019;23(24):1-96.
- Heatley F, Onida S, Davies AH. The global management of leg ulceration: Pre early venous reflux ablation trial. *Phlebol J Venous Dis*. sept 2020;35(8):576-82.
- Wittens C, Davies AH, Bækgaard N, Broholm R, Cavezzi A, Chastanet S, et al. Editor's Choice – Management of Chronic Venous Disease: Clinical Practice Guidelines of the European Society for Vascular Surgery (ESVS). *Eur J Vasc Endovasc Surg*. 1 juin 2015;49(6):678-737.
- O'Donnell TF, Passman MA, Marston WA, Ennis WJ, Dalsing M, Kistner RL, et al. Management of venous leg ulcers: Clinical practice guidelines of the Society for Vascular Surgery® and the American Venous Forum. *J Vasc Surg*. 1 août 2014;60(2):3S-59S.
- Nehler MR, Moneta GL, Woodard DM, Defrang RD, Harker CT, Taylor LM, et al. Perimalleolar subcutaneous tissue pressure effects of elastic compression stockings. *J Vasc Surg*. 1 nov 1993;18(5):783-8.
- Milic DJ, Zivic SS, Bogdanovic DC, Golubovic MD, Lazarevic MV, Lazarevic KK. A randomized trial of class 2 and class 3 elastic compression in the prevention of recurrence of venous ulceration. *J Vasc Surg Venous Lymphat Disord*. nov 2018;6(6):717-23.
- Alavi A, Sibbald RG, Phillips TJ, Miller OF, Margolis DJ, Marston W, et al. What's new: Management of venous leg ulcers. *J Am Acad Dermatol*. avr 2016;74(4):643-64.
- Mosti G. Wound care in venous ulcers. *Phlebology*. 1 mars 2013;28(1_suppl):79-85.
- Brown A. Life-style advice and self-care strategies for venous leg ulcer patients: What is the evidence? *J Wound Care*. 1 juill 2012;21:342-4, 346, 348.
- Smith PC. Daflon 500 mg and Venous Leg Ulcer: New Results From a Meta-Analysis. *Angiology*. 1 févr 2005;56(6_suppl):S33-9.
- Wu B, Lu J, Yang M, Xu T. Sulodexide for treating venous leg ulcers. *Cochrane Database Syst Rev* [Internet]. 2016 [cité 6 févr 2021];(6). Disponible sur: <https://www.cochranelibrary.com/cdsr/doi/10.1002/14651858.CD010694.pub2/full>
- Jull A, Wadham A, Bullen C, Parag V, Kerse N, Waters J. Low dose aspirin as adjuvant treatment for venous leg ulceration: pragmatic, randomised, double blind, placebo controlled trial (Aspirin4VLU). *BMJ*. 24 nov 2017;359:j5157.
- de Oliveira Carvalho PE, Magolbo NG, De Aquino RF, Weller CD. Oral aspirin for treating venous leg ulcers. *Cochrane Wounds Group*, éditeur. *Cochrane Database Syst Rev* [Internet]. 18 févr 2016 [cité 6 févr 2021]; Disponible sur: <http://doi.wiley.com/10.1002/14651858.CD009432.pub2>
- Jull AB, Arroll B, Parag V, Waters J. Pentoxifylline for treating venous leg ulcers. *Cochrane Database Syst Rev* [Internet]. 2012 [cité 6 févr 2021];(12). Disponible sur: <https://www.cochranelibrary.com/cdsr/doi/10.1002/14651858.CD001733.pub3/full>
- Serra R, Rizzuto A, Rossi A, Perri P, Barbetta A, Abdalla K, et al. Skin grafting for the treatment of chronic leg ulcers – a systematic review in evidence-based medicine. *Int Wound J*. 2017;14(1):149-57.
- Almeida JI, Min RJ, Raabe R, McLean DJ, Madsen M. Cyanoacrylate Adhesive for the Closure of Truncal Veins: 60-Day Swine Model Results. *Vasc Endovascular Surg*. oct 2011;45(7):631-5.
- Néaume N, Josnin M. Revue des traitements endoveineux des varices des membres inférieurs (partie 2). *Sang Thrombose Vaisseaux* 2018;30(4):151-60 doi:10.1684/stv.2018.1026. 2018;
- Bozkurt AK, Yilmaz MF. A prospective comparison of a new cyanoacrylate glue and laser ablation for the treatment of venous insufficiency. *Phlebology*. mars 2016;31(1 Suppl):106-13.
- Kolluri R, Gibson K, Cher D, Madsen M, Weiss R, Morrison N. Roll-in phase analysis of clinical study of cyanoacrylate closure for incompetent great saphenous veins. *J Vasc Surg Venous Lymphat Disord*. oct 2016;4(4):407-15.
- Morrison N, Gibson K, Vasquez M, Weiss R, Cher D, Madsen M, et al. VeClose trial 12-month outcomes of cyanoacrylate closure versus radiofrequency ablation for incompetent great saphenous veins. *J Vasc Surg Venous Lymphat Disord*. mai 2017;5(3):321-30.
- Gibson K, Morrison N, Kolluri R, Vasquez M, Weiss R, Cher D, et al. Twenty-four month results from a randomized trial of cyanoacrylate closure versus radiofrequency ablation for the treatment of incompetent great saphenous veins. *J Vasc Surg Venous Lymphat Disord*. 2018.
- Morrison N, Kolluri R, Vasquez M, Madsen M, Jones A, Gibson K. Comparison of cyanoacrylate closure and radiofrequency ablation for the treatment of incompetent great saphenous veins: 36-Month outcomes of the VeClose randomized controlled trial. *Phlebol J Venous Dis*. 2018;026835551881025.
- Morrison N, Gibson K, McEnroe S, Goldman M, King T, Weiss R, et al. Randomized trial comparing cyanoacrylate embolization and radiofrequency ablation for incompetent great saphenous veins (VeClose). *J Vasc Surg*. avr 2015;61(4):985-94.
- Morrison N, Gibson K, Vasquez M, Weiss R, Jones A. Five-year extension study of patients from a randomized clinical trial (VeClose) comparing cyanoacrylate closure versus radiofrequency ablation for the treatment of incompetent great saphenous veins. *J Vasc Surg Venous Lymphat Disord*. mars 2020;S2213333X20301050.
- Eroglu E, Yasim A. A Randomised Clinical Trial Comparing N -Butyl Cyanoacrylate, Radiofrequency Ablation and Endovenous Laser Ablation for the Treatment of Superficial Venous Incompetence: Two Year Follow up Results. *Eur J Vasc Endovasc Surg*. 2018; Oct;56(4):553-560. doi: 10.1016/j.ejvs.2018.05.028. Epub 2018 Jul 2.