



Les troubles hémodynamiques du syndrome post-thrombotique et leurs conséquences diagnostiques et thérapeutiques.

Hemodynamic disorders in the post-thrombotic syndrome and their diagnostic and therapeutic consequences.

Maleti O., Lugli M.

Résumé

La réparation valvulaire du reflux veineux profond dans le syndrome post-thrombotique n'est pas possible en raison de la destruction des valves.

La correction du reflux doit donc reposer sur d'autres interventions, telles que la transposition fémorale, la transplantation valvulaire et /ou la néovalve.

L'indication de ces procédures dépend de plusieurs éléments tels que : l'impossibilité d'éviter l'évolution vers les stades cliniques sévères de la CEAP (C4b-C6) par malgré l'emploi de la compression élastique et des thérapies conservatrices ou par la seule suppression des reflux superficiels.

Chez les patients dont l'état général permet de réaliser des actions correctives sur le système veineux profond, une étude précise est nécessaire à travers un protocole précis, visant à détecter les causes hémodynamiques responsables des signes et des symptômes.

Les processus obstructifs et les lésions valvulaires étant associés dans la majorité des cas dans le syndrome post thrombotique (SPT), toute action corrective doit envisager le traitement de toute obstruction à partir de celles localisées au niveau des veines iliaques et fémorale commune.

Les interventions de stenting veineux, de pontage veineux et d'endophlébectomie fémorale seront prioritaires pour la correction du reflux veineux profond.

Si avec ces gestes un passage favorable aux stades cliniques CEAP C4a-C5 est obtenu, le patient sera surveillé dans le temps un suivi attentif. Tandis que l'échec devra envisager la correction du reflux profond, employant une des procédures mentionnées ci-dessus, en fonction de leur faisabilité technique.

Abstract

Valve repair of deep venous reflux in post-thrombotic syndrome is not possible, due to valve destruction.

Reflux correction must therefore rely on other interventions, such as femoral transposition, valve transplantation and/or neo-valve.

The indication for these procedures depends on a number of factors such as: the inability to avoid progression to the severe clinical stages of CEAP (C4b-C6) despite the use of elastic compression and conservative therapies or by removing superficial reflux alone.

In patients whose general condition allows corrective actions on the deep venous system, a precise study is necessary through a precise protocol, aimed at detecting the haemodynamic causes responsible for the signs and symptoms.

Since obstructive processes and valvular lesions are associated in the majority of cases in post thrombotic syndrome (PTS), any corrective action must consider the treatment of any obstruction starting from those located in the iliac and common femoral veins.

Venous stenting, venous bypass and femoral endophlebectomy procedures should be given priority for the correction of deep venous reflux.

If these procedures result in a favourable transition to CEAP C4a-C5 clinical stages, the patient will be monitored closely over time.

Whereas failure should consider correction of deep reflux, using one of the above procedures, depending on their technical feasibility.

Introduction

La maladie post-thrombotique représente une pathologie invalidante [1] caractérisé par des symptômes et des signes liés à l'atteinte et à la compromission fonctionnelle du système veineux du membre inférieur suite à une thrombose aiguë.

Le principal problème est situé au niveau du système veineux profond où subsistent des segments recanalisés et des segments occlus [2].

- Les segments recanalisés présentent des lésions obstructives et des lésions valvulaires.
- Les segments occlus sont associés à un réseau collatéral sans fonction valvulaire.

Ces lésions pathologiques conduisent à deux troubles hémodynamiques : l'obstacle au flux et le reflux.

Ces deux composants, diversement imbriqués, jouent un rôle plus ou moins sérieux, selon la posture et la marche ; ils ont des répercussions sur le système superficiel et sont responsable des altérations microcirculatoires connues.

Après avoir apporté une attention presque exclusive au reflux [3] pendant de nombreuses années, un rôle crucial est actuellement attribué aux deux composants, et

maintenant l'obstruction est considérée comme étant cruciale pour déterminer les symptômes et les signes d'insuffisance veineuse chronique [4, 6] (IVC).

Attribuer à l'une ou l'autre composante le rôle de responsable principal n'est que partiellement possible [7], car il y a une grande superposition des deux éléments dans la détermination des symptômes communs.

À tout cela, il faut ajouter le fait que les segments marqués comme reflnants suite à lésion valvulaire sont en fait reflnants et obstructifs en même temps et cela complique particulièrement la tentative d'établir qui tient le rôle hémodynamique principal.

Le syndrome post-thrombotique (SPT) doit donc être évalué dans les deux composantes hémodynamiques : l'obstruction et le reflux, ainsi que par le diagnostic topographique [8].

La reconstruction valvulaire

Contrairement à l'insuffisance veineuse profonde de type primitive (Ep) ou congénitale (Ec), la réparation valvulaire dans le SPT n'est pas possible [9].

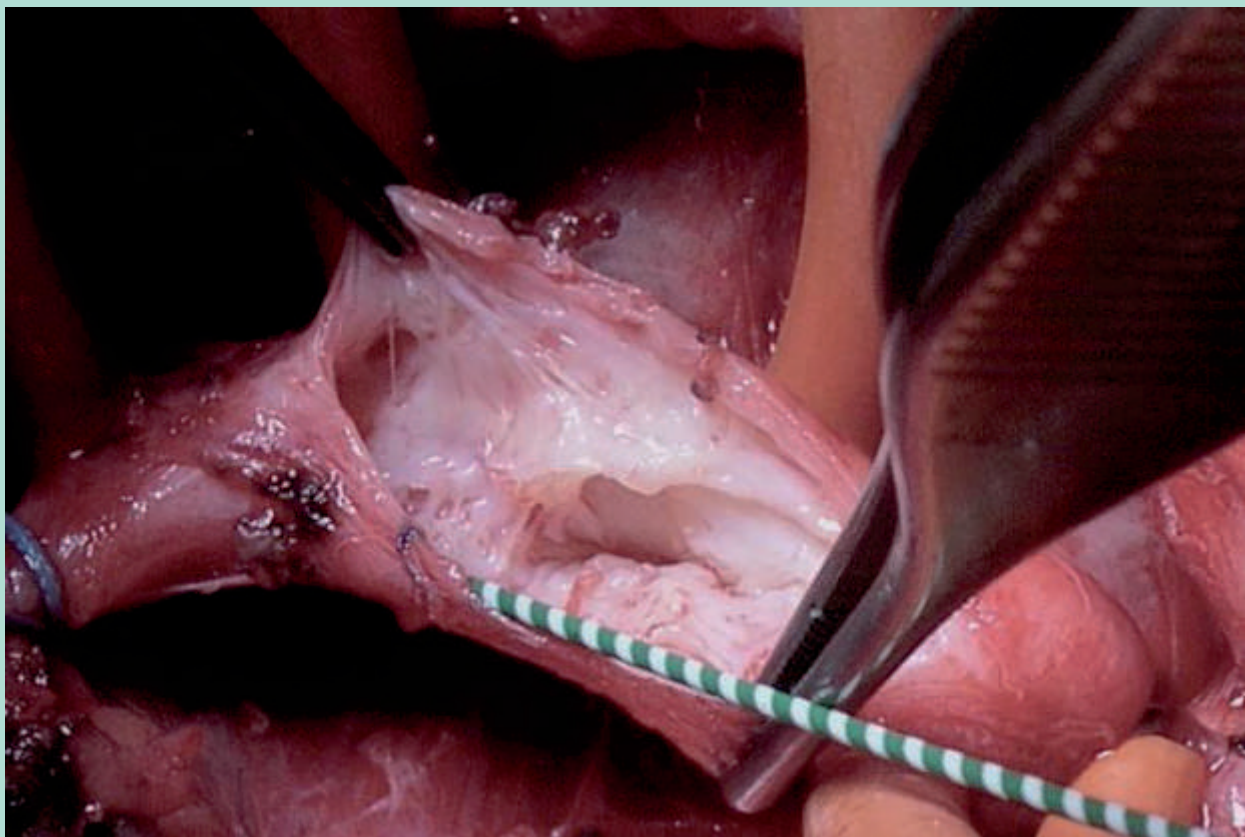


FIGURE 1 : Fibrose et destruction valvulaire dans le syndrome post-thrombotique.

Les troubles hémodynamiques du syndrome post-thrombotique et leurs conséquences diagnostiques et thérapeutiques.

La seule exception est représentée par les cuspidés intactes résiduelles après les traitements fibrinolytiques de la thrombose veineuse aiguë.

Dans presque tous les cas, la paroi veineuse est totalement endommagée et remplacée par un tissu fibreux qui a rendu la structure valvulaire méconnaissable (Figure 1).

La reconstruction valvulaire étant impossible, nous opérons pour des techniques capables de créer un mécanisme anti-reflux [10-13].

Les techniques les plus connues en ce sens sont : la transposition veineuse [14], la transplantation valvulaire [15] et la néovalve [16, 17] (Figure 2).

La transposition

Lorsqu'une thrombose veineuse profonde (TVP) affecte l'axialité veineuse poplitée-fémorale-iliaque, elle peut préserver le système veineux fémoral profond.

- Ceci est souvent représenté par une ou plusieurs veines, confluentes dans la veine fémorale commune et qui représentent la principale voie collatérale du membre, étant anastomosée distalement avec la veine fémorale, la veine poplitée et les veines musculaires du mollet, et

proximalement avec la grande saphène, le système superficiel abdominal et les réseaux musculaires antérolatéraux et postérieurs de la cuisse.

Lorsque la valve proximale proche de la confluence dans la veine fémorale commune est préservée, l'intervention de transposition veineuse peut être envisagée.

La veine fémorale est disséquée et anastomosée distalement à la valve compétente qui servira donc de valve à la fois pour la veine fémorale et la veine fémorale profonde.

- L'avantage de la méthode est sa simplicité d'exécution, car la difficulté technique se limite à la dissection.
- L'inconvénient est constitué par le fait qu'anatomiquement la veine fémorale commune reçoit les flux de la veine fémorale et de la veine fémorale profonde ; après la transposition, ce sera la partie proximale de la veine fémorale profonde qui recevra les deux flux et ça peut conduire à la dilatation de la veine, avec par la suite incontinence valvulaire.

Pour éviter cela, il est préférable, dans la mesure du possible, de disséquer la branche descendante de la veine fémorale profonde et de l'anastomoser en termino-latéral avec la veine fémorale, créant ainsi une nouvelle axialisation.

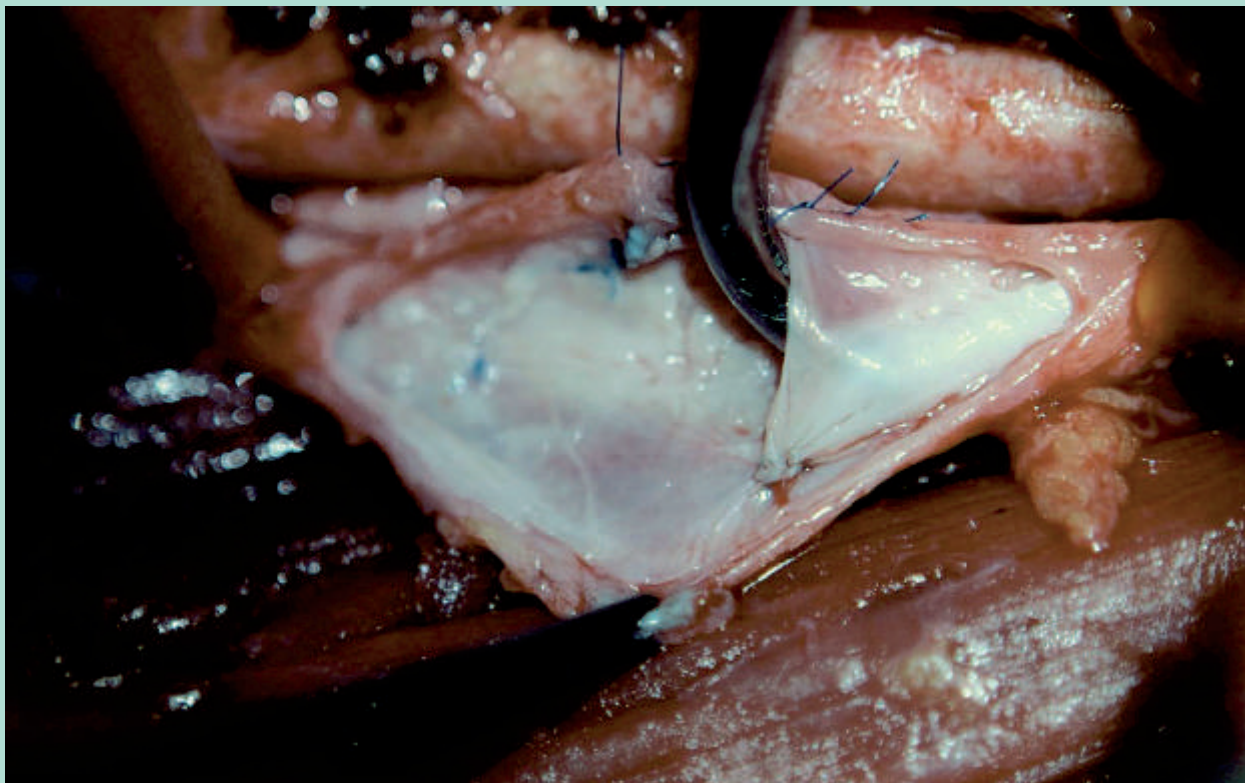


FIGURE 2 : Néovalve.

- Une nouvelle axialisation peut également être créée lorsque la grande saphène présente une ou plusieurs valves proximales compétentes.
- La grande veine saphène est disséquée distalement à la deuxième valve, transposée sous-fasciale et anastomosée en termino-terminal avec la veine fémorale.
- L'avantage est représenté par l'efficacité clinique immédiate de l'intervention.
- L'inconvénient est la possible incontinence des valvules saphènes avec le temps.

La transplantation

Lorsqu'aucun segment valvé adapté à la transposition n'est pas disponible, une transplantation peut être choisie.

- Le segment donneur peut être envisagé à la fois au niveau du membre controlatéral (veine fémorale) ou au niveau la veine axillaire.
- Le segment contenant une valve compétente sera inséré au niveau de la veine fémorale ou plus souvent au niveau de la veine poplitée pour respecter la congruence des calibres.
- L'avantage est d'insérer un système de valve autologue dans un axe dévalvé. Les inconvénients sont représentés

par deux éléments : la veine axillaire comporte souvent des valves peu compétentes et la procédure nécessite deux accès chirurgicaux.

- Pour des raisons encore mal comprises, cette procédure est compliquée par un taux élevé de thrombose post-chirurgicale.

Les raisons ci-dessus nous font comprendre que dans la plupart des cas, il n'est pas possible de corriger le reflux post-thrombotique avec les techniques décrites.

Dans de tels cas, vous pouvez opter pour la création d'une néovalve.

La néovalve

La néovalve consiste dans une dissection pariétale minutieuse par laquelle une poche est créée (Figure 2).

- La poche, fixée pour éviter la réadhésion, va créer un volet capable de s'opposer au reflux.
- La néovalve est généralement associée à une endophlébectomie [18], afin d'éliminer la majeure partie du tissu fibrotique lié à l'obstruction.

Contrairement à une valvuloplastie réalisée sur des cuspidés intactes, la néovalve peut ne pas exercer une

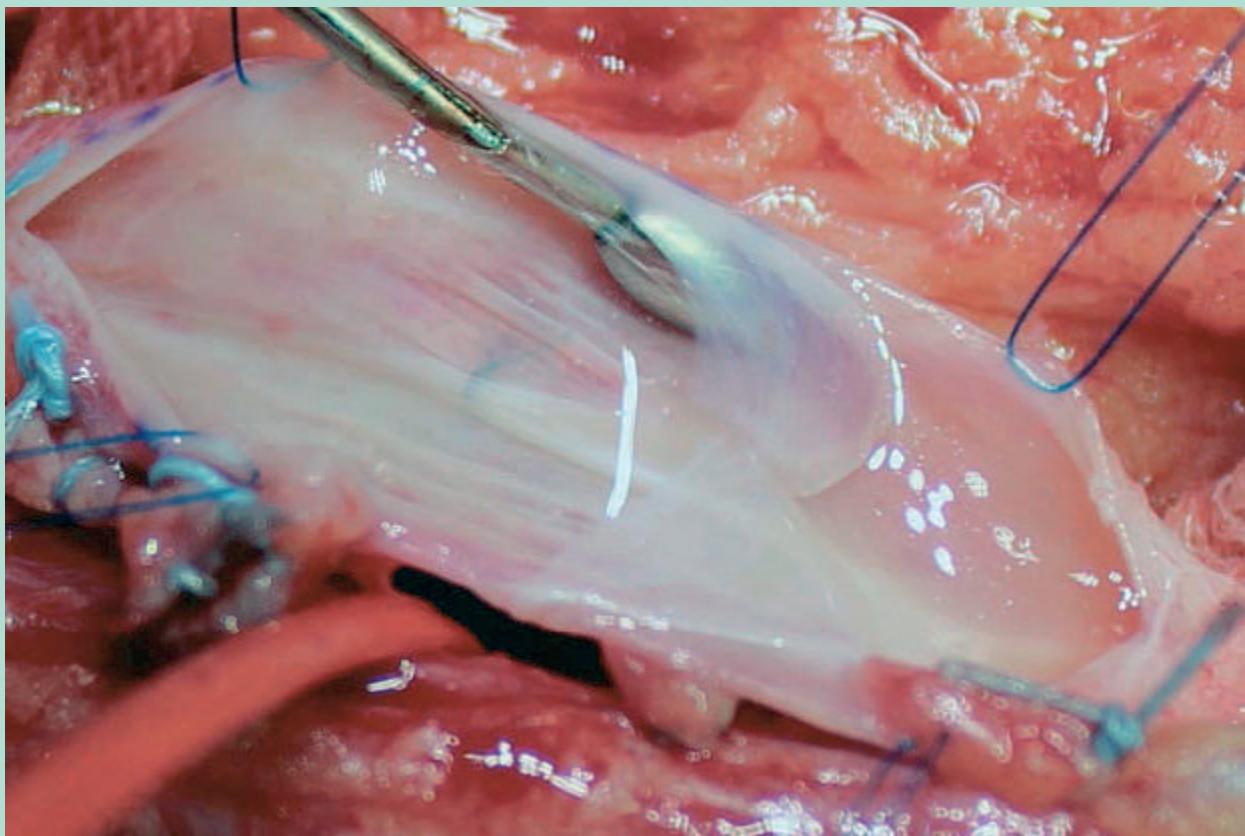


FIGURE 3 : Valvuloplastie selon Kistner.

Les troubles hémodynamiques du syndrome post-thrombotique et leurs conséquences diagnostiques et thérapeutiques.

continence parfaite mais remplit néanmoins sa fonction en réduisant significativement le volume de reflux et en permettant à l'action musculaire du mollet de réduire la fraction du volume résiduelle.

- Les avantages sont représentés par l'utilisation du même tissu fibreux pour créer une valve tout en supprimant l'obstruction.
- Les inconvénients sont représentés par la difficulté d'exécution et la durée limitée dans le temps.

Comment fonctionne une néovalve ?

- La néovalve ne réduit ni la pression de marche ni la pression hydrostatique.
- Ces paramètres ne peuvent être réduits que par la valvuloplastie de Kistner [19] (**Figure 3**) dans l'IVC primitive, lorsqu'il s'agit d'un reflux monoaxial et lorsqu'il n'y a pas de reflux parallèles.

Cependant, cela n'est pas possible dans un système post-thrombotique avec des reflux parallèles et lorsque la valve n'est pas 100 % continente.

Puisque nous avons de bons résultats cliniques non liés à la pression veineuse, il s'ensuit que la valve agit d'une autre manière.

- On sait par les études hémodynamiques réalisées que le paramètre fondamental du membre post-thrombotique est le volume de sang au sein du système veineux et que ce volume lorsqu'il ne diminue pas sous l'effet des contractions musculaires (volume résiduel) est lié aux symptômes et les signes de l'IVC.
- Le reflux veineux axial profond empêche la vidange exercée par la compression musculaire extrinsèque, déterminant la prémisse de création d'hypertension et de décompensation microcirculatoire.
- La réduction du volume de reflux permet au système de pouvoir se vider partiellement et aide d'autres aides telles que la compression élastique.
- En effet, si l'on observe un tracé de pléthysmographie à air avant la création de la néovalve (**Figure 4a**) on peut observer comment dès que le patient se lève et commence à marcher le système se remplit immédiatement alors qu'après la création d'une néovalve (**Figure 4 b**), le volume résiduel est inférieur au remplissage complet.
- C'est ce mécanisme qui permet à la valve d'améliorer les symptômes et les signes du SPT.

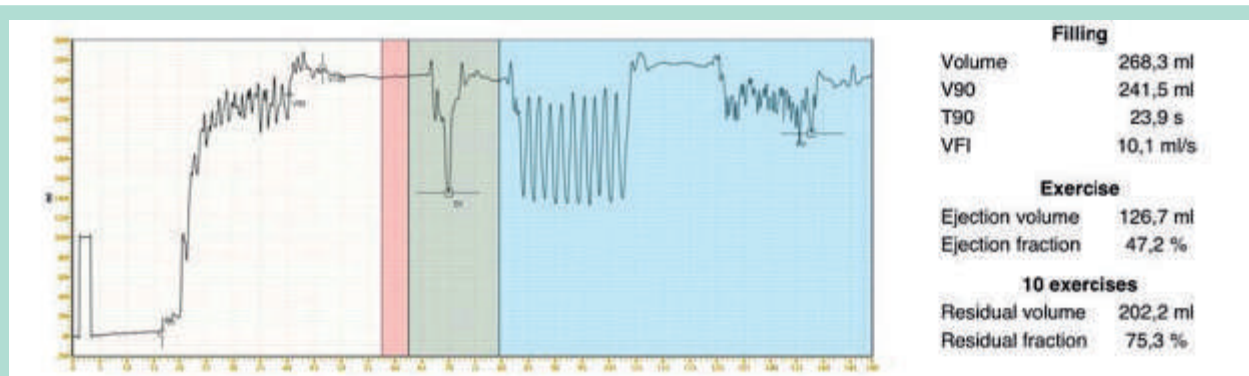


FIGURE 4 : Tracé APG. a) avant correction du reflux veineux profond.

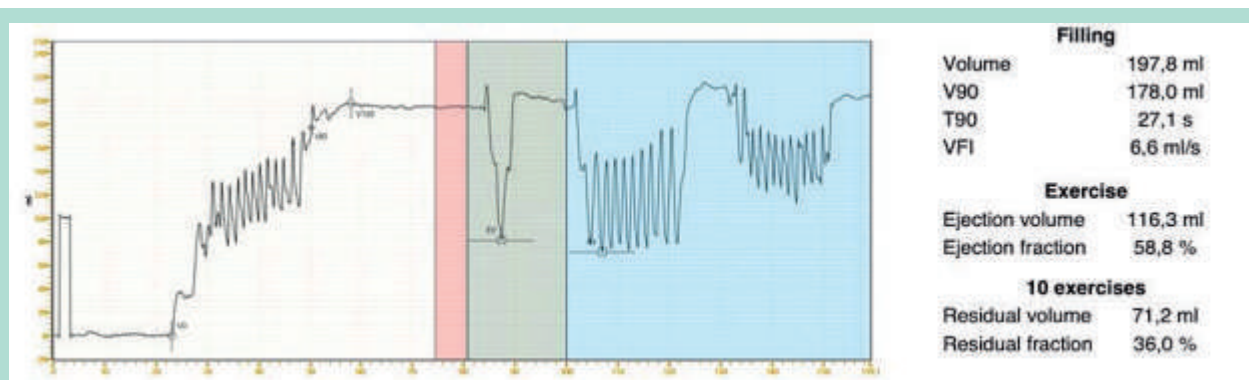


FIGURE 4 : Tracé APG. b) après construction d'une néovalve.

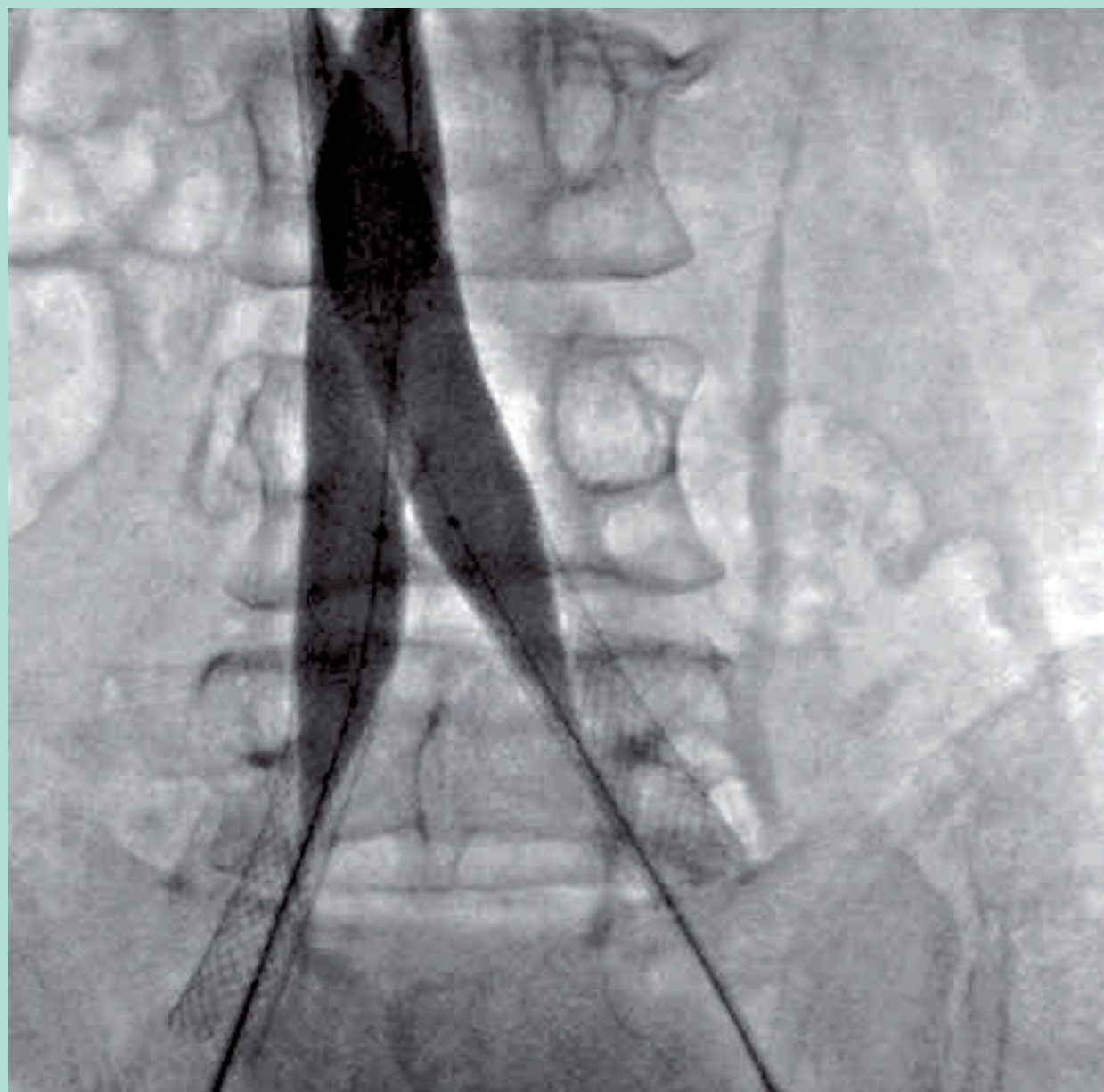


FIGURE 5 : Stent veineux iliocave.

Quand corriger le reflux ?

Le reflux profond doit être corrigé chaque fois qu'il est identifié comme la principale cause hémodynamique responsable de l'échec du traitement conservateur, après que les obstructions associées ou les reflux superficiels ont été traités.

- Le traitement des obstructions supra-inguinales fait dans la plupart des cas par des procédures endovasculaires²⁰⁻²² de stenting veineux (**Figure 5**), doit toujours précéder toute correction de reflux profond.
- Ceci pour deux raisons principales : le traitement de l'obstruction en ignorant le reflux conduit à une amélioration considérable dans environ la moitié des patients atteints de SPT, et d'autre part, la correction d'un reflux laissant un processus obstructif conduit à un échec précoce.
- La correction du reflux veineux profond, permet de réduire le volume résiduel du mollet. Cette réduction de volume est également obtenue lorsqu'il y a des reflux importants dans le système veineux superficiel et dans les perforantes.

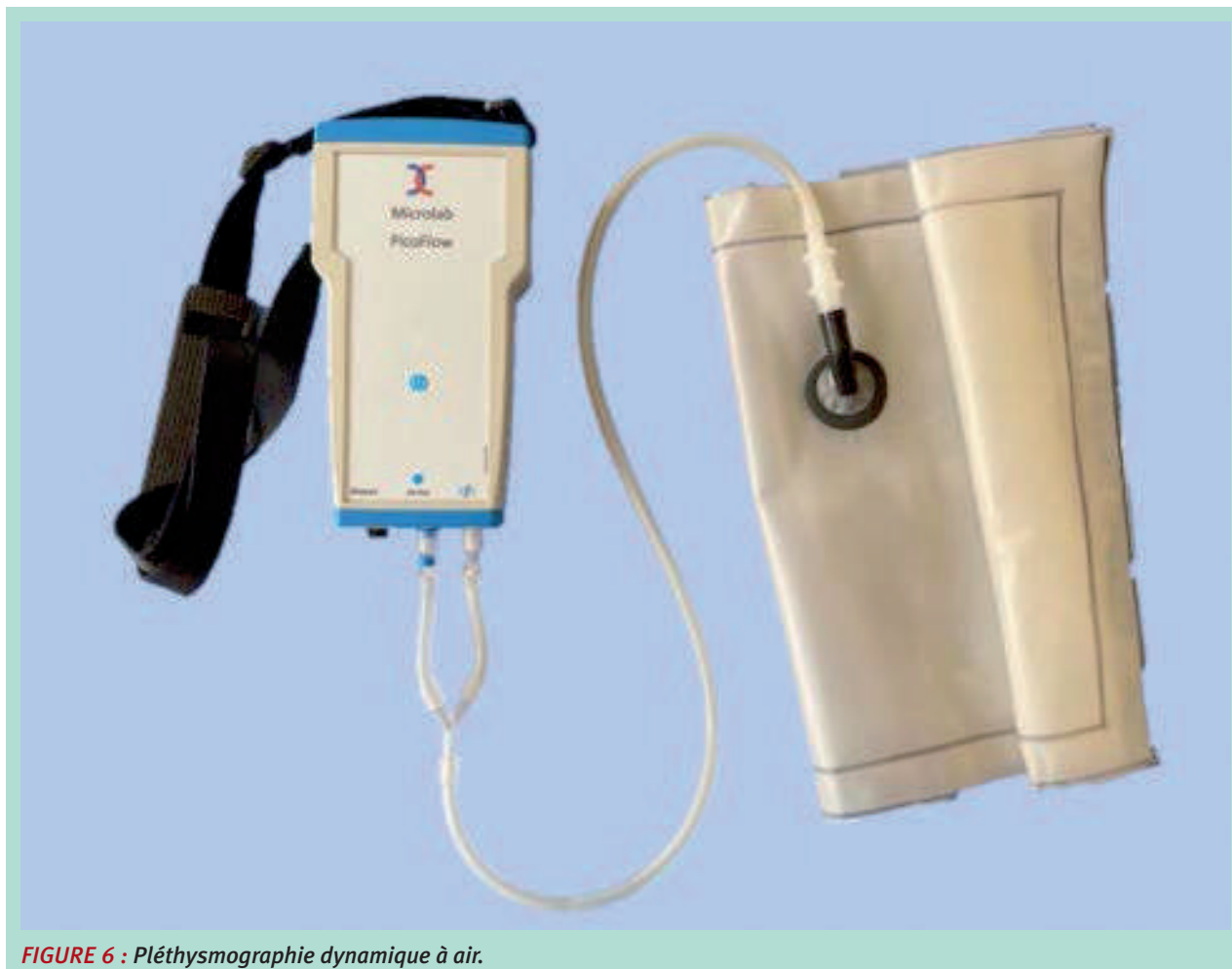

FIGURE 6 : Pléthysmographie dynamique à air.

- L'abolition du reflux superficiel peut conduire à une amélioration même en ignorant le reflux profond. Bien sûr, le taux de rechute est très élevé.

L'évaluation du patient avec IVC et PTS doit toujours fournir des informations les plus complètes possible.

- **Le Duplex** nous fournit des données relatives à l'axialité du membre : continence valvulaire, lésions pariétales, duplication axiale, double canal endoluminal, reflux parallèles, veines gastrocnémiens, et nous renseigne en partie sur le système veineux fémoral profond.
- Au niveau supra-inguinal, les données sont liées à la possibilité d'explorer les veines iliaques.
- **La nouvelle pléthysmographie à air, hémodynamique et sans fil (Figure 6)**, nous fournit des données sur l'efficacité de la pompe musculaire, la fraction volumique résiduelle et le reflux global des membres pendant la marche.
- **La pléthysmographie à occlusion veineuse**, nous fournit des données sur le flux post-occlusif et les résistances proximales.

- **La phlébographie par ponction transfémorale** nous fournit des indications morphologiques utiles pour l'indication chirurgicale et pour guider le choix technique.
- **L'IVUS [23-25] (Figure 7)** représente l'investigation de référence pour l'identification et l'interprétation correcte des processus obstructifs supra-inguinaux.
- **L'angiographie CT et la RMN** nous fournissent des données complémentaires très utiles, surtout dans les compressions extrinsèques.
- **Notre protocole d'investigation** est illustré dans la figure 8 (Figures 8 A-B-C-D).

Conclusions

La correction du reflux profond représente encore un défi chirurgical compte tenu des difficultés techniques et de la complexité hémodynamique du système veineux de la cave inférieure.

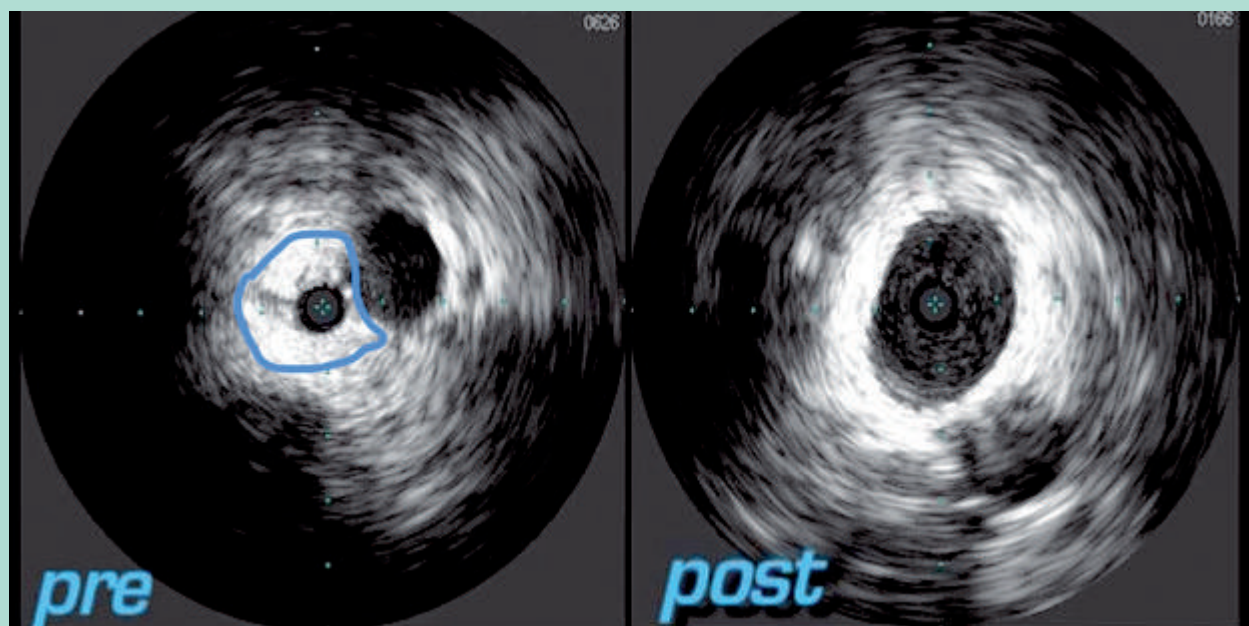


FIGURE 7 : IVUS avant et après l'insertion du stent.

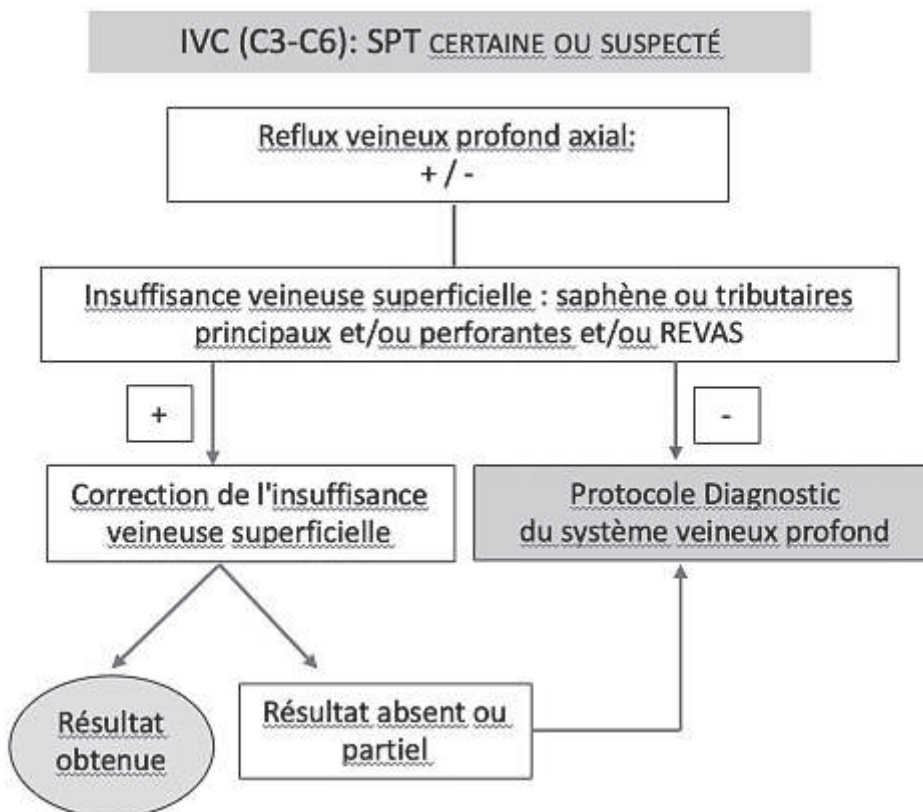


FIGURE 8 A : Protocol d'investigation dans le syndrome post-thrombotique.

Les troubles hémodynamiques du syndrome post-thrombotique et leurs conséquences diagnostiques et thérapeutiques.

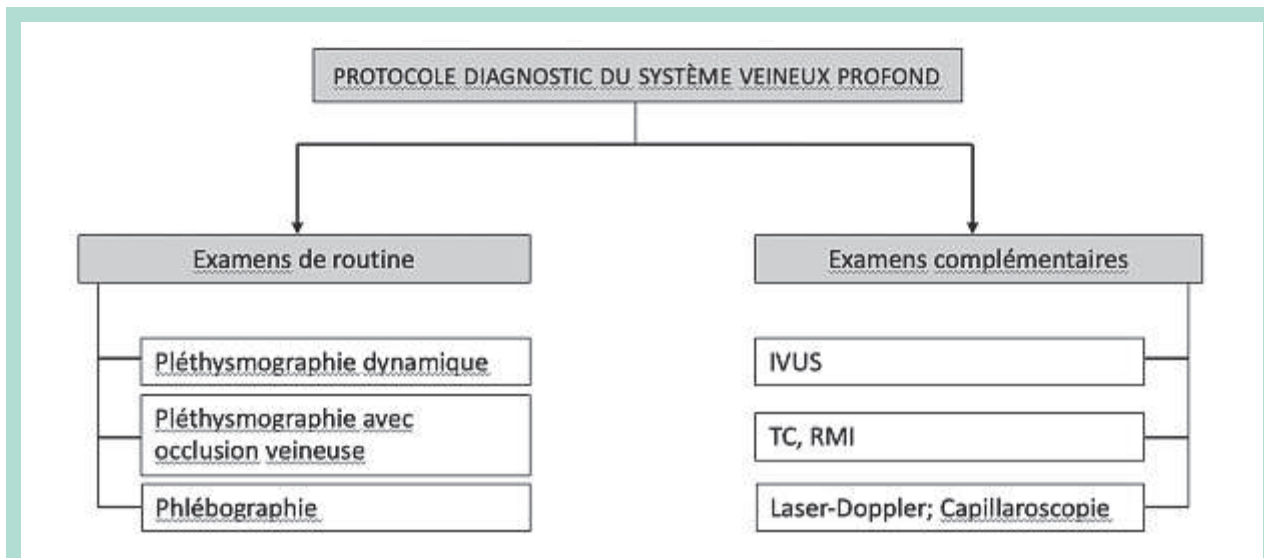


FIGURE 8 B : Protocol d'investigation du système veineux profond

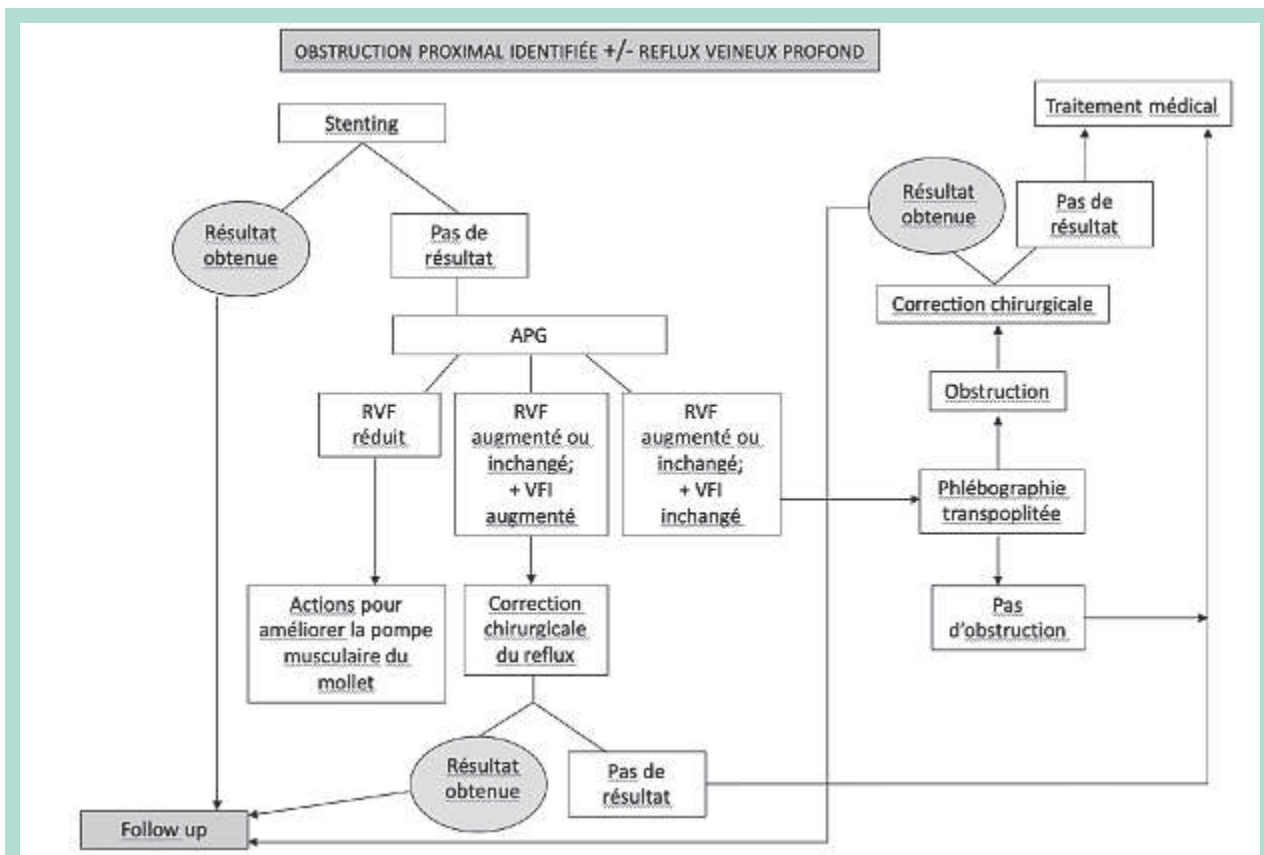


FIGURE 8 C : Protocol du traitement dans le syndrome post-thombotique avec obstruction proximale.

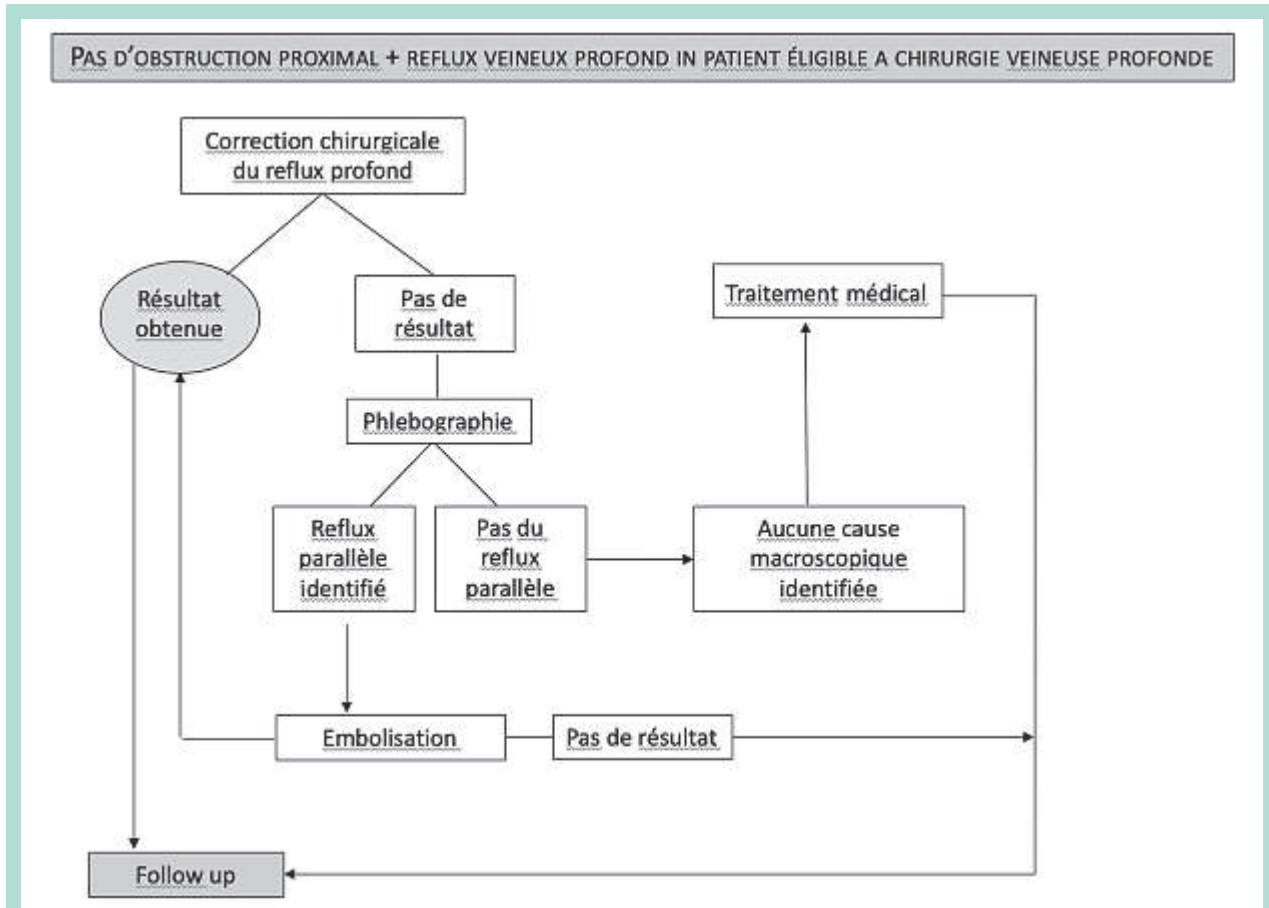


FIGURE 8 D : Protocol du traitement dans le syndrome post-thrombotique sans obstruction proximale.

- La chirurgie permet d’obtenir un nouveau rééquilibrage du membre affecté par le SPT dans la plupart des cas, mais les résultats ne sont maintenus que par un suivi rapproché et avec la mise en œuvre de gestes supplémentaires.
- La chirurgie VPS est dans tous les cas une chirurgie sans risque si elle est pratiquée dans des centres de référence et doit donc être appliquée si nécessaire [26].
- La chirurgie de reflux ne peut ignorer le traitement des composants obstructifs et le traitement de la pathologie au niveau du système veineux superficiel.

Références

1. Kahn SR, Solymoss S, Lamping DL, et al. Long-term outcomes after deep vein thrombosis: postphlebotic syndrome and quality of life. *J Gen Intern Med.* 2000;15:425-429.
2. Neglen P, Berry MA, Raju S. Endovascular surgery in the treatment of chronic primary and post-thrombotic iliac vein obstruction. *Eur J Vasc Endovasc Surg.* 2000;20:560-571.
3. Danielsson G, Arfvidsson B, Eklöf B, Kistner RL, Masuda EM, Sato DT. Reflux from thigh to calf, the major pathology in chronic venous ulcer disease: surgery indicated in the majority of patients. *Vasc Endovasc Surg* 2004;38:209-219.
4. Akesson H, Brudin L, Dahlstrom JA, Eklof B, Ohlin P, Plate G. Venous function assessed during a five year period after acute femoral venous thrombosis treated with anticoagulation. *Eur J Vasc Surg* 1990; 4:43-8.
5. Raju S, Fredericks R. Late hemodynamic sequelae of deep venous thrombosis. *J Vasc Surg* 1986;4:73-9.
6. Shull KC, Nicolaides AN, Fernandes JF et al. Significance of popliteal reflux in relation to ambulatory venous pressure and ulceration. *Arch Surg* 1979;114:1304-6.
7. Nicolaides A, Maleti O, Lugli M, Guerzoni S. Noninvasive measurement of lower limb outflow resistance and implications for stenting. *Vasc Invest Ther* 2019;2:88-94.
8. Maleti O, Lugli M, Perrin M. Syndrome post-thrombotique. *EMC - Cardiologie* 2013;8(2):1-12 [Article 11-740-A-10].
9. Maleti O., Lugli M., Perrin M. Chirurgie du reflux veineux profond. *Encyclopédie Médico-Chirurgicale (Elsevier Masson*

- SAS, Paris), Techniques chirurgicales – Chirurgie vasculaire, 43-163,2009
10. Maleti O, Perrin M. Reconstructive surgery for deep vein reflux in the lower limbs: techniques, results and indications. *Eur J Vasc Endovasc Surg* 2011;41:837-848.
 11. Maleti O, Lugli M, Tripathi R. Deep Venous Reconstructive Surgery. *Sem Vasc Surg* 2015;28(1):39-46.
 12. Dalsing MC, Maleti O. Chronic venous insufficiency: deep vein valve reconstruction. In: Rutherford's Vascular Surgery and Endovascular Therapy. 2017; 9 th Edition. Cap. 159.
 13. Maleti O, Lugli M, Perrin M. After superficial ablation for superficial reflux associated with primary deep axial reflux, can variable outcomes be caused by deep venous valve anomalies? *Eur J Vasc Endovasc Surg* 2017;53:229-236.
 14. Kistner RL, Sparkuhl MD. Surgery in acute and chronic venous disease. *Surgery* 1979;85:31-43.
 15. Taheri SA, Lazar L, Elias S, Marchand P, Heffner R. Surgical treatment of post phlebotic syndrome with vein valve transplant. *Am J Surg* 1982;144:221-4.
 16. Maleti O, Lugli M. Neovalve construction in post thrombotic syndrome. *J Vasc Surg* 2006;43(4):794-9.
 17. Lugli M, Guerzoni S, Garofalo M, Smedile G, Maleti O. Neovalve construction in deep venous incompetence. *J Vasc Surg* 2009;49 (1):156-62.
 18. Puggioni A, Kistner RL, Eklof B, Lurie F. Surgical disobliteration of post thrombotic deep veins – endophlebectomy – is feasible. *J Vasc Surg* 2004;39:1048-52.
 19. Kistner RL. Surgical repair of a venous valve. *Straub Clin Proc* 1968;24:41-3.
 20. A Neglen P, Thrasher TL, Raju S. Venous outflow obstruction: an underestimated contributor to chronic venous disease. *J Vasc Surg.* 2003;38:879-885.
 21. B Raju S, McAllister S, Neglen P. Recanalization of totally occluded iliac and adjacent venous segments. *J Vasc Surg.* 2002;36:903-911.
 22. C Raju S, Darcey R, Neglen P. Unexpected major role for venous stenting in deep reflux disease. *J Vasc Surg* 2010;51:401-9.
 23. Liu J-B, Bonn J, Needleman L, et al. Feasibility of three-dimensional intravascular ultrasonography: preliminary clinical studies. *J Ultrasound Med* 1999;18:489-495.
 24. Hurst DR., Foraucr AR., Bloom JR., Greenfield LJ., Wakefield TIV., Williams DM. Diagnosis and endovascular treatment of ilio caval compression syndrome *J Vasc Surg* 2001; 34: 106 13,
 25. Neglen P Raju S Intravascular ultrasound scan evaluation of the obstructed vein *J Vasc Surg* 2002;35: 694-700.
 26. Rognoni C, Lugli M, Maleti O, Tarricone R. Clinical guidelines vs. current clinical practice for the management of deep vein thrombosis: where do we stand? *J Vasc Surg Venous Lymphat Disord* 2021. DOI: <https://doi.org/10.1016/j.jvsv.2021.01.020>
-