



## Évolution de la chirurgie des varices depuis 30 ans.

### *Evolution of varicose vein surgery over the last 30 years.*

Creton D., Creton O.

#### Résumé

La compréhension hémodynamique de la maladie ainsi que les techniques endovasculaires (TEV) ont révolutionné la chirurgie des varices.

Ceci nous a montré que la crossectomie n'était pas nécessaire dans la chirurgie de la grande et de la petite veine saphène.

Toutes les portions tronculaires incontinentes sont supprimées par une TEV.

De fait les ablations sont moins étendues et moins agressives.

Les strippings complémentaires par invagination à l'aide du pin-stripper s'effectuent entre 2 phlebectomies.

Grâce à la sclérose peropératoire les reprises de crosse inguinale ne nécessitent que rarement une simple ligature sans section.

L'anesthésie locale tumescente utilisant le bicarbonate isotonique (1.4 %) comme excipient est systématique : elle est immédiate, indolore, permet au patient de se lever immédiatement, utilisable sans exception et, pour les patients qui le souhaitent sans prémédication ni sédation : ces patients peuvent repartir au volant de leur véhicule.

La chirurgie ambulatoire est systématique, elle est sécurisée par l'utilisation d'un logiciel ou le patient via internet répond à un questionnaire de qualité de vie permettant sa surveillance à distance.

**Mots-clés :** chirurgie, varices, historique, techniques endovasculaires.

#### Abstract

*The hemodynamic understanding of the disease as well as endovascular techniques (EVT) have revolutionized varicose vein surgery.*

*This showed us that crossectomy (flush ligation) was not necessary in the surgery of the great or small saphenous vein.*

*All incontinent truncal portions are removed by EVT. In fact, the ablations are less extensive and less aggressive.*

*Additional stripping by invagination using the pin-stripper is performed between 2 phlebectomies.*

*Thanks to peroperative foam sclerosis, inguinal redo surgery is rarely required.*

*Tumescent local anesthesia using isotonic bicarbonate (1.4%) as an excipient is systematic: anesthesia is immediate, painless, allows the patient to get up immediately, can be used without exception and, for interested patients without premedication nor sedation: these patients can drive home with their vehicle.*

*Ambulatory surgery is systematic, it is secured by the use of software where the patient via the Internet answers a quality-of-life questionnaire allowing remote monitoring.*

**Keywords:** surgery, varicose veins, history, endovascular techniques.

### Définition

Le mot chirurgie vient du grec « keir-ergon » et signifie dans tous les dictionnaires (Littré, Larousse, Robert, Encyclopédie Universalis) « traitement qui comporte l'intervention de la main, nue ou avec un instrument ».

Cela englobe toute la chirurgie d'aujourd'hui.

La chirurgie dite « à ciel ouvert » comporte une ouverture cutanée qui sera fermée en fin d'intervention par une suture cutanée (fils, agrafe ou steristrip) et la chirurgie dite « endovasculaire » s'effectue par une simple ponction cutanée.

Les deux sont couramment associées.

## Historique

### De la compréhension de la maladie veineuse superficielle

Jusque dans les années 80 la maladie veineuse superficielle, les varices étaient considérées comme une maladie d'organe au même titre que le cancer et on pensait qu'il fallait retirer l'organe malade comme la vésicule lithiasique, l'utérus fibromateux, l'ovaire kystique ou le colon cancéreux.

On a même connu des praticiens de renom préconiser l'ablation préventive des 4 saphènes !

Déjà l'observation nous montrait que cette théorie n'était pas la bonne. En effet :

- Comment expliquer l'apparition de télangiectasies sur tout le membre d'une jeune femme 2 mois après un stripping ?
- Comment expliquer l'apparition de télangiectasies de l'hémi abdomen du côté d'une crossectomie, ainsi que la réapparition de varices sur la face antérolatérale de cuisse exactement sur le même trajet des anciennes cicatrices de phlébectomies d'une précédente intervention avec crossectomie ?
- Comment expliquer chez un patient présentant une maladie symétrique que la récurrence soit importante du côté opéré d'un stripping alors que l'autre n'a toujours pas été opéré ?
- Et en plus, comment justifier l'application d'une technique radicale et définitive pour guérir une maladie aussi variable dans le temps en fonction de la saison, de la température, de l'activité physique, et du cycle hormonale chez la femme !

Il fallait bien reconnaître que la crossectomie/stripping avait parfois des effets délétères pires que l'abstention thérapeutique [1].

### De l'écho-Doppler

Les progrès sont venus de l'utilisation systématique de l'écho-Doppler pour explorer la maladie veineuse.

Dans les années 85, avec un simple échographe et un doppler bidirectionnel on a donc compris qu'il y avait plusieurs types d'anomalies veineuses superficielles :

- Le reflux de la petite veine saphène (PVS),
- Le reflux d'une perforante de la fosse poplitée,
- Le reflux de la grande veine saphène (GVS)
- Ou de la veine saphène accessoire antérieure (VSAA)
- Ou les varices concernant des tributaires ou complètement isolées.

Le stripping ne concernait déjà plus que moins de la moitié des indications.

Et surtout la constatation que le reflux tronculaire descendait rarement jusqu'à la malléole rendait aberrant

le stripping systématique jusqu'à la malléole enseigné depuis 50 ans.

Mais c'est surtout grâce aux études de Claude Franceschi [2] qu'on a compris l'hémodynamique veineuse superficielle et ses perturbations.

La chirurgie est donc devenue conservatrice, c'est à dire qu'on a fait le maximum pour préserver le tronç saphène : avec la méthode CHIVA [3] et plus tard avec la méthode ASVAL [4].

Tous ces progrès dans la compréhension de la maladie expliquent déjà beaucoup comment la chirurgie a évolué.

*En résumé, on a compris que cette maladie n'était pas une maladie d'organe mais une maladie de fonctionnement de cet organe.*

Au terme de cette réflexion il s'est avéré que pour avoir de bons résultats à long terme il fallait, à part les varices, supprimer le moins de voies de drainage possible. Autrement dit « faire moins pour faire mieux » [5].

### De l'anesthésie

L'évolution de l'anesthésie depuis les années 80 explique aussi beaucoup l'évolution de la chirurgie.

A cette époque l'anesthésie générale ou rachidienne s'accompagnait d'une vasoplégie importante, qui par le saignement peropératoire perturbait la précision des phlébectomies et qui de ce fait étaient très peu réalisées lors d'un stripping.

Le stripping long sous anesthésie générale ou rachidienne était responsable de douleurs postopératoires dues à des lésions inévitables du nerf saphène jambier.

Combien de fois n'a-t-on entendu le patient dire : « je n'aurai jamais dû me faire opérer, maintenant je n'ai plus de varices, mais j'ai tout le temps mal à la jambe ».

C'est la rencontre avec Robert Muller [6] qui utilisait depuis les années 50 l'anesthésie locale dans son cabinet pour les phlébectomies, puis celle de Paolo Santoro qui faisait des strippings dans son cabinet à l'aide d'un bloc fémoral, que s'est imposée l'anesthésie par bloc fémoral avec repérage par électrostimulation, complété par de l'anesthésie locale.

*Plus tard c'est l'anesthésie locale tumescence (ALT) avec du bicarbonate à 1.4 % comme excipient, développée par Bernard Réa, qui a permis de réaliser toutes les interventions très confortablement quelle que soit l'importance et le nombre de phlébectomies à réaliser.*

### Du matériel

C'est tout d'abord la découverte du « Pin Stripper de Oesch » de différentes tailles qui a permis de faire des strippings de la GVS de haut en bas s'arrêtant précisément là où s'arrête le reflux [5, 7].

## Évolution de la chirurgie des varices depuis 30 ans

Puis à partir de 1997 sont apparus les différentes techniques endovasculaires (TEV) thermiques ou chimiques, qui ont permis de supprimer les troncs principaux sous-faciaux ou tributaires, avec une efficacité et une précision, variables, mais qui se sont avérées équivalentes au Stripping dans les études à 5 ans [8].

Ces TEV, plus simples et surtout plus rapides que le stripping, ont bouleversé les habitudes chirurgicales.

Il faut remarquer que depuis 30 ans toutes les innovations techniques n'ont concerné que la suppression des troncs (qu'on essaie de préserver le plus possible aujourd'hui !) et jamais l'ablation des varices elles-mêmes, ce qui est pourtant l'essentiel de l'acte chirurgical et le garant de l'efficacité de la technique et de sa réussite à long terme. En effet la technique Trivex® [9] très agressive, complexe, lourde et coûteuse n'a jamais été, beaucoup utilisée.

### État de la chirurgie des varices aujourd'hui

La chirurgie en 2021 est le concept de « chirurgie moderne » reconnu en 2014 [10,11] auquel s'ajoutent toutes les techniques endovasculaires.

#### Abandon de la crossectomie systématique

Après avoir réalisé depuis 2004 tous les strippings sans crossectomie, cette question ne se pose plus aujourd'hui, car toutes les suppressions de la grande et de la petite saphène sont faites par les TEV.

La crossectomie saphéno-fémorale peut néanmoins s'avérer nécessaire :

- Quand la crosse est énorme, réalisant une véritable voussure sous-cutanée, ballonnée, avec un diamètre de plus de 2 cm,
- Afin d'éviter un risque de thrombose post opératoire.
- Dans ce cas après la crossectomie et la ligature du tronc saphène, on réalise la TEV en toute sécurité.

Concernant la PVS, on ne fait pas non plus de crossectomie avec le traitement endovasculaire du tronc.

Il faut remarquer qu'en cas de récurrence, opérer une récurrence inguinale ou poplitée (qui n'a jamais été opérée) est plus facile !

#### La suppression des troncs incontinents par une TEV.

L'introduction du cathéter s'effectue à l'endroit où s'arrête le reflux.

Pour la GVS il s'arrête dans :

- 11 % des cas à la jonction tiers moyen tiers supérieur de cuisse,
- 14 % des cas à la partie basse de cuisse,
- 25 % des cas à l'interligne articulaire,
- 44 % sous le genou

- 2 % à 5 % des cas à la partie basse de jambe ou au niveau de la malléole [5, 7].

Pour la PVS il s'arrête souvent à la partie moyenne du mollet, mais peut descendre à la partie basse de jambe.

Le choix du matériel dépend de l'habitude de chacun.

Toutes les techniques sont utilisables avec à peu près la même efficacité dans des mains habituées.

Le choix peut aussi malheureusement dépendre de problèmes non médicaux (remboursements CPAM, financiers, fournisseurs).

- Ainsi le ClariVein® (Mechanochemical Ablation ou MOCA),
- Le Cyanoacrylate glue (Sapheon VenaSeal Closure System),
- la vapeur (Miravas)

Sont rarement utilisés pour des raisons de coût ou de viabilité de l'entreprise de production du matériel.

- Idéalement la radiofréquence (RF) semble plus adaptée à la GVS car le tronc est plus long, et la procédure plus rapide.
- Le laser 1470µm à tir radial (LEV) est plus adapté à la PVS qui est plus courte et la précision du point de départ est plus importante à respecter, par exemple concernant l'abouchement de la veine de Giacomini.
- Le traitement de la portion jambière de la GVS et de la partie basse de la PVS sont possibles sans risque neurologique, à condition de faire une tumescence très précise et très abondante et de garder intacte la vigilance du patient afin d'arrêter immédiatement la procédure en cas de sensation douloureuse.
- Lorsque le tronc sous-facial incontinente se prolonge vers le bas après avoir traversé l'aponévrose par un tronc sus-facial, celui-ci ne peut être supprimé que par un mini-stripping.  
En général le tronc est extrait par phlébectomie au point le plus bas du reflux, c'est-à-dire autour du genou, le passage du pin Stripper se fait de bas en haut et il est ressorti habituellement au point d'entrée du cathéter de RF.  
Ce mini-stripping est en général plus simple que ne l'était le stripping classique car le tronc est plus court et plus proche de la peau car sus-facial.
- De même, l'incontinence de la veine de Giacomini ou l'incontinence isolée de la SAA se traite de la même façon avec une TEV sur le tronc, ou combinée à une sclérose mousse en haut, si elle est petite.
- Lorsque le tronc saphène décrit une boucle au milieu de la cuisse, qui vient affleurer le derme, la TEV est possible avec une bonne tumescence sans risquer de léser la peau par brûlure, mais, pour éviter les effets secondaires (pigmentation) après la procédure, il est nécessaire de retirer cette courte portion, par une phlébectomie en général facile à réaliser car le tronc est juste sous la peau.

## La chirurgie des récidives

Depuis les années 2000 le développement de la sclérothérapie peropératoire à la mousse a beaucoup simplifié la chirurgie de la récidive.

Une récidive présente en général de haut en bas :

- Une communication avec le système veineux profond (néo jonction fémoro-variqueuse pour la récidive de la GVS),
- En dessous un réseau de néovascularisation inguinale connecté à un tronc saphène résiduel qui transmet le reflux aux varices sous-jacentes.
  - Les troncs saphènes ou saphènes accessoires résiduels sont supprimés simplement par TEV.
  - La néo-vascularisation (ou réseau de veine lymphoganglionnaire) est sclérosée à la mousse en peropératoire sous contrôle échographique (un volume d'aetoxysclérol 2 % pour 4 volumes d'air).
  - Quand le tronc sous-jacent est traité par la RF, il est commode d'injecter la mousse par le canal opérateur du cathéter.
  - Les varices sont retirées par phlébectomies.
  - Après plusieurs interventions pour récidive au même endroit il peut s'avérer quasiment impossible de réaliser les phlébectomies du fait de la fibrose cicatricielle sous cutanée.
  - Dans ce cas la sclérothérapie peropératoire à la mousse peut être la seule solution.
- Lorsqu'il existe une large communication fémorale de plus de 4 mm et à gros débit, afin de limiter les séances de sclérothérapie itératives, obligatoires, post-opératoires, on peut être amené, bien que cela ne soit plus dans les recommandations de l'European Society for Vascular Surgery (ESVS) [12], à faire une ligature du moignon avant la sclérose peropératoire.
  - Pour cela, toujours sous ALT, par une incision latérale, le moignon est abordé obliquement au ras de la face antérieure de la veine fémorale et simplement lié sans section, au fil non résorbable.
  - De ce fait l'injection sous-jacente de mousse est beaucoup plus efficace car elle est stable et elle peut être plus abondante, sans risque de dilution dans la veine fémorale.

## L'anesthésie locale tumescence.

Concernant la chirurgie des varices, l'anesthésie idéale doit être une anesthésie sans risque qui permet la déambulation immédiate du patient.

- Bien sûr ni l'anesthésie générale ou rachidienne ou tronculaire ne répondent à cet impératif.
- La seule qui permet la déambulation immédiate et qui soit sans risque c'est l'ALT.

L'ALT consiste à injecter de façon abondante un liquide de tumescence.

- Le liquide de tumescence classique utilisé depuis presque 30 ans est le liquide de Klein qui consiste à mélanger dans un flacon de 500 ml de sérum salé isotonique à 0,9 % de lidocaïne adrénalinée à 1 % de façon à obtenir une concentration de lidocaïne à 0,3 % [13, 14]. Ces produits ont été beaucoup utilisés pour la chirurgie esthétique.
- Nous préférons utiliser directement le bicarbonate isotonique à 1,4 % comme excipient dans lequel on injecte une faible quantité de lidocaïne adrénalinée (14 ml, 140 mg, de lidocaïne 1 % adrénalinée dans 500 ml de bicarbonate) de façon à obtenir une concentration de lidocaïne à 0,03 % [15].
- L'utilisation du bicarbonate est intéressante d'abord parce que cela diminue la douleur des injections.
  - Plusieurs études ont montré qu'il existait une différence hautement significative du niveau de douleur des injections sur des échelles visuelles analogiques [16, 17].
  - Mais le plus intéressant est que le bicarbonate augmente la fraction lipido-soluble non dissociée et facilite la pénétration de la membrane lipidique de l'axone [18] ce qui signifie que le bicarbonate potentialise de façon extrêmement importante l'action de la lidocaïne.
  - Effectivement, avec cette façon de faire, non seulement les injections d'anesthésie ne sont pas douloureuses du tout mais l'anesthésie est immédiate, très profonde, durable donc très confortable pour le patient et pour le chirurgien.
- Pour l'intervention, nous mélangeons dans un flacon de bicarbonate isotonique à 1,4 % 14 ml de lidocaïne adrénalinée à 1 %.
- L'injection se fait à la pompe électrique à l'aide d'une aiguille orange 25 gauges, injection faite tout le long du trajet des varices et du trajet du tronc saphène qui devront être traités.

## La compression postopératoire

Tout d'abord on peut constater que le bandage élasto-compressif avec une bande Biflex n° 16 qui était nécessaire dans la chirurgie classique traditionnelle faite sous anesthésie générale qui était hémorragique, n'est quasiment plus utilisé aujourd'hui.

Aujourd'hui, pour la chirurgie sous ALT qui est très peu hémorragique, on met en place une compression par un double bas de compression de classe 2, pour une durée de 36 à 48 heures, suivie d'un seul bas pour une semaine [19].

C'est dire qu'aujourd'hui la compression postopératoire est devenue légère et plus courte en durée.



## Évolution de la chirurgie des varices depuis 30 ans

### La chirurgie ambulatoire

En dehors des fortes incitations générées par les autorités de tutelles (dont le but est principalement financier), il existe une demande importante des patients et beaucoup de raisons médicales, qui justifient la chirurgie ambulatoire.

- Aujourd'hui 80 % des interventions de varices peuvent être réalisées sous ALT sans sédation ni prémédication.
- Le patient n'a pas vu de médecin anesthésiste en consultation préopératoire, il n'est pas à jeun, n'a aucune prémédication orale ni intraveineuse.
- L'intervention se déroule dans une salle d'opération normale avec le visage découvert pour permettre de garder le contact avec le patient.

L'intérêt de cette façon de faire est que le patient peut se lever immédiatement repartir à pieds dans son box et éventuellement repartir lui-même au volant de sa voiture puisqu'il n'a eu aucune prémédication ni injection de psychotrope.

Cette méthode intègre parfaitement les principes de la Récupération Améliorée Après Chirurgie (RAAC) [20], puisque le patient passe moins d'une heure au centre de traitement.

Une étude prospective de 215 interventions de varices réalisées de cette façon [15] a montré que 91,9 % des patients avaient jugé cette intervention très peu douloureuse, voire pas du tout douloureuse et sur 100 patients revus à 2 mois, la moitié d'entre eux avait repris le travail le jour même, ou le lendemain.

La chirurgie ambulatoire nécessite évidemment une organisation extrêmement rigoureuse depuis les consultations, en préopératoire, pendant tout le séjour dans le centre puis en postopératoire.

- Nous utilisons un logiciel dédié au suivi qualité des patients opérés (QUALIVEIN) [21].
- Il permet d'envoyer régulièrement à chaque patient des consignes postopératoires.
- En retour, le patient se connecte sur un serveur sécurisé et remplit un questionnaire de qualité de vie simple où sont évalués la douleur postopératoire, l'activité à domicile, la reprise du travail, le confort.
- Le patient remplit son questionnaire tous les jours pendant une semaine puis à 15 jours et à 30 jours, cela permet à 30 jours et 90 jours de faire le point.
- L'intérêt de cette pratique, en plus du service rendu au malade, est qu'elle permet de recueillir des statistiques individuelles mais aussi collectives à des fins de recherche clinique et d'amélioration des pratiques.

### Évolution et disparition de certaines techniques

Avec le temps les techniques chirurgicales à ciel ouvert se sont simplifiées, beaucoup ont disparu, mais aussi ont beaucoup été remplacées par les TEV thermiques ou chimiques.

D'autre part certaines techniques n'ont pas apporté un ratio bénéfice-risque suffisant.

- Les techniques de restauration fonctionnelle valvulaire (Venocuff®) [22] n'ont pas fait preuve d'efficacité à long terme,
- La phlébectomie mécanique Trivex® [9] trop agressive n'a jamais été beaucoup utilisée.
- La section endoscopique sous faciale des perforantes de jambes [23] n'a pas prouvé sa supériorité sur les techniques endovasculaires. De plus elle est rarement utilisée en France car la prévention dans nos pays limite l'apparition des formes cliniques extrêmes de troubles trophiques.
- La cryochirurgie des années 80 n'a jamais été très efficace même si certains chirurgiens s'en sont servi pour stripper le tronc.

**De ce fait aujourd'hui la chirurgie des varices est presque exclusivement endovasculaire et la partie « à ciel ouvert », s'est réduite exclusivement aux phlébectomies, qui doivent être réalisées systématiquement lors de toutes les interventions.**

- Il suffit de comparer le matériel chirurgical nécessaire pour une intervention de varices standard des années 2000 (Photo N° 1) avec les quelques pinces et crochets qui suffisent pour une intervention d'aujourd'hui (photo N° 2).
- Pareillement l'aide opératoire indispensable pour tenir les écarteurs dans les années 2000 n'est plus indispensable aujourd'hui, à part pour le confort d'une sclérose à la mousse ou d'un mini-stripping complémentaire lors d'une TEV.

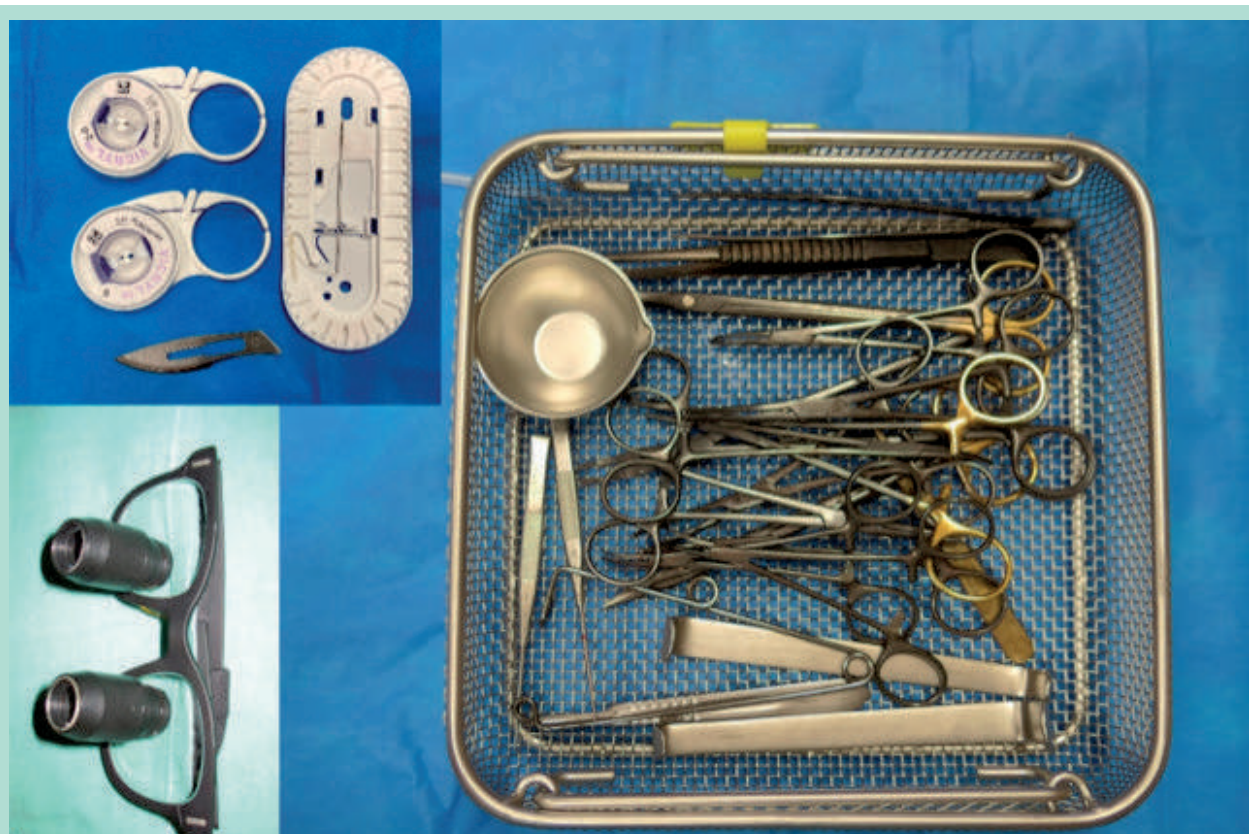
**Pour illustrer cette évolution nous avons comparés les 100 premiers patients opérés de varices en 1987 avec les 100 dernières opérations réalisées en 2021 (Tableau I).**

*En 1987, 111 interventions ont été réalisées sur 100 patients (11 interventions bilatérales).*

- Parmi eux 40 étaient opérés sous anesthésie générale avec une hospitalisation d'une petite semaine.
- Et 60 étaient opérés sous anesthésie par bloc fémoral, complément d'anesthésie locale avec une sédation intraveineuse en hospitalisation courte (entrée la veille et sortie en fin d'après-midi du jour de l'opération).
- Les interventions bilatérales étaient surtout réalisées sous anesthésie générale.
- Les interventions étaient toutes centrées sur le stripping long de la GVS, avec une incision d'entrée du stripper par une incision sous-malléolaire (94 cas).
  - 1 stripping de la PVS était réalisé dans 5 cas,
  - 1 cryochirurgie de la GVS 1 fois,
  - Et 11 fois de simples phlébectomies,

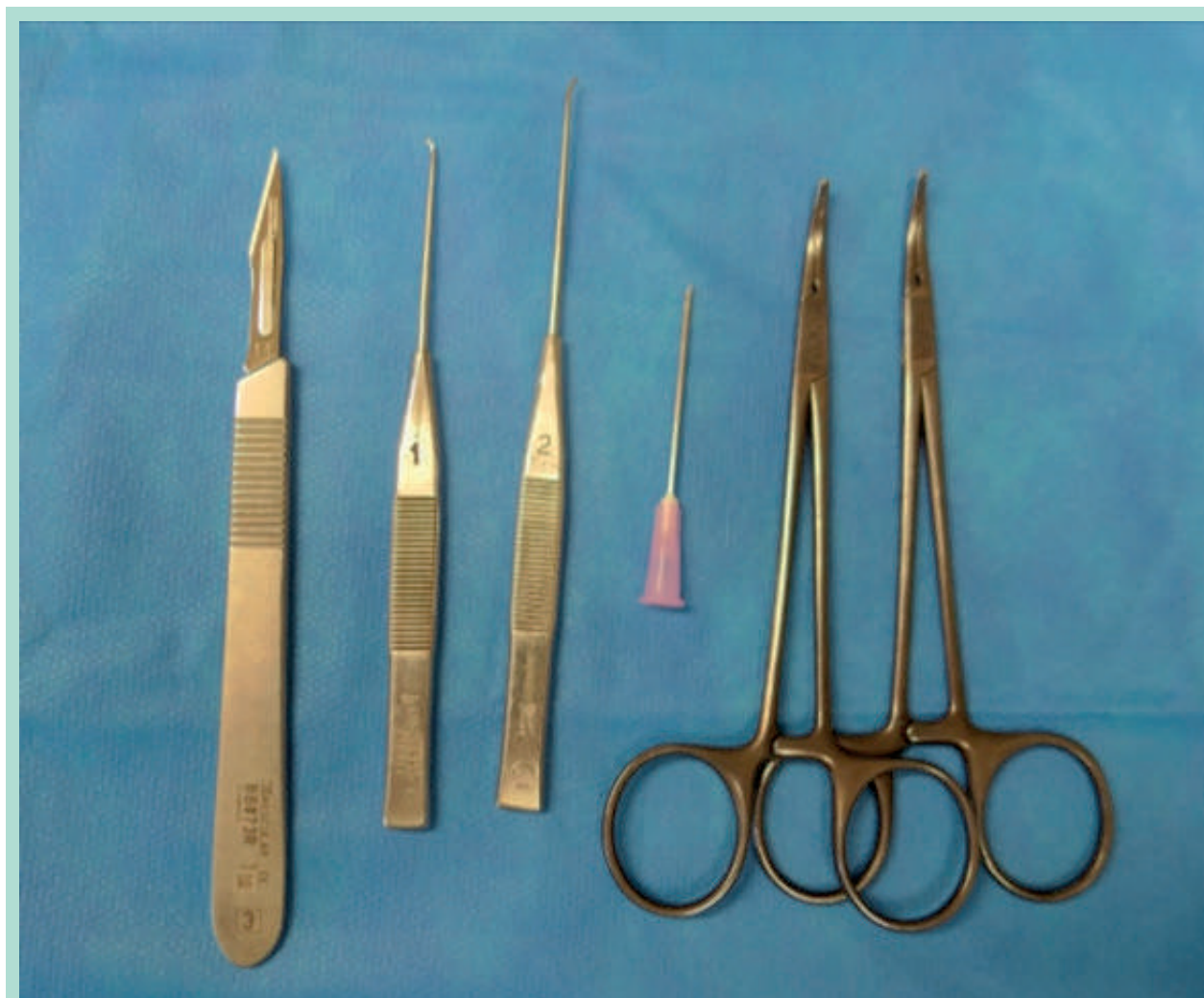	(1987) 100 patients	(2021) 100 patients
Anesthésie générale	40	0
Bloc fémoral	60	0
ALT + sédation	0	9
ALT sans sédation ni prémédication	0	91
Crossectomie stripping long GVS	94	0
Crossectomie stripping long PVS	5	0
TEV GVS Cryochirurgie	1	0
TEV GVS ou SAA (première fois ou récursive) RF ou LEV	0	49
TEV PVS LEV (première fois ou récursive)	0	15
Crossectomie	99	0
Phlébectomies	100	100
Hématomes postopératoire	13	0
Anesthésie locale et dysesthésie postopératoire	15	0

**TABLEAU 1 :** Répartition comparée des types d'interventions réalisées en 1987 et en 2021 sur des patients identiques.



**FIGURE 1 :** Instruments nécessaires à une intervention de varices en 1987.

## Évolution de la chirurgie des varices depuis 30 ans



**FIGURE 2 :** Instruments nécessaires à une intervention de varices en 2021.

- Pour tous les strippings, était mis en place un drain de Redon sur tout le trajet et un pansement élasto-compressif.
- Dans les suites :
  - 13 hématomes étaient constatés.
  - 15 anesthésies locales cutanées sur la jambe, dont 5 intéressant la demie-jambe, dont 1 dysesthésie douloureuse.

En 2021, 108 interventions ont été réalisées (8 interventions bilatérales).

- Sur ces 100 interventions :
  - Toutes ont été réalisées sous ALT.
  - 9 seulement avec une sédation peropératoire. Parmi celles-ci, 1 patiente étrangère ne parlait pas le français, 1 devait subir un stripping sans crossectomie d'un

- volumineux tronc sus-facial de 8 à 10 mm. Les 7 autres étaient des patients très anxieux.
- Le traitement toujours partiel (5-60 cm) du tronc saphène concernait 71 patients.
  - La GVS (en première fois ou dans le cadre d'une récurrence) avait été traitée :
    - 36 fois par RF (dont 6 fois avec un mini-stripping complémentaire de quelques dizaines de cm),
    - 8 fois par LEV et une fois par un stripping sans crossectomie.
    - Un seul traitement RF descendait jusqu'à la partie basse de la jambe.
  - La SAA avait été traitée 4 fois par LEV et 3 fois par RF.
  - Les 15 PVS dans le cadre d'une première fois ou d'une récurrence avaient été traitées à chaque fois par LEV.
  - 4 perforantes de cuisse connectées au tronc saphène, avec une incontinence isolée de la portion distale



sous-jacente du tronc [24], ont été traitées par LEV pour des raisons de précision du point de départ du LEV (juste en-dessous de la perforante afin de ne pas risquer de l'oblitérer).

- Les 29 autres patients ont eu des phlébectomies simples (ASVAL) ou associées à des scléroses à la mousse en peropérateur (pour les récidives).
- Aucun hématome, ni anesthésie locale, ni dysesthésie, n'ont été constatés dans les suites.

## Conclusion

Aujourd'hui la chirurgie des varices, est fortement liée au respect de l'hémodynamique qui permet des interventions moins extensives que les anciennes interventions faites plus ou moins à l'aveugle.

La crosséctomie et le stripping sont remplacés par les TEVs thermiques ou chimiques. Il reste les phlébectomies indispensables pour retirer les varices sous cutanées.

Toutes les interventions s'effectuent sous ALT idéalement avec du bicarbonate isotonique 1.4 % comme excipient et souvent si l'on s'en donne les moyens, sans aucune sédation ni prémédication.

Elle est impérativement réalisée en ambulatoire qui est toujours possible en dehors de problèmes sociaux.

## Références

1. Creton D. A non-draining saphenous system is a factor of poor prognosis for long term results in surgery of great saphenous vein recurrences. *Dermatol Surg* 2004; 30:744-9.
2. Franceschi C. Théorie et pratique de la cure CHIVA. Ed de L'Armançon. 1988, Précy sous Thil.
3. Bellmunt-Montoya S, Escribano JM, Dilme J, Martinez-Zapata MJ. CHIVA method for the treatment of chronic venous insufficiency. *Cochrane Database Syst Rev*. 2015 Jun 29;2015(6):CD009648. doi: 10.1002/14651858.CD009648.pub3.
4. Pittaluga P, Chastanet S, Rea B, Barbe R. Midterm results of Surgical treatment of varices by phlebectomy with conservation of a refluxing saphenous vein. *J Vasc Surg* 2009;50:107-18
5. Creton D. Faire moins pour faire mieux. *Phlébologie* 2006;59:135-40.
6. Muller R. Traitement des varices par la phlébectomie ambulatoire. *Phlébologie* 1966; XIX.4:277-27.
7. Creton D. Why insert the stripper from high to low when performing a stripping procedure? letter to editor. *Phlebology* 1997;12:118-9.
8. Rassmussen LH, Bjoern L, Lawaetz M, Lawaetz B, Blemings A, Eklöf B. Randomized trial comparing endovenous laser ablation with stripping of the great saphenous vein: clinical outcome and recurrence after 2 years. *Eur J Vasc Endovasc Surg* 2010;39:630-5.
9. Creton D. Phlébectomie mécanique avec transillumination : Tri Vex, évaluation comparative de la douleur avec la

- phlébectomie aux crochets de Muller sous anesthésie locale régionale. *Phlébologie* 2002;55:65-70.
10. Nicolaides A, Kakkos S, Eklof B, Perrin M, Nelzen O, Neglen P, Partsch H, Rybak Z. Management of chronic venous disorders of the lower limbs - guidelines according to scientific evidence. *Int Angiol* 2014;33:87-208.
  11. Creton D, Creton O. La chirurgie moderne des varices des membres inférieurs. Varicose veins « open modern surgery ». *Phlébologie* 2016;69:17-25.
  12. Wittens C, Davies AH, Bækgaard N, Broholm R, Cavezzi A, Chastanet S, de Wolf M, Eggen C, Giannoukas A, Gohel M, Kakkos S, Lawson J, Noppeney T, Onida S, Pittaluga P, Thomis S, Toonder I, Vuylsteke M, Kolh P, de Borst GJ, Chakfé N, Debus S, Hinchliffe R, Koncar I, Lindholt J, de Ceniça MV, Vermassen F, Verzini F, De Maeseneer MG, Blomgren L, Hartung O, Kalodiki E, Kortjen E, Lugli M, Naylor R, Nicolini P, Rosales A; European Society for Vascular Surgery. Editor's Choice - Management of Chronic Venous Disease: Clinical Practice Guidelines of the European Society for Vascular Surgery (ESVS). *Eur J Vasc Endovasc Surg* 2015;49:678-737.
  13. Sommer B, Breuninger H. Composition of the solution for tumescent anesthesia. In Hanke CW, Sommer B, Sattler G. (eds) *Tumescent local anesthesia*. Springer-Verlag Berlin Heidelberg 2001,9-13.
  14. Klein JA. Tumescent technique for local anesthesia. *West J Med* 1996;164:517.
  15. Creton D, Réa B, Pittaluga P, Chastanet S, Allaert FA. Evaluation of pain in varicose vein surgery under tumescent local anesthesia using sodium bicarbonate as excipient without any intravenous sedation. *Phlebology* 2012;27:368-73
  16. Moro L, Serino FM, Ricci S, Abbruzzese G, Antonelli-Incalzi R. Dilution of a mepivacaine-adrenaline solution in isotonic sodium bicarbonate for reducing subcutaneous infiltration pain in ambulatory phlebectomy procedures: a randomized, double-blind, controlled trial. *J Am Acad Dermatol* 2014; 71:960-3.
  17. Krasznai AG, Sigterman TA, Willems TE, Dekkers P, Snoeijis MG, Wittens CH, Sikkink CJ, Bouwman LH. Prospective study of a single treatment strategy for local tumescent anesthesia in Muller phlebectomy. *Ann Vasc Surg* 2015;29:586-93.
  18. De Hert S, De Baerdemaeker L, De Maeseneer M. What the phlebologist should know about local anesthetics. *Phlebology* 2014;29:428-41.
  19. Creton D, Creton O. La compression après chirurgie des varices *Phlébologie* 2014;67:70-5.
  20. RAAC. Recommandations du Collège de la Haute Autorité de Santé. Juin 2016. ([https://www.hassante.fr/upload/docs/application/forcedownload/201609/rapport\\_orientation\\_raac.pdf](https://www.hassante.fr/upload/docs/application/forcedownload/201609/rapport_orientation_raac.pdf))
  21. Creton O, Creton D, FA Allaert. Suivi prospectif de 707 interventions de varices réalisées sous anesthésie locale tumescente à l'aide d'un logiciel innovant. Communication à la Société Française de Chirurgie Vasculaire. Montpellier le 28 juin 2015.
  22. Lane RJ, Cuzzilla ML, Coroneos JC. The treatment of varicose veins with external stenting to the saphenofemoral junction. *Vasc Endovascular Surg*. 2002;36:179-92.
  23. Lin ZC, Loveland PM, Johnston RV, Bruce M, Weller CD. Subfascial endoscopic perforator surgery (SEPS) for treating venous leg ulcers. *Cochrane Database Syst Rev* 2019 Mar 3;3:CD012164. doi: 10.1002/14651858.CD012164.pub2.
  24. Risse J, Creton O, Creton D. The « Copious » study: « Conservative thigh Perforating surgery by selective ablation of Incompetent saphenOUS vein ». *Phlébologie*;71:31-8.