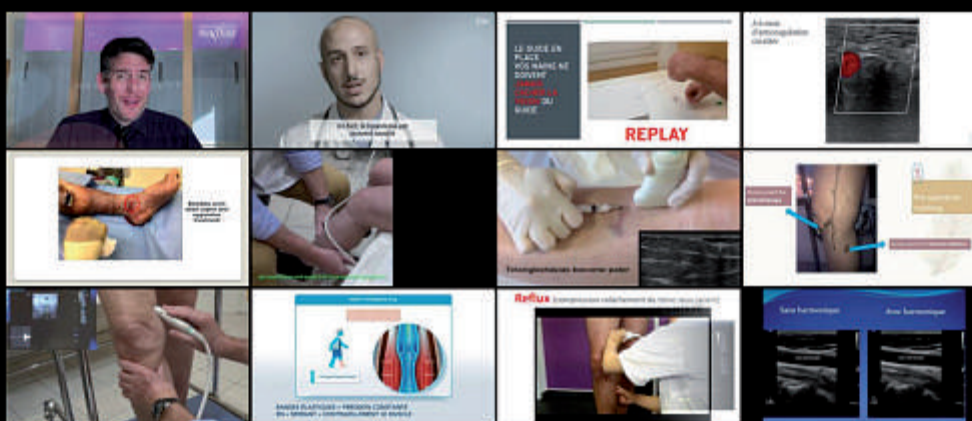


## Explorez les séquences flash de la SFP sur la chaîne YouTube de la SFP

*Explore SFP flash video clips on the SFP You Tube channel*



**La SFP vous propose de visionner deux séquences Flash**  
Ces dernières sont disponibles sur le site de la SFP et sur la chaîne YouTube de la SFP

**La mousse pour traiter les télangiectasies et les veines réticulaires.**



**Matthieu Josnin - France**

<https://www.sf-phlebologie.org/sequences-flash/#A1NJSMWkm0c>

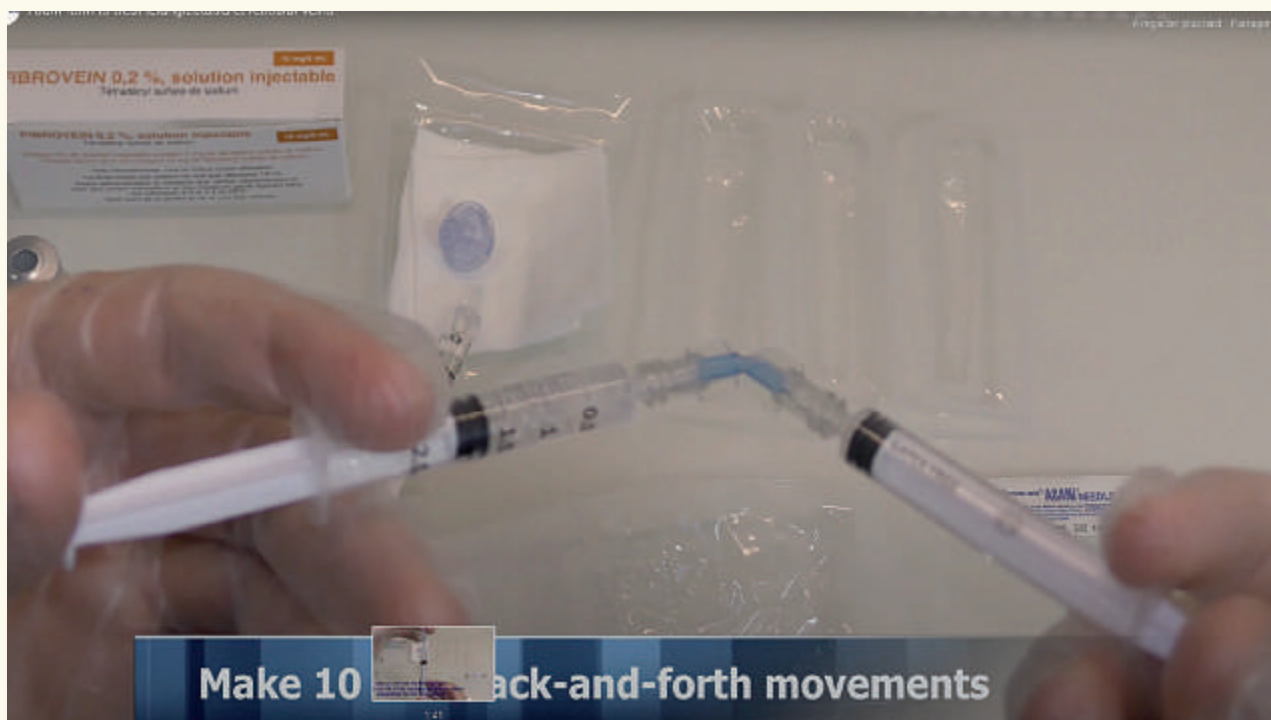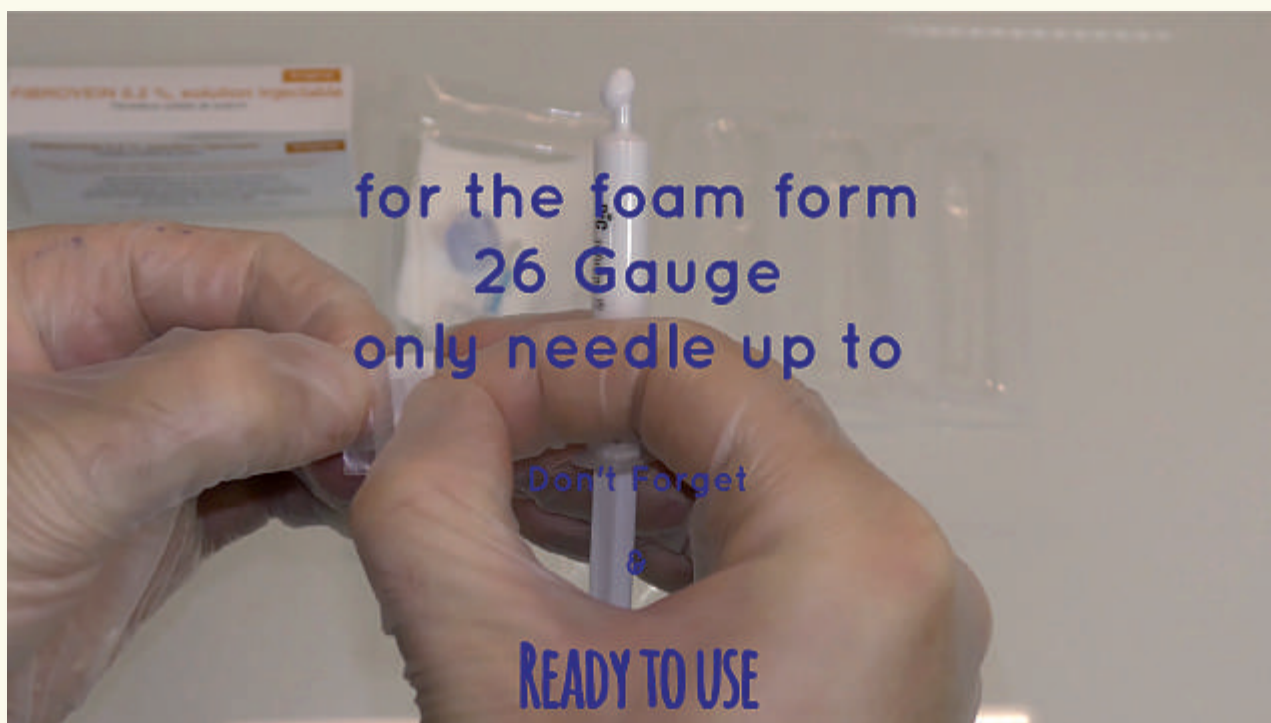
**Explorez les séquences flash de la SFP  
sur la chaîne YouTube de la SFP**  
*Explore SFP flash video clips on the SFP You Tube channel*

reticular veins

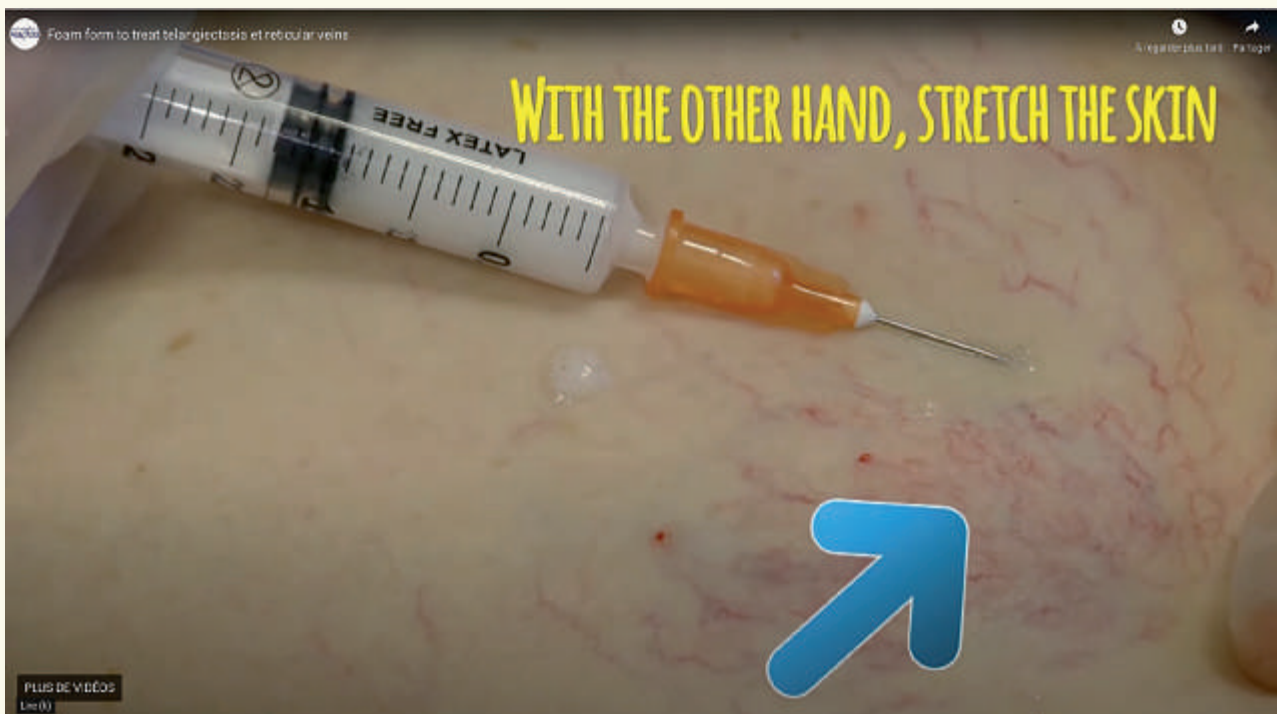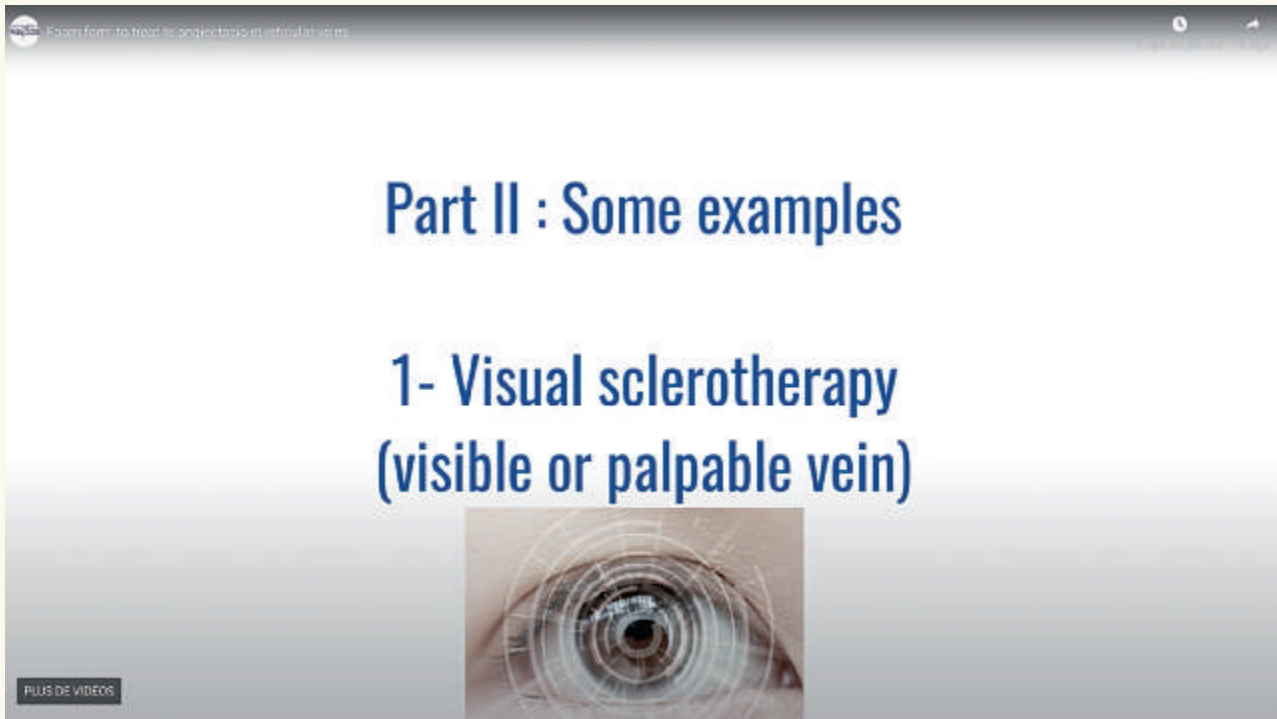
**This video is about the use of two sclerosing agents  
(POLIDOCANOL and SODIUM TETRADECYL SULFATE )  
in the foam form in the treatment  
of reticular veins and telangiectasia.**

**Part I : How to prepare  
the sclerosing agents  
in the foam form**

**Explorez les séquences flash de la SFP  
sur la chaîne YouTube de la SFP**  
*Explore SFP flash video clips on the SFP You Tube channel*

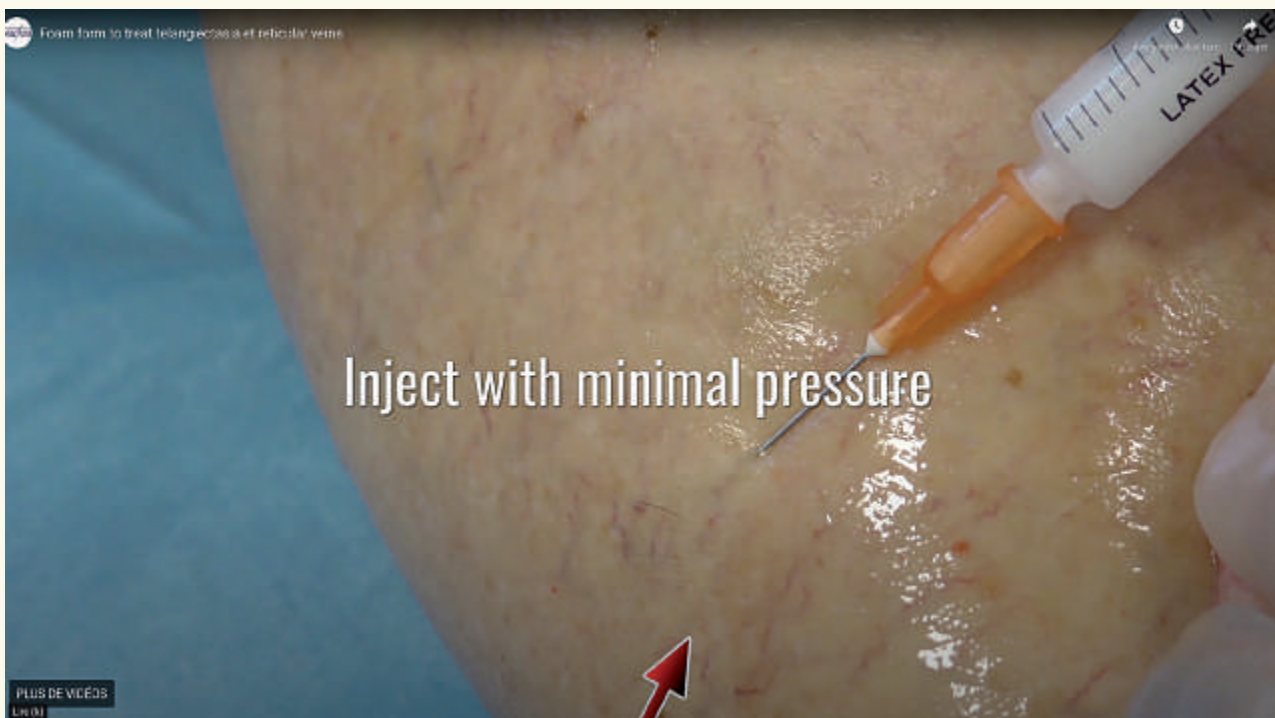
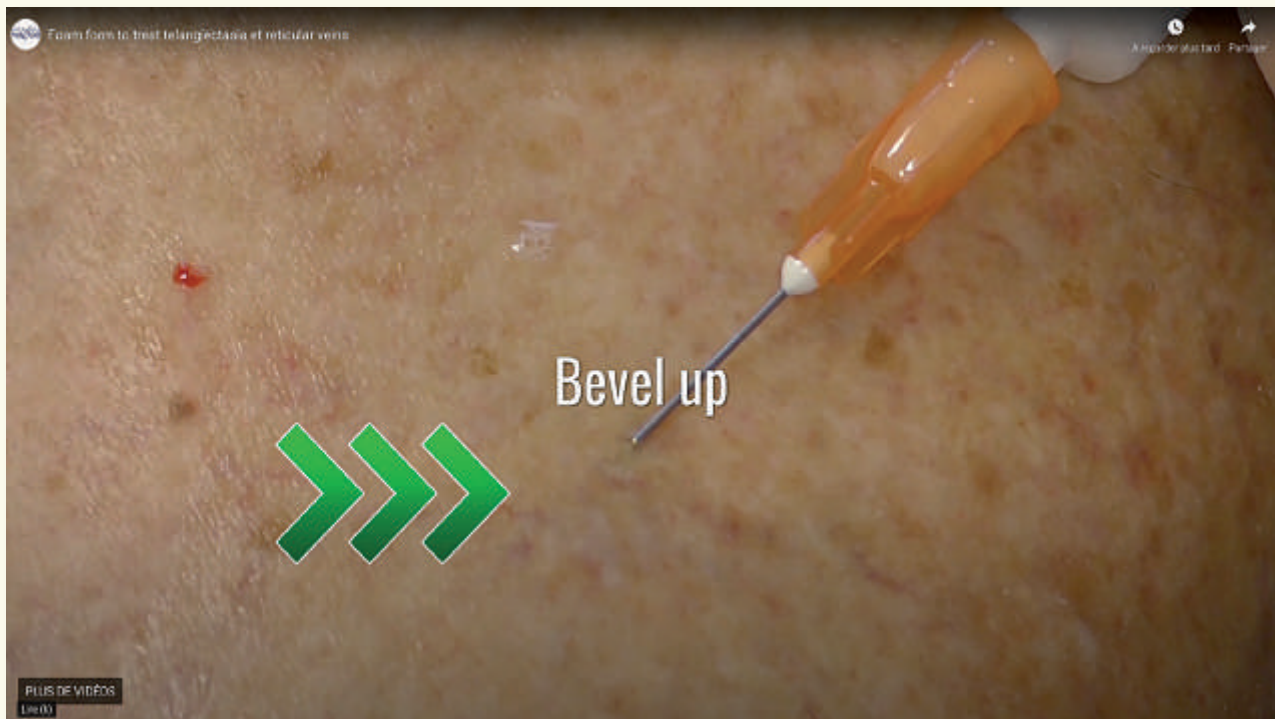
Explorez les séquences flash de la SFP  
sur la chaîne YouTube de la SFP  
*Explore SFP flash video clips on the SFP You Tube channel*

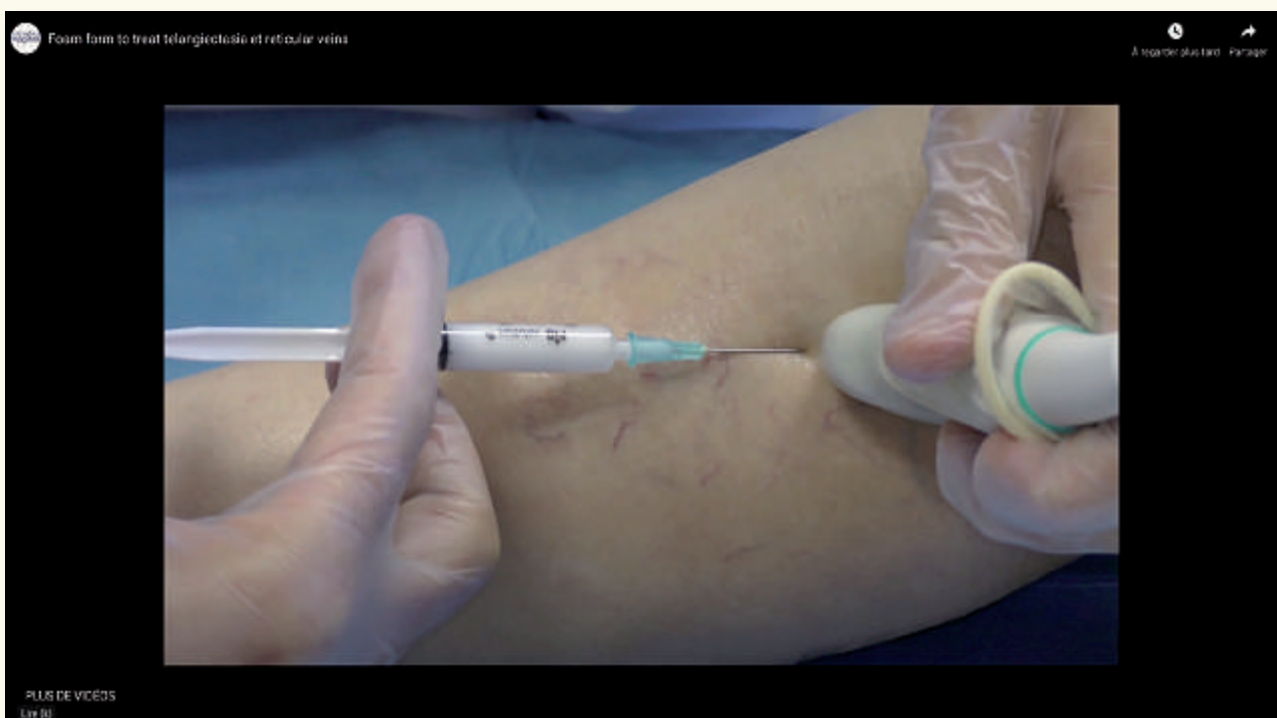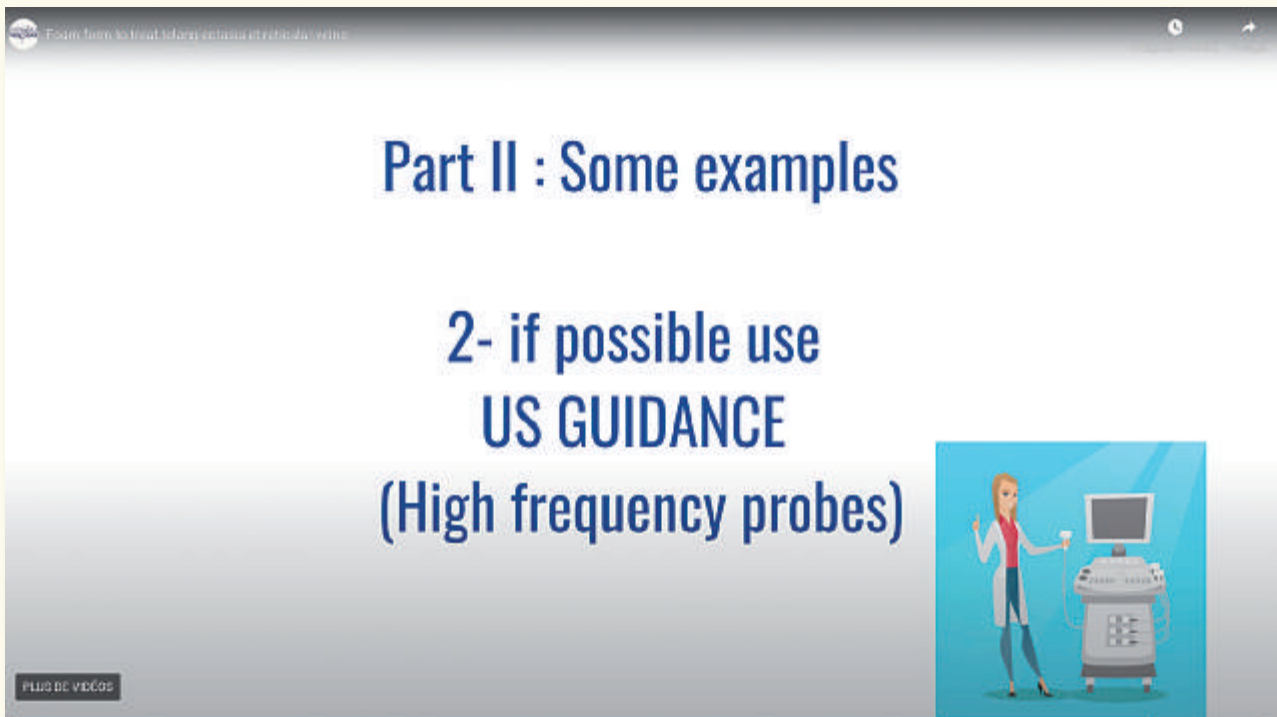




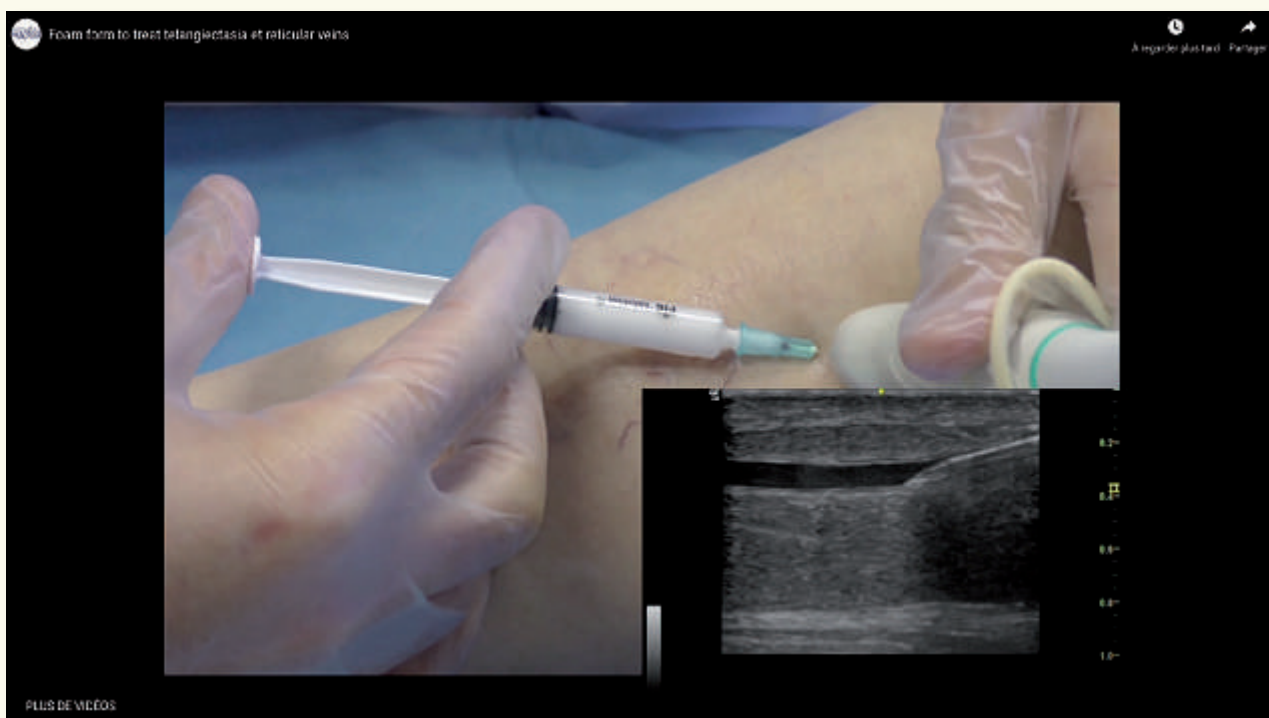
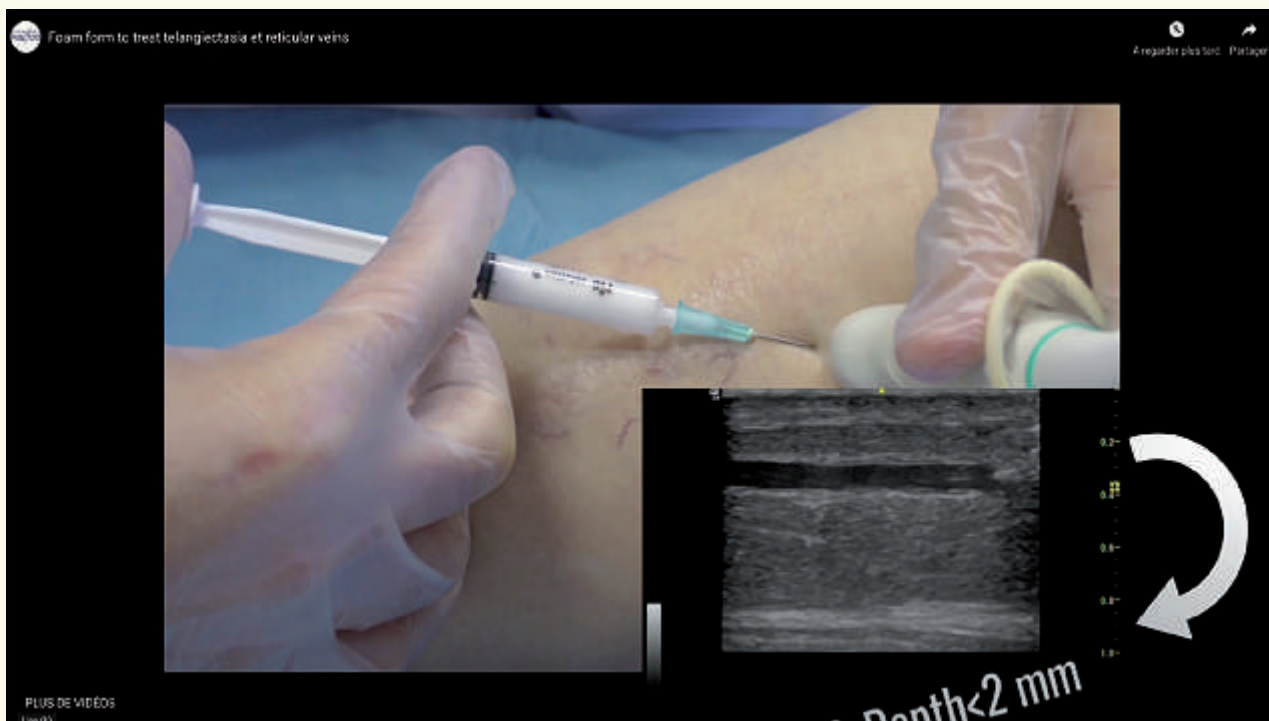Explorez les séquences flash de la SFP  
sur la chaîne YouTube de la SFP  
*Explore SFP flash video clips on the SFP You Tube channel*



Explorez les séquences flash de la SFP  
sur la chaîne YouTube de la SFP  
*Explore SFP flash video clips on the SFP You Tube channel*

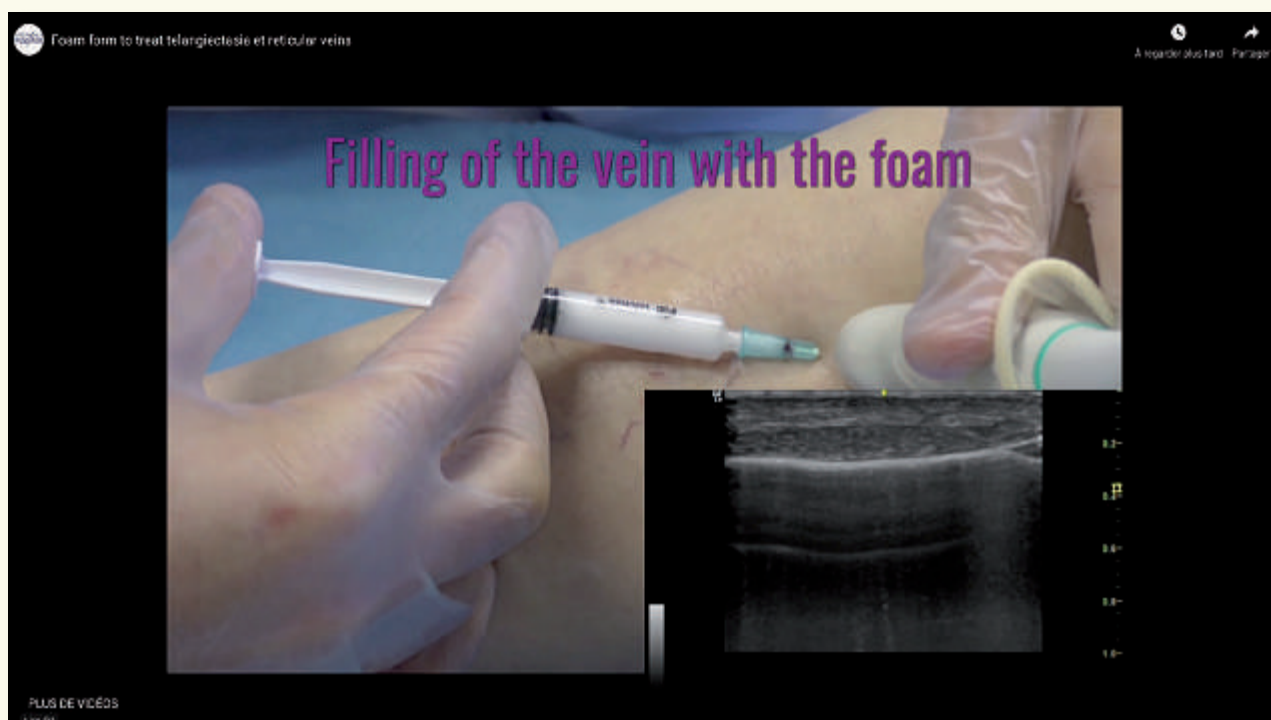
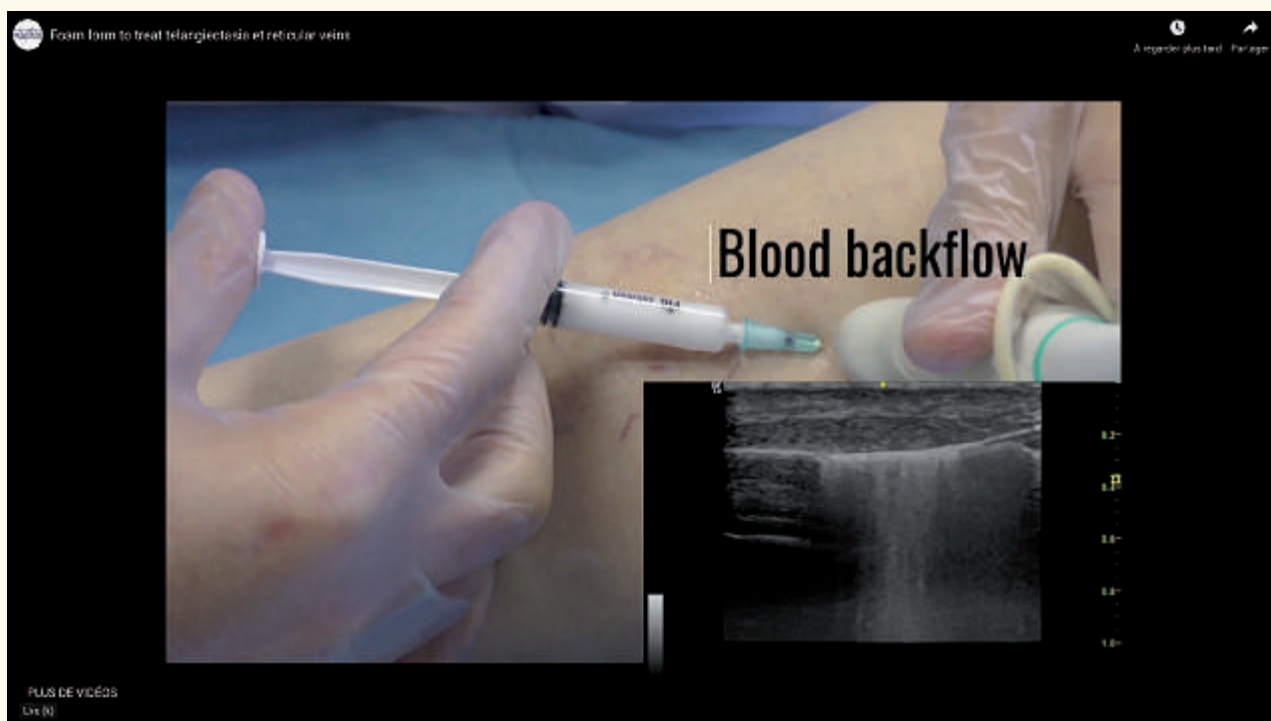


**Explorez les séquences flash de la SFP**  
**sur la chaîne YouTube de la SFP**  
*Explore SFP flash video clips on the SFP You Tube channel*





Explorez les séquences flash de la SFP  
sur la chaîne YouTube de la SFP  
*Explore SFP flash video clips on the SFP You Tube channel*





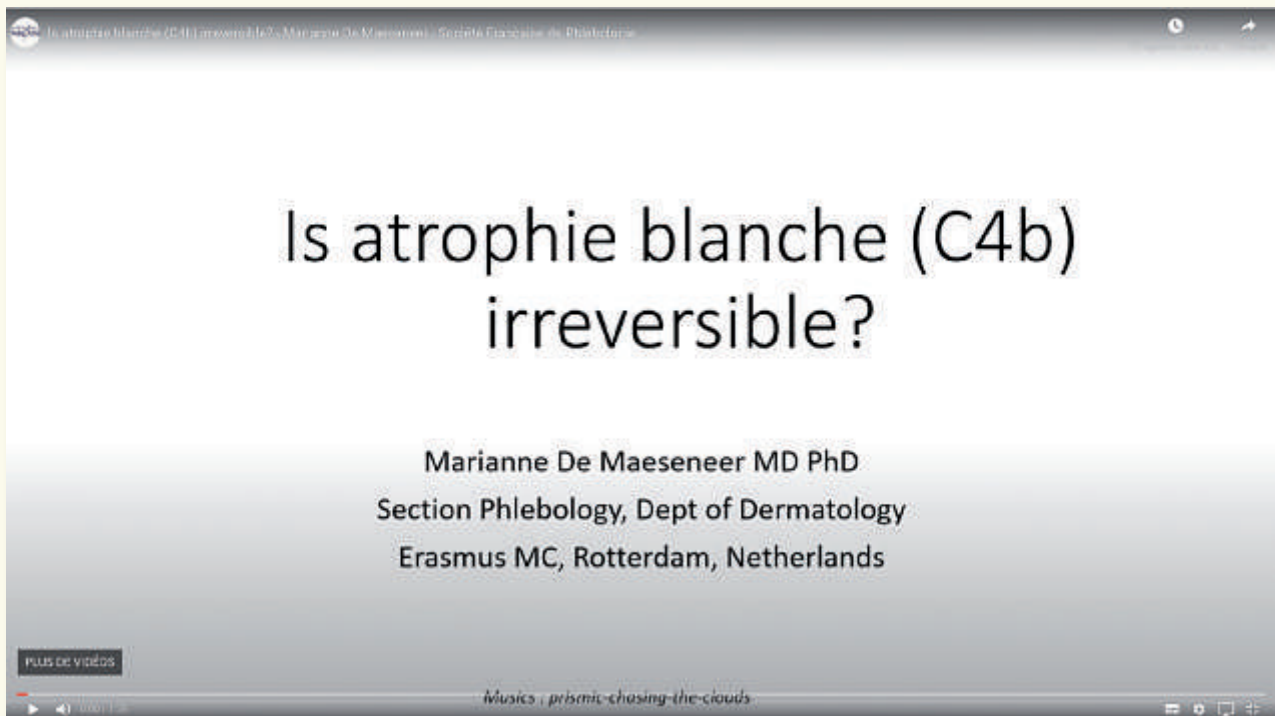Explorez les séquences flash de la SFP  
sur la chaîne YouTube de la SFP  
*Explore SFP flash video clips on the SFP You Tube channel*

## Is atrophie blanche (C4b) irreversible?

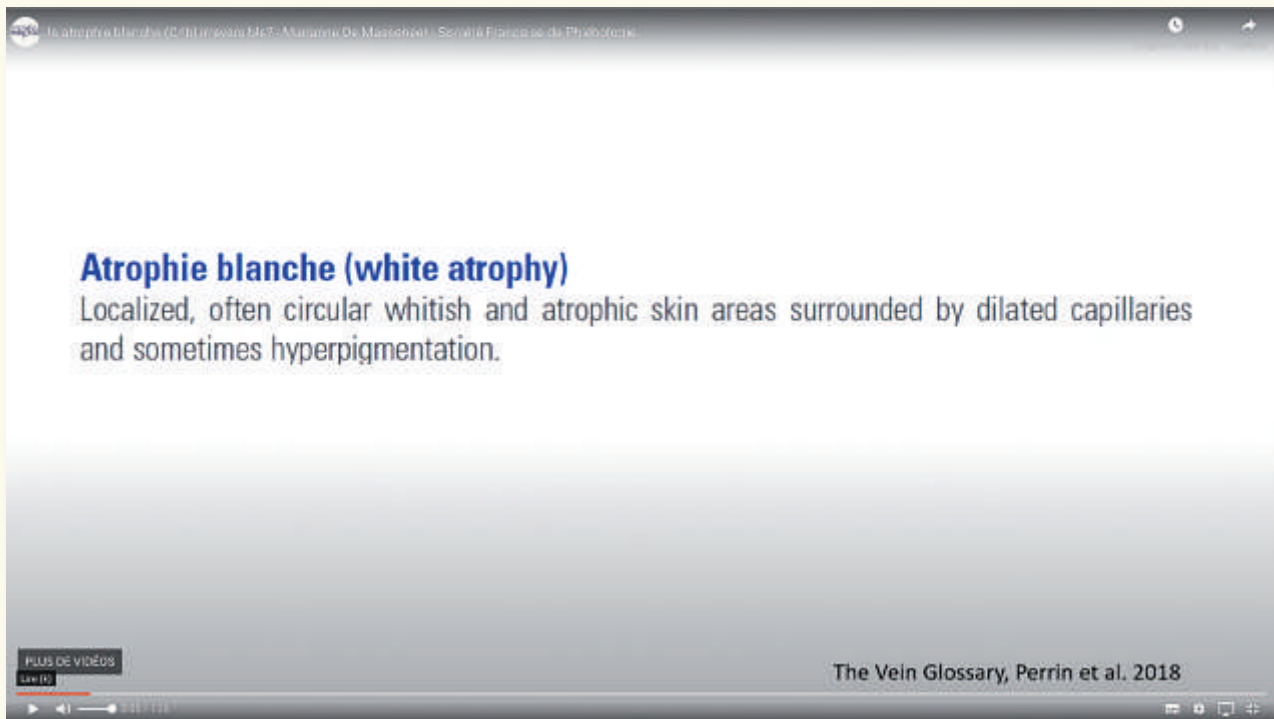


*Marianne de Maeseneer - Pays-Bas*

<https://www.sf-phlebologie.org/sequences-flash/#dynFeDtSrCQ>



Explorez les séquences flash de la SFP  
sur la chaîne YouTube de la SFP  
*Explore SFP flash video clips on the SFP You Tube channel*



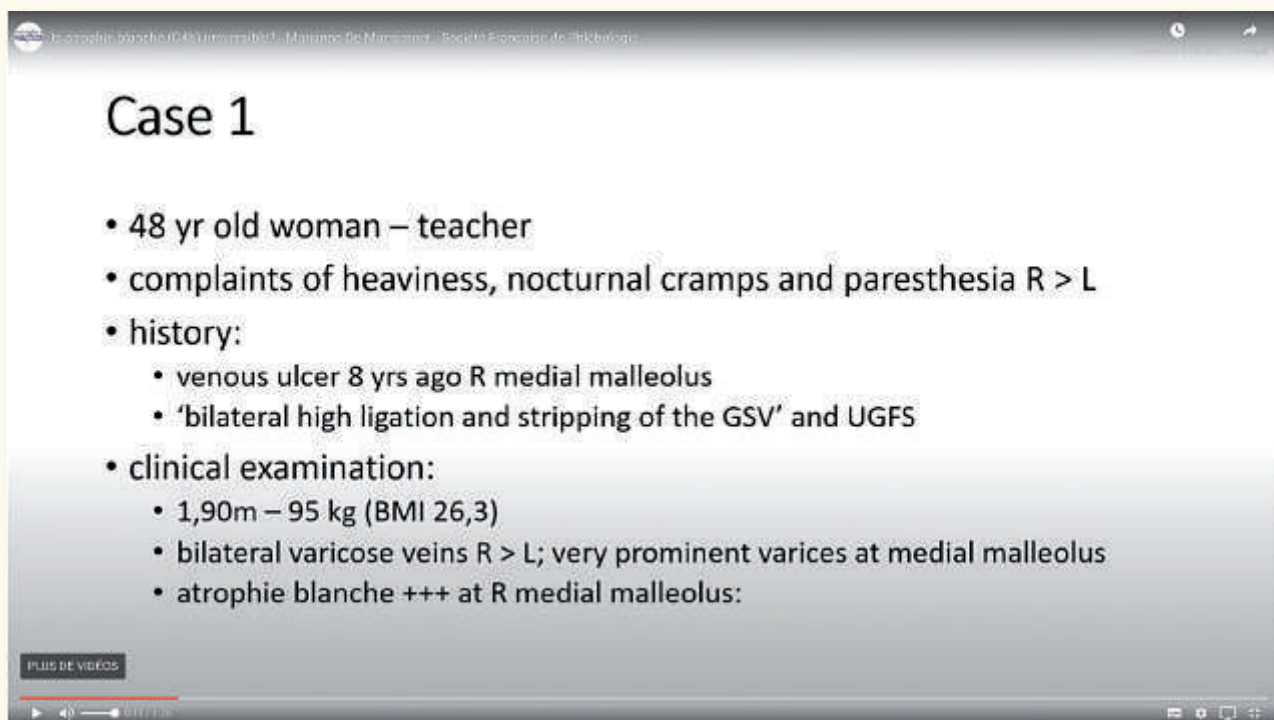
le atrophie blanche (C44) / www.44e7 - Maurizio De Mascarello - Società Francese di Flebologia

### Atrophie blanche (white atrophy)

Localized, often circular whitish and atrophic skin areas surrounded by dilated capillaries and sometimes hyperpigmentation.

PLUS DE VIDÉOS  
Save It

The Vein Glossary, Perrin et al. 2018



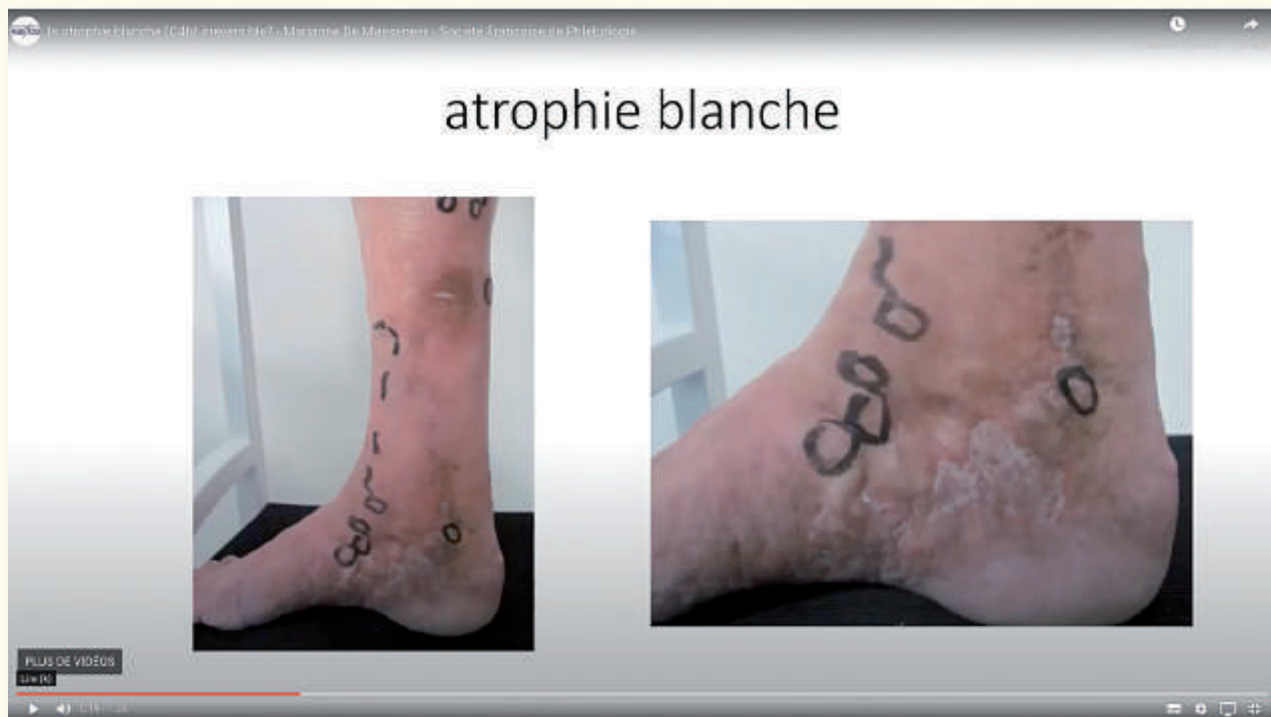le atrophie blanche (C44) / www.44e7 - Maurizio De Mascarello - Società Francese di Flebologia

## Case 1

- 48 yr old woman – teacher
- complaints of heaviness, nocturnal cramps and paresthesia R > L
- history:
  - venous ulcer 8 yrs ago R medial malleolus
  - 'bilateral high ligation and stripping of the GSV' and UGFS
- clinical examination:
  - 1,90m – 95 kg (BMI 26,3)
  - bilateral varicose veins R > L; very prominent varices at medial malleolus
  - atrophie blanche +++ at R medial malleolus:

PLUS DE VIDÉOS

Explorez les séquences flash de la SFP  
sur la chaîne YouTube de la SFP  
*Explore SFP flash video clips on the SFP You Tube channel*



The image shows a YouTube video player interface. The video title is "Duplex ultrasound R leg". The video content includes a list of findings and two diagrams of the right leg.

- no deep venous pathology
- neovascularization at SFJ
- incompetent GSV from 10 cm below the SFJ
- large incompetent SPJ – 'roller coaster' reflux upwards into Giacomini vein and further into the GSV
- CEAP right: C1,2,3,4a,4b<sub>s</sub> Ep As Pr2,3,4,5

The diagrams show the venous system of the right leg. The left diagram shows a 7mm diameter vein. The right diagram shows a 4.7mm diameter vein and a 6mm diameter vein. Red arrows indicate the direction of blood flow.

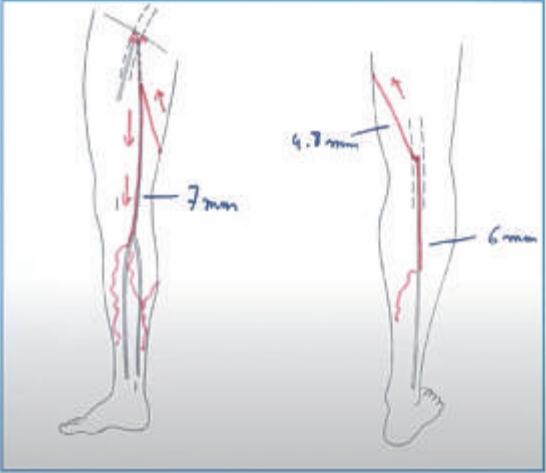
The video player includes a progress bar and a "PLUS DE VIDÉOS" button.

Explorez les séquences flash de la SFP  
sur la chaîne YouTube de la SFP  
*Explore SFP flash video clips on the SFP You Tube channel*

Le phlébologue (Cof) - Université de Marseille - Société Française de Phlébologie

## treatment

- RFA of SSV, Giacomini vein and GSV
- phlebectomies of calf varicosities
- UGFS of prominent veins at medial malleolus



PLUS DE VIDÉOS

Le phlébologue (Cof) - Université de Marseille - Société Française de Phlébologie

## follow up one year after treatment



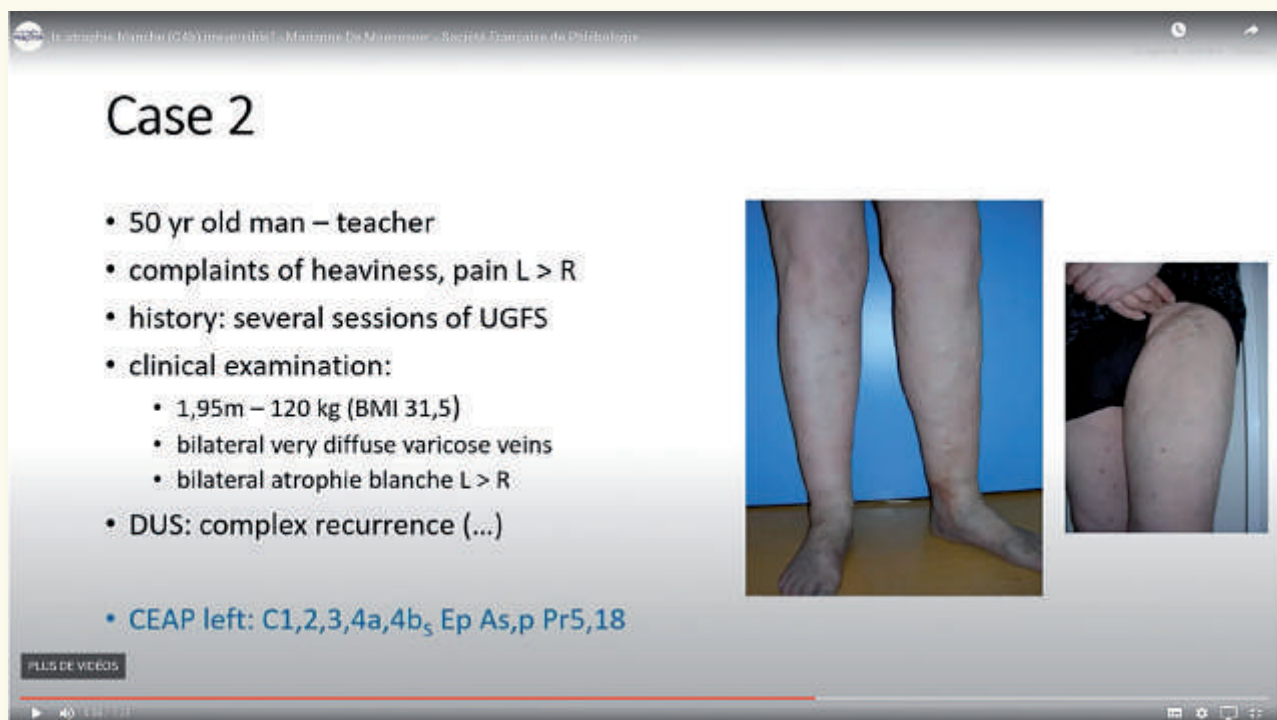
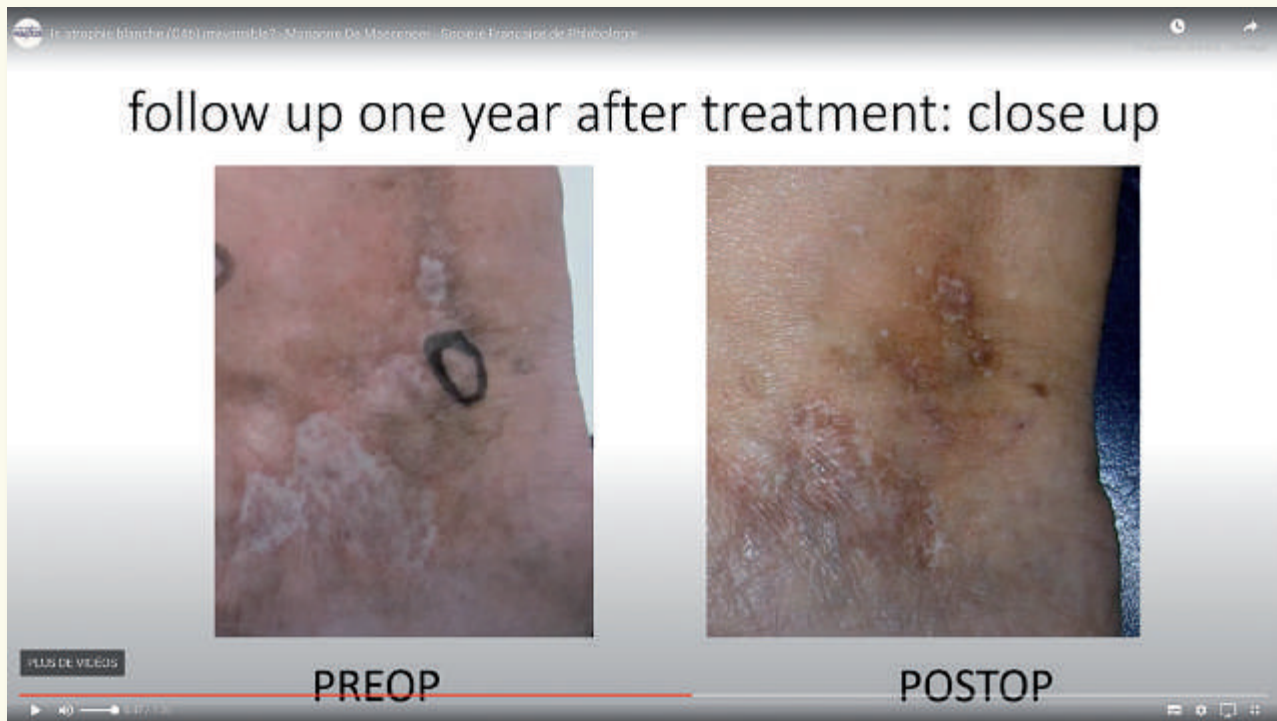PLUS DE VIDÉOS

PREOP

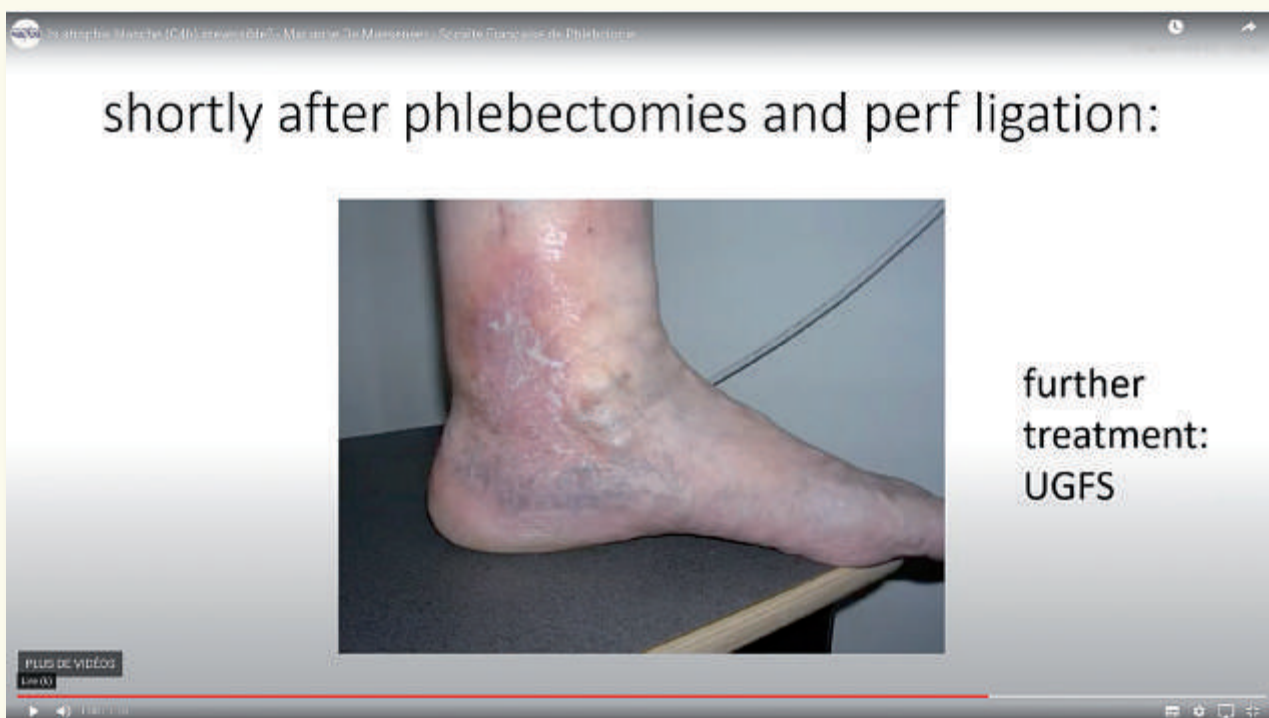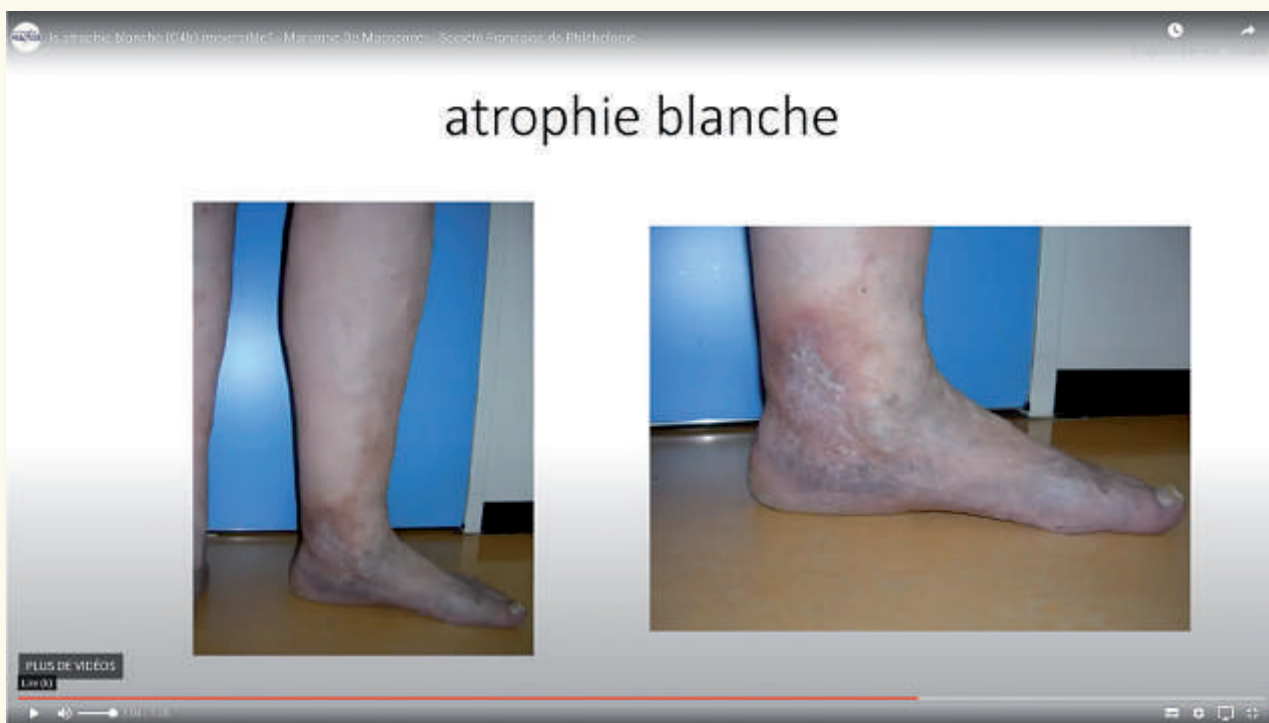POSTOP



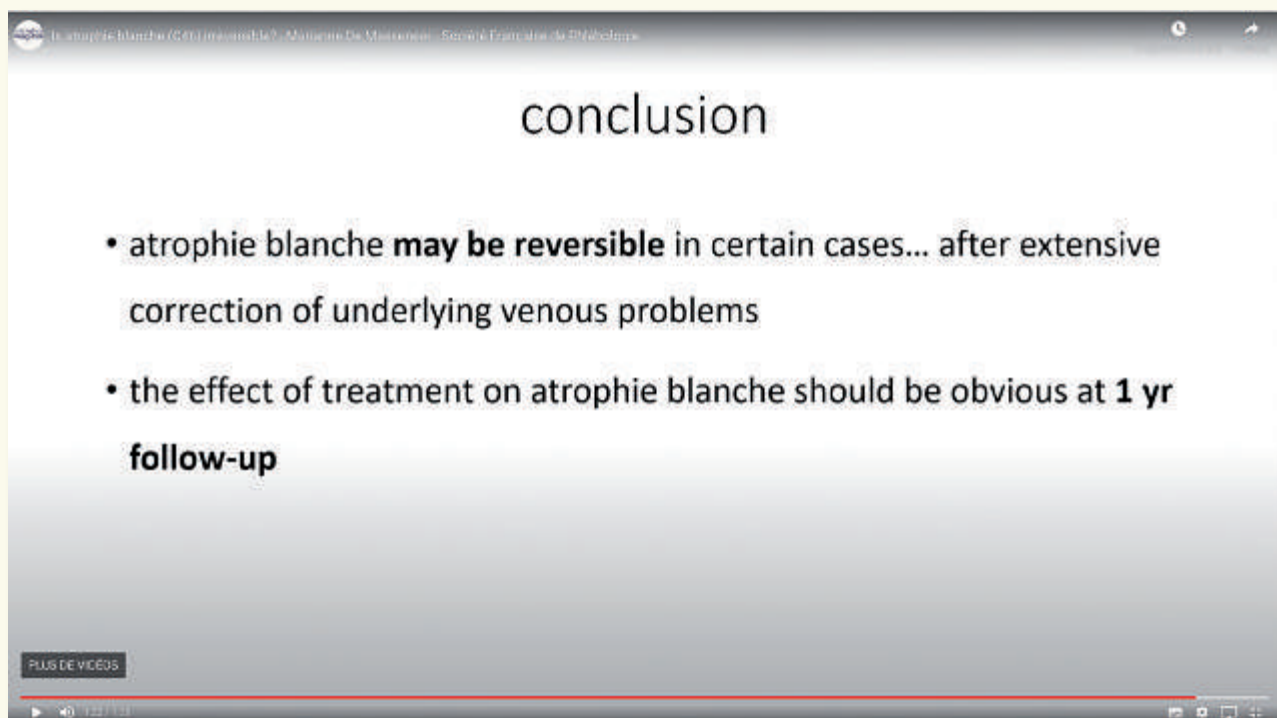
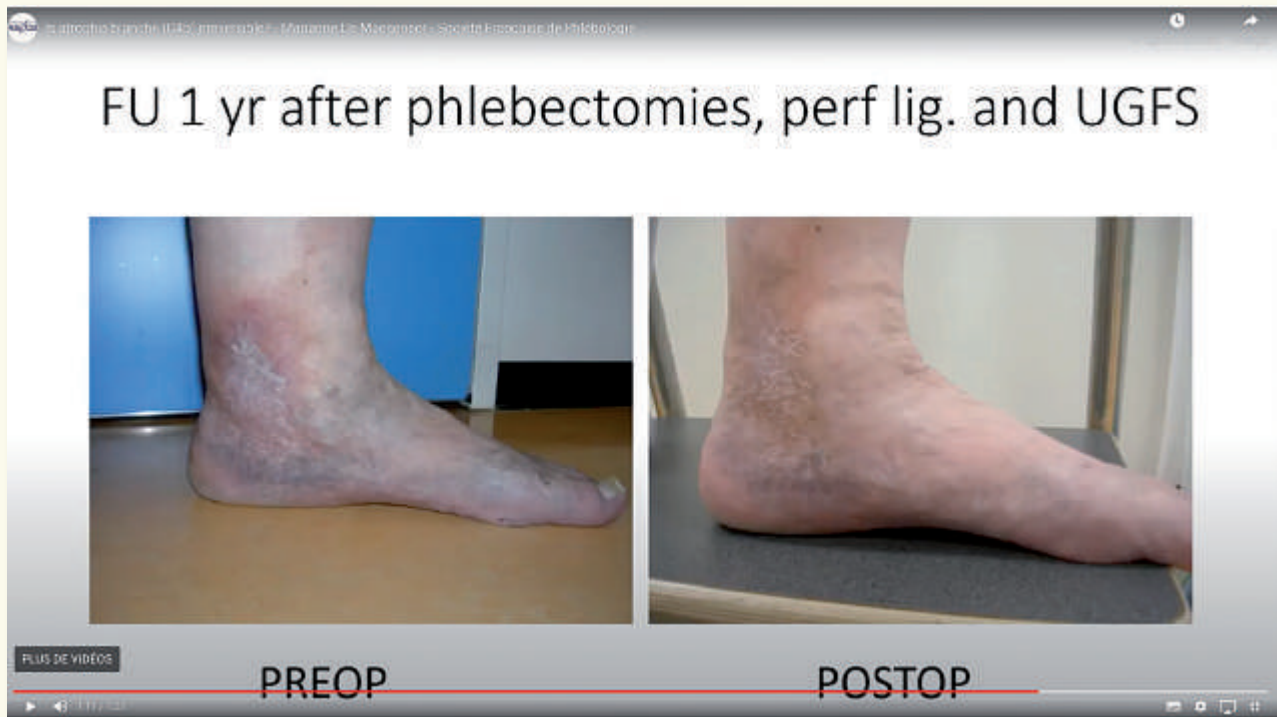Explorez les séquences flash de la SFP  
sur la chaîne YouTube de la SFP  
*Explore SFP flash video clips on the SFP You Tube channel*



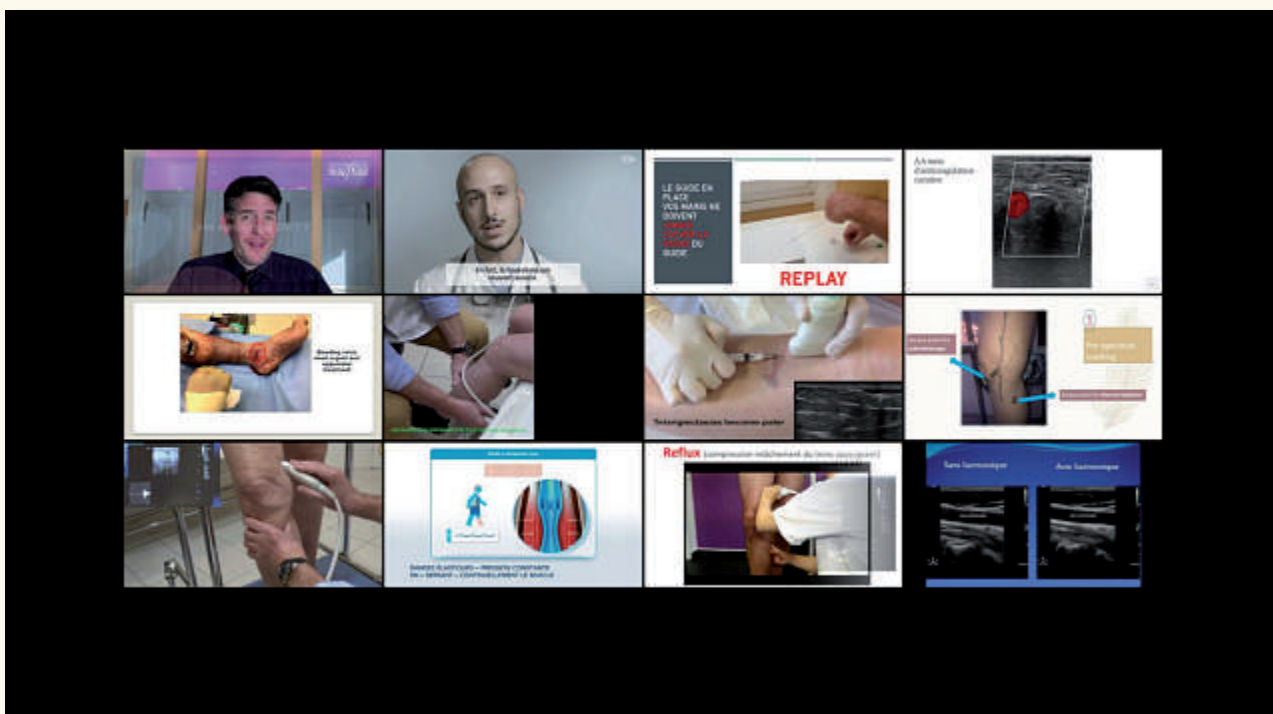
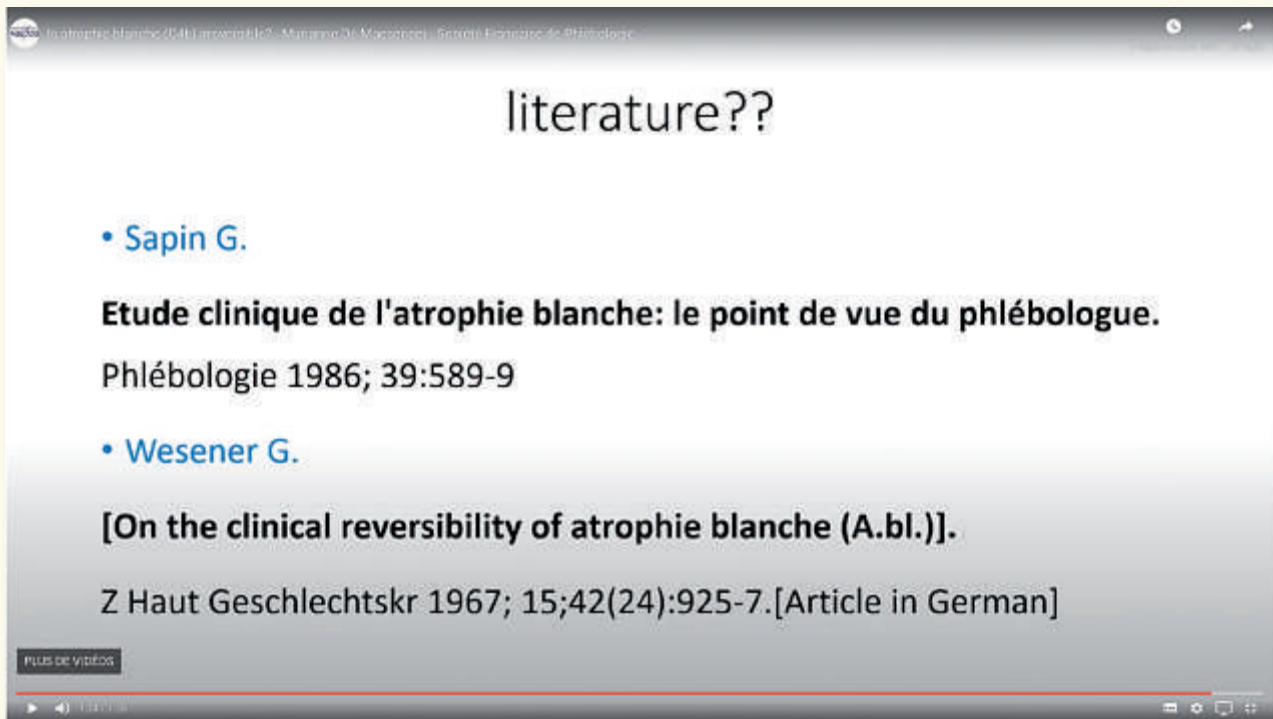
Explorez les séquences flash de la SFP  
sur la chaîne YouTube de la SFP  
*Explore SFP flash video clips on the SFP You Tube channel*



Explorez les séquences flash de la SFP  
sur la chaîne YouTube de la SFP  
*Explore SFP flash video clips on the SFP You Tube channel*



Explorez les séquences flash de la SFP  
sur la chaîne YouTube de la SFP  
*Explore SFP flash video clips on the SFP You Tube channel*





**Explorez les séquences flash de la SFP  
sur la chaîne YouTube de la SFP**  
*Explore SFP flash video clips on the SFP You Tube channel*

