



# Explorez les séquences flash de la SFP sur la chaîne YouTube de la SFP

## Explore SFP flash video clips on YouTube SFP Channel

**Société Française de Phlébologie**  
535 abonnés

ACCUEIL VIDÉOS PLAYLISTS CHÂÎNES DISCUSSION À PROPOS

Vidéos en ligne TOUT REGARDER

Vidéo	Durée	Vues	Il y a
Parcours patient digital - Société Française de...	1:30	104 vues	il y a 11 mois
Les Chaussettes de compression active...	0:59	23 vues	il y a 11 mois
Brand Movie - Société Française de Phlébologie	1:34	13 vues	il y a 11 mois
Nouvel outil dans l'arsenal thérapeutique de sclérose...	1:31	137 vues	il y a 11 mois
Comprendre la thérapie de compression pour ulcère...	1:27	89 vues	il y a 11 mois

**Société Française de Phlébologie**  
535 abonnés

ACCUEIL VIDÉOS PLAYLISTS CHÂÎNES DISCUSSION À PROPOS

Vidéos mises en ligne TOUT REGARDER TRIER PAR

Vidéo	Durée	Vues	Il y a
Parcours patient digital - Société Française de...	1:30	104 vues	il y a 11 mois
Les Chaussettes de compression active...	0:59	23 vues	il y a 11 mois
Brand Movie - Société Française de Phlébologie	1:34	13 vues	il y a 11 mois
Nouvel outil dans l'arsenal thérapeutique de sclérose...	1:31	137 vues	il y a 11 mois
Comprendre la thérapie de compression pour ulcère...	1:27	89 vues	il y a 11 mois
Importance du dépistage de l'artériopathie - Sociéte...	0:21	27 vues	il y a 11 mois
VenaCure Pvak : perforator and accessory vein ablation...	1:30	77 vues	il y a 11 mois
Comment utiliser leSpace Navi - Société Française de...	1:30	91 vues	il y a 11 mois
Stretch the skin - Société Française de Phlébologie	1:16	25 vues	il y a 11 mois
Ne le quittez pas des yeux ! - Société Française de...	REPLAY 1:35	130 vues	il y a 11 mois
[Thumbnail]	1:28		
[Thumbnail]	1:31		
[Thumbnail]	0:44		
[Thumbnail]	1:21		
[Thumbnail]	1:30		

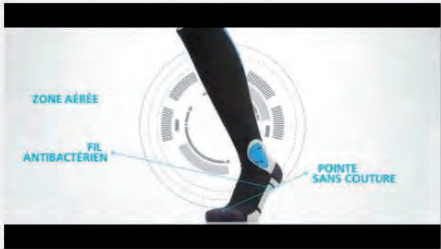
# Explorez les séquences flash de la SFP sur sur la chaîne YouTube de la SFP

## Explore SFP flash video clips on You Tube SFP Channel

**Société Française de Phlébologie**  
Un site consacré à la phlébologie

Accueil Vie de la SFP Congrès SFP La SFP Ici et là Formations Mise au point Petites Annonces login

### Séquences Flash






1 of 5 [Next](#)

Parcours patient digital - Société Française de Phlébologie  
Parcours patient digital  
Cette SF a pour objectif de décrire « un parcours patient » sur les

Les Chaussettes de compression active résistantes - Société...  
SIGVARIS GROUPE  
Delphine Slon

Brand Movie - Société Française de Phlébologie  
SIGVARIS GROUPE

Objectif en ESM :



**Société Française de Phlébologie**  
Un site consacré à la phlébologie

Accueil Vie de la SFP Congrès SFP La SFP Ici et là Formations Mise au point Petites Annonces login

Cette SF a pour objectif de décrire « un parcours patient » sur les

Objectif en ESM :  
Chercher une bande élastique externe  
Vider la poche de l'air  
Réduire la lumière de la veine  
Faciliter le processus de sclérose précoce

Nouvel outil dans l'arsenal thérapeutique de sclérose des v...  
Nouvel outil dans l'arsenal thérapeutique de sclérose des veines

Comprendre la thérapie de compression pour ulcère veine...  
Comprendre la thérapie de compression pour ulcère veineux  
Les ulcères de la jambe constituent le stade final de l'insuffisance

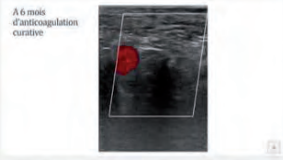
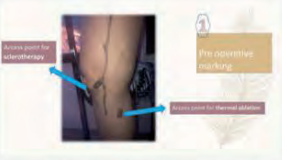



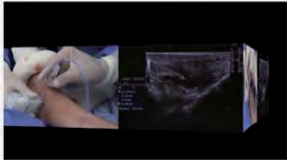

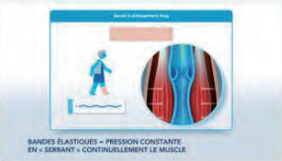

Importance du dépistage de l'artériopathie - Société Franc...  
Importance du dépistage de l'artériopathie  
Les ulcères de la jambe constituent le stade final de l'insuffisance

STRETCH THE SKIN  
Stretch the skin - Société Française de Phlébologie  
Stretch the skin J.L. GERARD

LE GUIDE EN PLACE VOS MAINS NE DOIVENT PAS ÊTRE EN CONTACT AVEC LE GUIDE  
REPLAY  
Ne le quittez pas des yeux ! - Société Française de Phlébologie...  
Ne le quittez pas des yeux ! J.L. GERARD

Comment utiliser l'eSpace Navi - Société Française de Phlé...  
Comment utiliser l'eSpace Navi  
Technologie 4D magnétique pour le guidage de l'aiguille

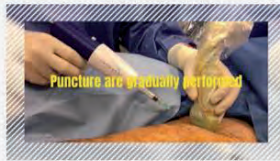À 6 mois d'anticoagulation curative  
Complication par thrombose veineuse fémorale après crois...  
Complication par thrombose veineuse fémorale après croisectomie  
ablation



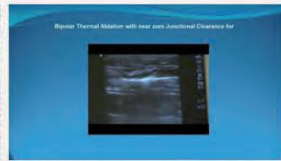
## Société Française de Phlébologie

Un site consacré à la phlébologie

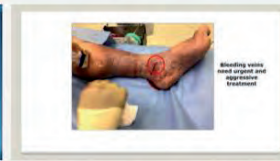Accueil Vie de la SFP Congrès SFP La SFP Ici et là Formations Mise au point Petites Annonces login



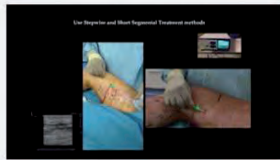New technique - Société Française de Phlébologie  
New technique N.NEAUME



Proximity of junctional Clearance for Thermal Ablation - So...  
Positionnement de l'applicateur à la jonction pour l'ablation thermique



Bleeding varicose veins - Société Française de Phlébologie  
Les varices hémorragiques doivent être vues et traitées en urgence, car elles peuvent entraîner des pertes de sang importantes et peuvent même être mortelles. Les traitements endoveineux



Saphena Varix - Société Française de Phlébologie  
L'ablation endothermique (AT) est une bonne alternative à la chirurgie, même en cas de grosses jonctions, à condition que le patient accepte d'avoir une grosseur temporaire dans l'aîne



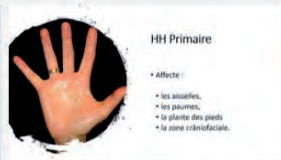AVC - Falza Bossy - Société Française de Phlébologie  
AVC - Falza Bossy



Qu'est-ce qu'une étude sensorielle? - Société Française de...  
Violaine Jabbour Qu'est-ce qu'une étude sensorielle?



Lipoedème, la maladie des grosses jambes - Société Fra...  
Le lipoedème, la « maladie des grosses jambes »



Hyperhidrose essentielle - Société Française de Phlébologie  
La transpiration excessive, ou hyperhidrose essentielle est une pathologie qui touche plus de 4% de la population. C'est un motif de consultation en médecine vasculaire. Cette première vidéo



La transpiration excessive - Société Française de Phlébologie  
La transpiration excessive, ou hyperhidrose essentielle est une pathologie qui touche plus de 4% de la population. C'est un motif de consultation en médecine vasculaire. Cette deuxième vidéo

## Société Française de Phlébologie

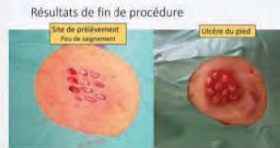Un site consacré à la phlébologie

Accueil Vie de la SFP Congrès SFP La SFP Ici et là Formations Mise au point Petites Annonces login

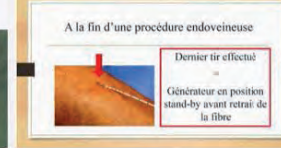Les télangiectasies - Société Française de Phlébologie  
Les télangiectasies sont, par définition, des veines très fines. Elles peuvent cependant être traitées par microscclérose. Voici quelques astuces pour réaliser une microscclérose.

Les difficultés rencontrées en phlébologie - Société França...  
Les difficultés rencontrées en phlébologie par les jeunes médecins vasculaires

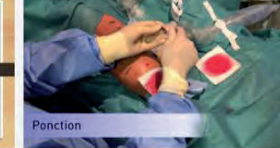Mini Introduceur VARIANTE - Société Française de Phléb...  
Mini Introduceur VARIANTE



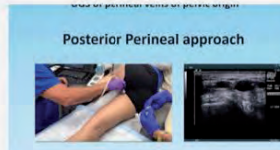Grefe d'ulcère veineux sous traitement anticoagulant - So...  
Grefe d'ulcère veineux sous traitement anticoagulant



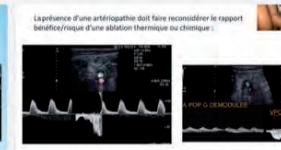Laser et sécurité en médecine vasculaire - Société Françai...  
Les lasers médicaux ont permis, notamment en phlébologie, d'améliorer la prise en charge des patients. Cependant, leurs utilisations nécessitent certaines précautions afin d'éviter des



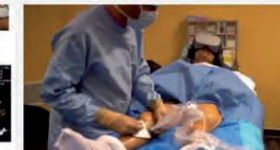Mini Introduceur - Société Française de Phlébologie  
Mini Introduceur



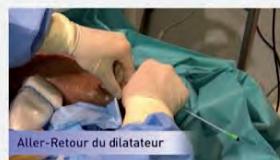Ultrasound-guided perineal foam sclerotherapy - Société F...  
Ultrasound-guided perineal foam sclerotherapy  
Positioning patient for access to incompetent veins of pelvic origin  
Autor: Morrison



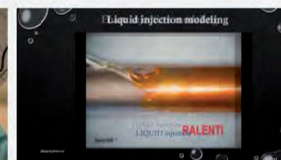Pourquoi et comment examiner les vaisseaux poplités avan...  
Pourquoi et comment examiner les vaisseaux poplités avant une ablation thermique ou chimique des varices.



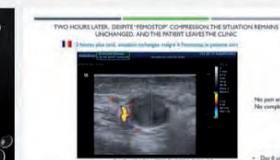Masque Réalité Virtuelle - Société Française de Phlébologie  
Masque Réalité Virtuelle  
La réalité virtuelle thérapeutique: une solution pour diminuer l'anxiété des patients au bloc opératoire pour le traitement des



Petite veine saphène hostile en laser endoveineux - Sociéti...



Liquide versus mousse in vitro - Société Française de Phlé...




Une étrange complication artério-veineuse après Ablation...

## Société Française de Phlébologie

Un site consacré à la phlébologie

Accueil Vie de la SFP Congrès SFP La SFP Ici et là Formations Mise au point Petites Annonces login




**Management and Prognosis**

- Transfer to an expert centre
- Multidisciplinary
- Removal as soon as possible
- Supervision by an anaesthetist/ general anaesthesia


Prise en charge des largages de guides et autres corps étr...

follow up one year after treatment: close up




Is atrophie blanche (Cb) irréversible? - Marianne De Maes...

L'atrophie blanche (Cb) est un trouble trophique sévère lié à l'insuffisance veineuse chronique. Elle est souvent qualifiée d'irréversible, bien que la littérature, plutôt pauvre, ne le démontre




Sclérotérapie des C1: Vérifiez votre tactique - Société Fra...

Sclérotérapie des C1: Vérifiez votre tactique  
La sclérotérapie des télangiectasies (C1) répond à la règle tactique habituelle du traitement de toute varice des membres inférieurs :




Prise en charge des largages de guides et autres corps étr...

Avec le développement important des divers cathétérismes à but diagnostique ou thérapeutique, le largage de guides ou de différents corps étrangers concerne de nombreuses disciplines et



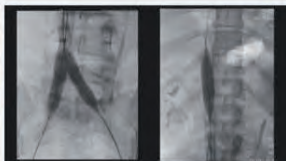
Is atrophie blanche (Cb) irréversible? - Marianne De Maes...

L'atrophie blanche (Cb) est un trouble trophique sévère lié à l'insuffisance veineuse chronique. Elle est souvent qualifiée d'irréversible, bien que la littérature, plutôt pauvre, ne le démontre



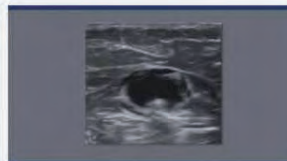
Société Française de Phlébologie

Procédure d'ablation thermique de la veine Grande Saphène




Société Française de Phlébologie

Angioplastie des Fistules Artérioveineuses sous guidage échodoppler




Société Française de Phlébologie

Endo-veineux sans tumescence procédure Venaseal



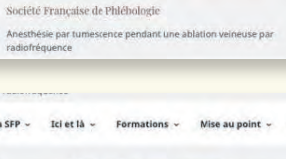
Société Française de Phlébologie

Endoveineux sans tumescence



Société Française de Phlébologie

Conduite à tenir devant une thrombose de la Veine Cave Inférieure




Société Française de Phlébologie

Anesthésie par tumescence pendant une ablation veineuse par radiofréquence

## Société Française de Phlébologie

Un site consacré à la phlébologie


Accueil Vie de la SFP Congrès SFP La SFP Ici et là Formations Mise au point Petites Annonces login



very complex lesions  
high rate of recolling  
large amount of intraluminal tissue

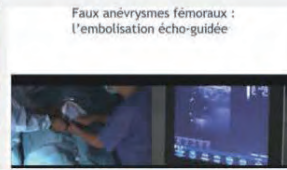
Société Française de Phlébologie

Dilatation des veines iliaques



Société Française de Phlébologie


Laser endoveineux sous hypnose



Faux anévrismes fémoraux :  
l'embolisation écho-guidée


Société Française de Phlébologie

Embolisation de faux anévrismes




Société Française de Phlébologie

La Société Française de Phlébologie est une société savante fondée en 1947 pour l'étude de la Phlébologie. La phlébologie concerne toutes les veines et leurs pathologies.



Société Française de Phlébologie


Thrombectomie après échoscclérotérapie à la mousse d'une varice



Société Française de Phlébologie

Méthode pour enfler les bas de compression simplement

Une méthodes pour enfler les bas de compression simplement quand on a des varices.




FIRST STEP : DILUTION OF A POL 0.25 % SOLUTION.

Société Française de Phlébologie

Foam form to treat telangiectasia and reticular veins

Matthieu Josnin



AT THE SAME SESSION:  
- TREATMENT OF THE SSV FIRST  
- THEN PEARL

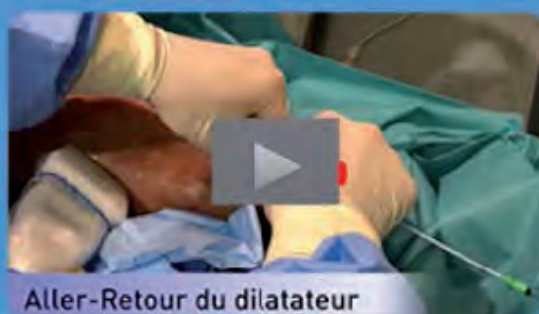Société Française de Phlébologie

Rupture hémorragique de varice / Hemorrhagic rupture

Rupture hémorragique de varice / Hemorrhagic rupture  
Hamel Desnos

**La SFP vous propose de visionner deux séquences Flash**  
**Ces dernières sont disponibles sur [le site de la SFP](#) et sur la chaîne [YouTube de la SFP](#)**

**Petite veine saphène « hostile » et laser endo-veineux :**



**Aller-Retour du dilateur**

**M. de Bortoli et J-A. Elissalde – Agen / FRANCE**  
<https://www.sfp-phlebologie.org/sequences-flash/95-1-0h11802>

YouTube Petite veine saphène hostile en laser endoveineux - Société Française de Phlébologie

**Petite Veine Saphène hostile  
en Laser Endoveineux**

M. De Bortoli & J-A Elissalde

[PLUS DE VIDÉOS](#)

Musique : "Zoosters Breakout" par Hans Zimmer

## Problématique


**Les varices petites saphènes “vieilles” sont parfois difficiles à traiter :**

- > résistantes à la sclérose mousse
- > la montée de la fibre Laser est délicate
- > car synéchies, thrombi pariétaux, calcifications en bourgeons ...

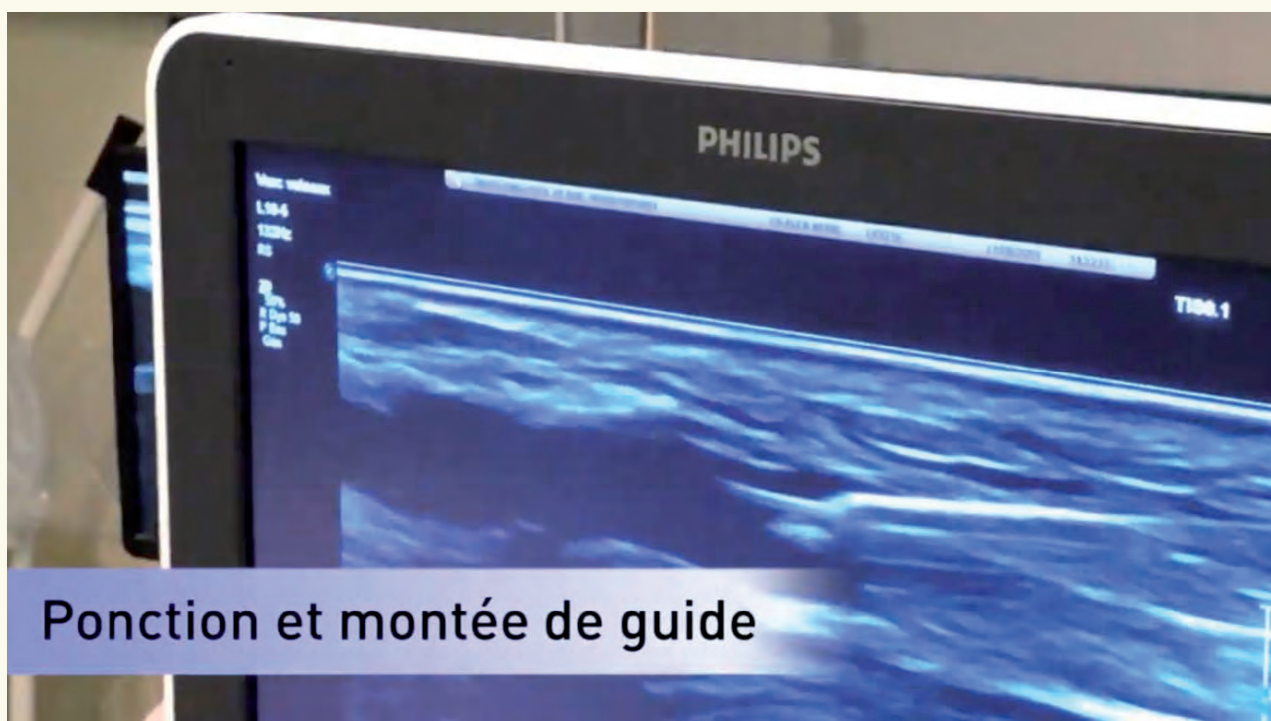
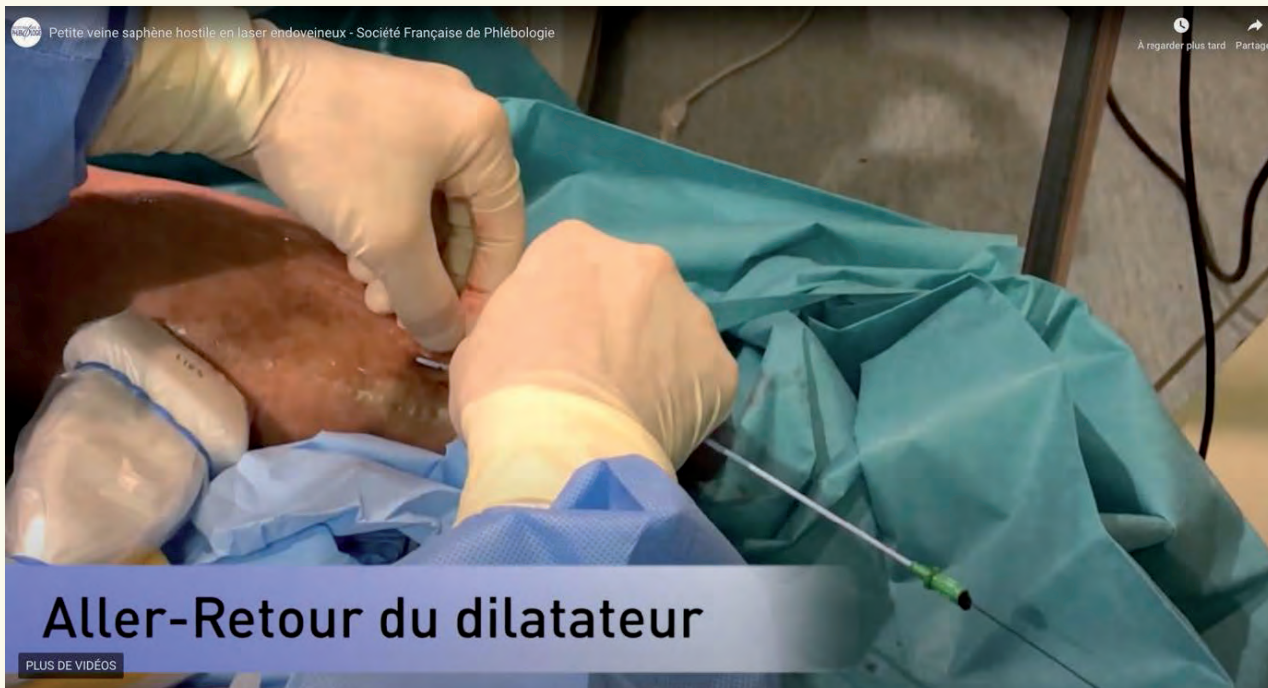Petite veine saphène hostile en laser endoveineux - Société Française de Phlébologie

## Solution

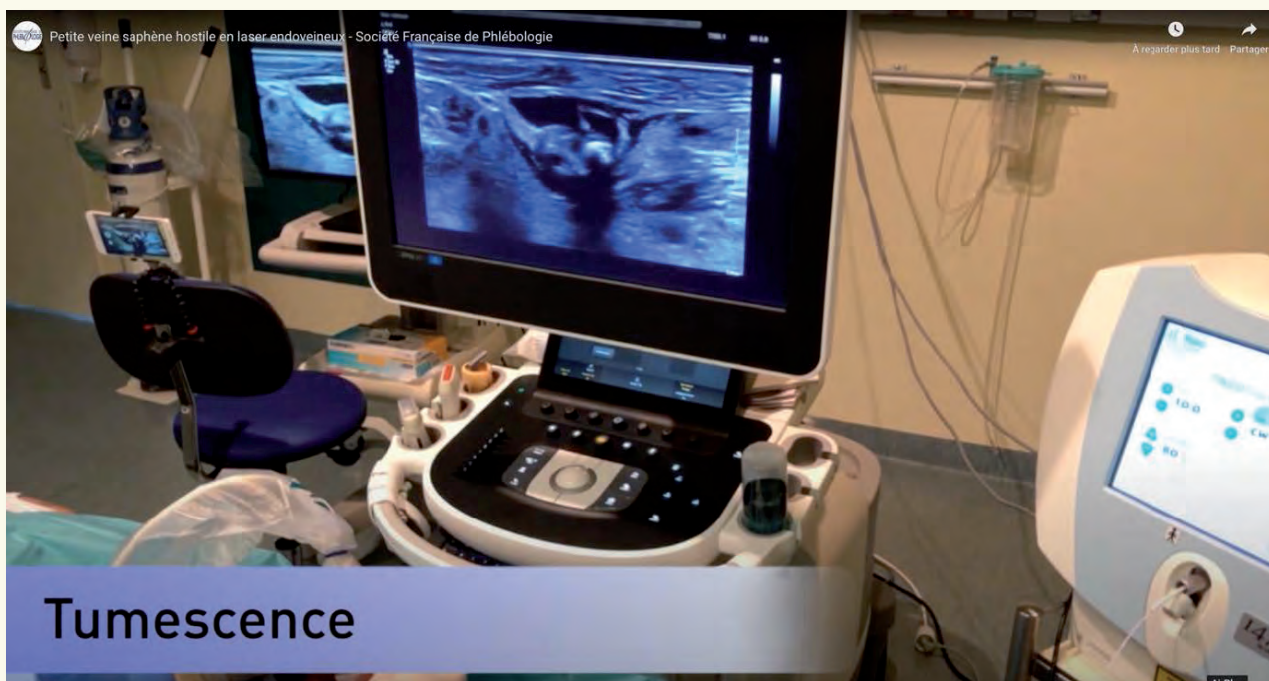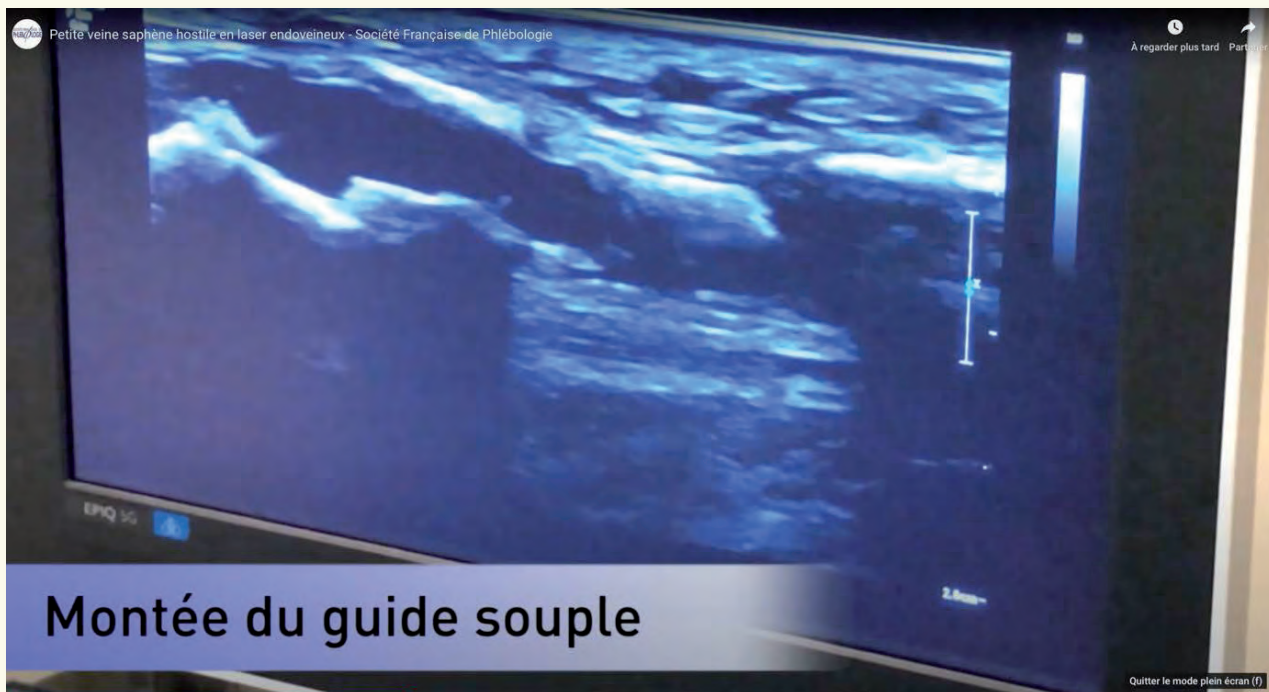
- > Utilisation d'un introducteur long, monté sur guide souple
- > avec ponction par aiguille de cathéter 16G



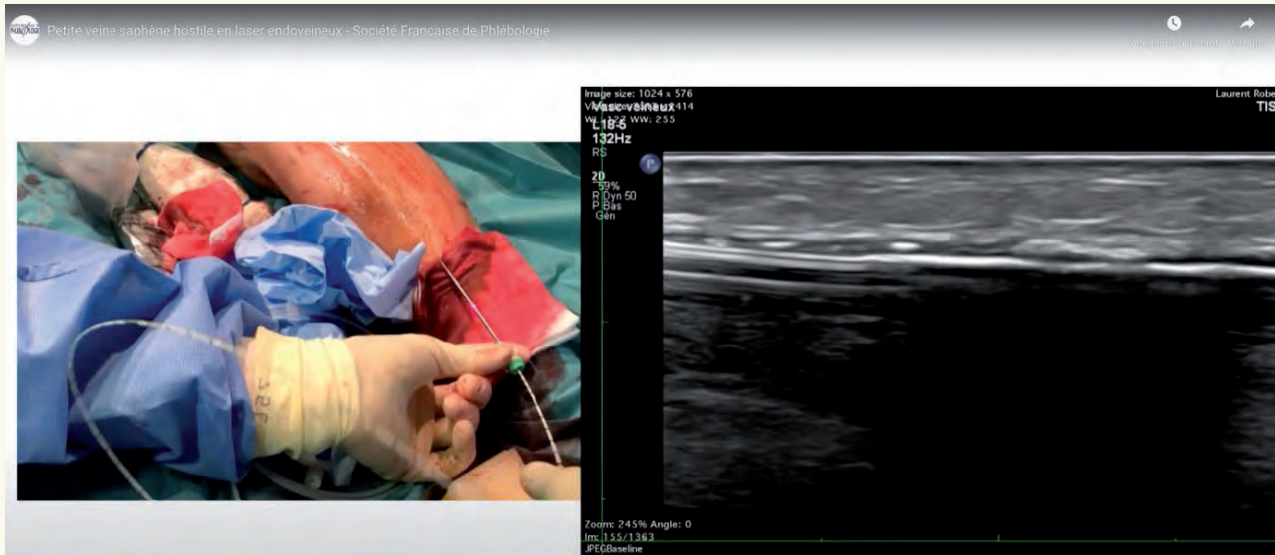
PLUS DE VIDÉOS



## Explorez les séquences flash de la SFP sur sur la chaîne YouTube de la SFP Explore SFP flash video clips on You Tube SFP Channel

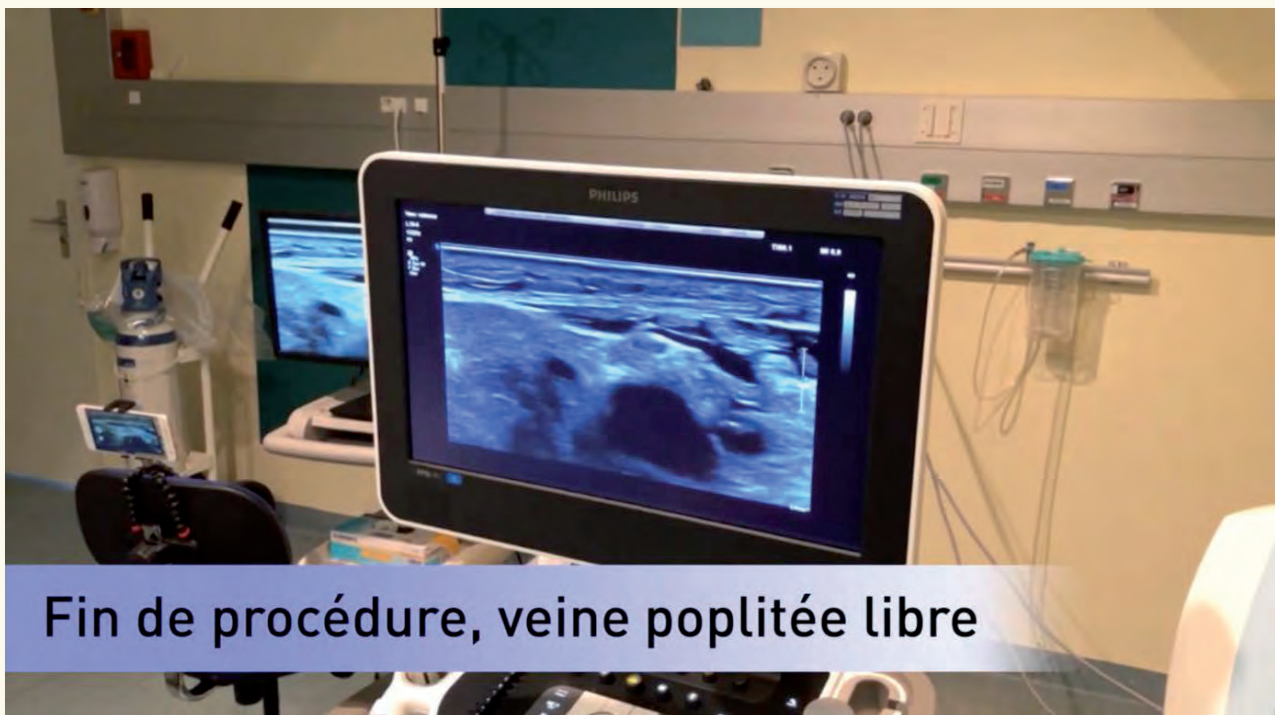






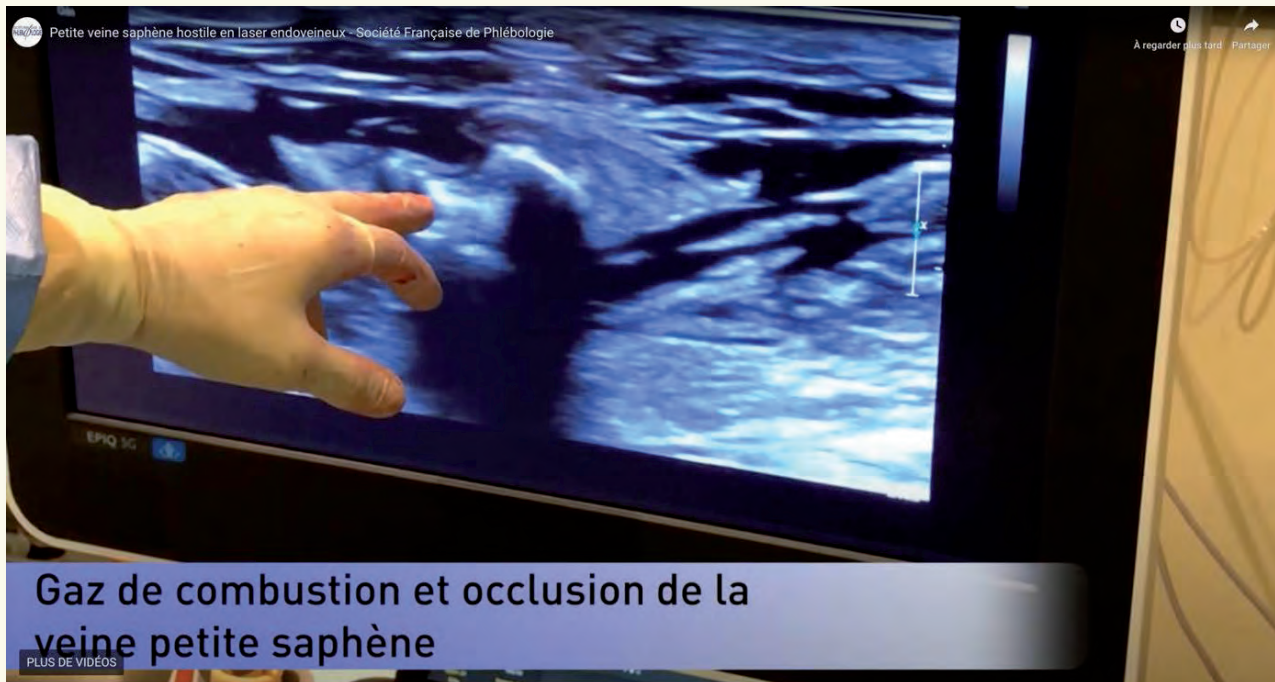## Montée de la fibre Laser

PLUS DE VIDÉOS



## Fin de procédure, veine poplitée libre

## Explorez les séquences flash de la SFP sur sur la chaîne YouTube de la SFP Explore SFP flash video clips on You Tube SFP Channel



# A vous !

## Matériel utilisé :

- > Aiguille de cathéter 16 Gauges Introcan® Certo, ref: 4251350V
- > Introducteur 6Fr 24 cm Teleflex® Super Arrow Flex, ref: CL-07624
- > Fibre laser LSO Medical® Ringlight 600  $\mu\text{m}$ , ref: ORLF000003