



Explorez les séquences flash de la SFP sur la chaîne YouTube de la SFP

Explore SFP flash video clips on YouTube SFP Channel

Société Française de Phlébologie
535 abonnés

ACCUEIL VIDÉOS PLAYLISTS CHÂÎNES DISCUSSION À PROPOS

Vidéos en ligne TOUT REGARDER

Parcours patient digital - Société Française de... 104 vues · il y a 11 mois	Les Chaussettes de compression active... 23 vues · il y a 11 mois	Brand Movie - Société Française de Phlébologie 13 vues · il y a 11 mois	Nouvel outil dans l'arsenal thérapeutique de sclérose... 137 vues · il y a 11 mois	Comprendre la thérapie de compression pour ulcère... 89 vues · il y a 11 mois
--	---	---	--	---

Société Française de Phlébologie
535 abonnés

ACCUEIL VIDÉOS PLAYLISTS CHÂÎNES DISCUSSION À PROPOS

Vidéos mises en ligne TOUT REGARDER TRIER PAR

Parcours patient digital - Société Française de... 104 vues · il y a 11 mois	Les Chaussettes de compression active... 23 vues · il y a 11 mois	Brand Movie - Société Française de Phlébologie 13 vues · il y a 11 mois	Nouvel outil dans l'arsenal thérapeutique de sclérose... 137 vues · il y a 11 mois	Comprendre la thérapie de compression pour ulcère... 89 vues · il y a 11 mois
Importance du dépistage de l'artériopathie - Sociéte... 27 vues · il y a 11 mois	VenaCure Pvak : perforator and accessory vein ablation... 77 vues · il y a 11 mois	Comment utiliser leSpace Navi - Société Française de... 91 vues · il y a 11 mois	Stretch the skin - Société Française de Phlébologie 25 vues · il y a 11 mois	Ne le quittez pas des yeux ! - Société Française de... 130 vues · il y a 11 mois

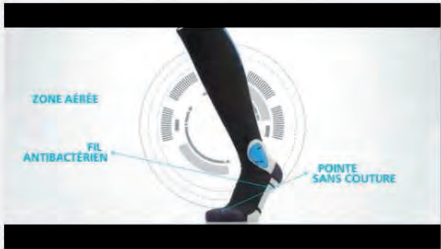
Explorez les séquences flash de la SFP sur sur la chaîne YouTube de la SFP

Explore SFP flash video clips on You Tube SFP Channel

Société Française de Phlébologie
Un site consacré à la phlébologie

Accueil Vie de la SFP Congrès SFP La SFP Ici et là Formations Mise au point Petites Annonces login

Séquences Flash






1 of 5 Next

Parcours patient digital - Société Française de Phlébologie
Parcours patient digital
Cette SF a pour objectif de décrire « un parcours patient » sur les

Les Chaussettes de compression active résistantes - Société Française de Phlébologie
SIGVARIS GROUPE
Delphine Slon

Brand Movie - Société Française de Phlébologie
SIGVARIS GROUPE

Objectif en ESM :



Société Française de Phlébologie
Un site consacré à la phlébologie

Accueil Vie de la SFP Congrès SFP La SFP Ici et là Formations Mise au point Petites Annonces login

Cette SF a pour objectif de décrire « un parcours patient » sur les

Objectif en ESM :
Ouvrir une brachiocephalique externe
Vider la tige de la veine
Réduire la lumière de la veine
Faciliter le processus de sclérose précoce

Bandes élastiques - pression constante
EN + SERRANT + CONTINUËMENT LE MUSCLE

Importance du dépistage de l'artériopathie - Société Française de Phlébologie
Importance du dépistage de l'artériopathie
Les ulcères de la jambe constituent le stade final de l'insuffisance

Comment utiliser l'eSpace Navi - Société Française de Phlébologie
Comment utiliser l'eSpace Navi
Technologie 4D magnétique pour le guidage de l'aiguille

Stretch the skin - Société Française de Phlébologie
Stretch the skin JL. GERARD

À 6 mois d'anticoagulation curative

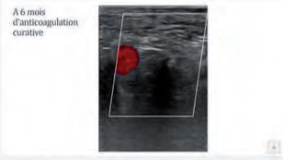
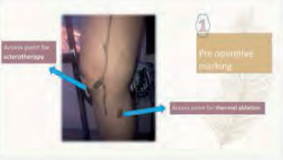



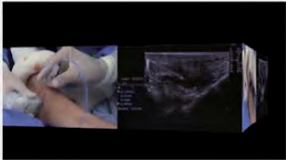



LE GUIDE EN PLACE VOS MAINS NE DOIVENT PAS ÊTRE EN CONTACT AVEC LE GUIDE

REPLAY

Ne le quittez pas des yeux ! - Société Française de Phlébologie
Ne le quittez pas des yeux ! JL. GERARD

Treatment of tributaries of the saphenous trunks - Société Française de Phlébologie
Treatment of tributaries of the saphenous trunks after thermal ablation

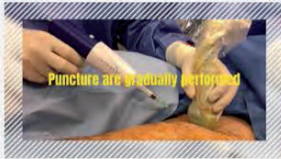Complication par thrombose veineuse fémorale après croisotomie - Société Française de Phlébologie
Complication par thrombose veineuse fémorale après croisotomie



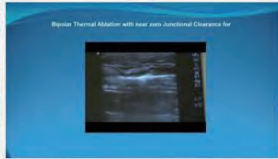
Société Française de Phlébologie

Un site consacré à la phlébologie

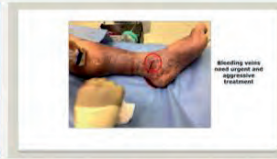Accueil Vie de la SFP Congrès SFP La SFP Ici et là Formations Mise au point Petites Annonces login



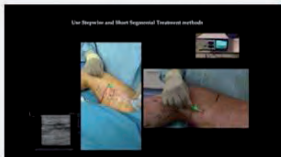New technique - Société Française de Phlébologie
New technique N.NEAUME




Proximity of junctional Clearance for Thermal Ablation - So...
Positionnement de l'applicateur à la jonction pour l'ablation thermique



Bleeding varicose veins - Société Française de Phlébologie
Les varices hémorragiques doivent être vues et traitées en urgence, car elles peuvent entraîner des pertes de sang importantes et peuvent même être mortelles. Les traitements endoveineux



Saphena Varix - Société Française de Phlébologie
L'ablation endothermique (AT) est une bonne alternative à la chirurgie, même en cas de grosses jonctions, à condition que le patient accepte d'avoir une grosseur temporaire dans l'aîne



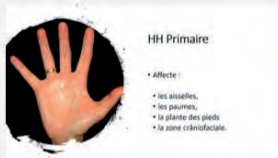AVC - Falza Bossy - Société Française de Phlébologie
AVC - Falza Bossy



Qu'est-ce qu'une étude sensorielle? - Société Française de...
Violaine Jabbour Qu'est-ce qu'une étude sensorielle?



Le lipœdème, la maladie des grosses jambes - Société Fra...
Le lipœdème, la « maladie des grosses jambes »



Hyperhidrose essentielle - Société Française de Phlébologie
La transpiration excessive, ou hyperhidrose essentielle est une pathologie qui touche plus de 4% de la population. C'est un motif de consultation en médecine vasculaire. Cette première vidéo



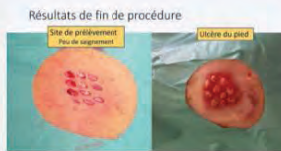
La transpiration excessive - Société Française de Phlébologie
La transpiration excessive, ou hyperhidrose essentielle est une pathologie qui touche plus de 4% de la population. C'est un motif de consultation en médecine vasculaire. Cette deuxième vidéo

Société Française de Phlébologie

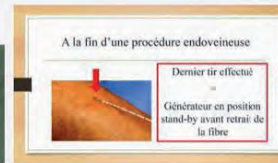
Un site consacré à la phlébologie

Accueil Vie de la SFP Congrès SFP La SFP Ici et là Formations Mise au point Petites Annonces login

Les télangiectasies - Société Française de Phlébologie
Les télangiectasies sont, par définition, des veines très fines. Elles peuvent cependant être traitées par microscclérose. Voici quelques astuces pour réaliser une microscclérose.

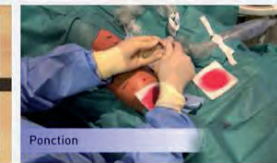

Grefte d'ulcère veineux sous traitement anticoagulant - So...
Grefte d'ulcère veineux sous traitement anticoagulant

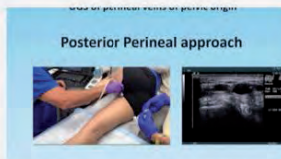

Les difficultés rencontrées en phlébologie - Société França...
Les difficultés rencontrées en phlébologie par les jeunes médecins vasculaires
Les lasers médicaux ont permis, notamment en phlébologie, d'améliorer la prise en charge des patients. Cependant, leurs utilisations nécessitent certaines précautions afin d'éviter des

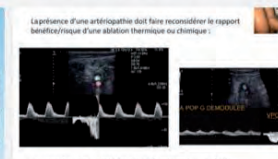Mini Introduceur VARIANTE - Société Française de Phléb...
Mini Introduceur VARIANTE



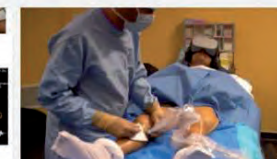Mini Introduceur - Société Française de Phlébologie
Mini Introduceur



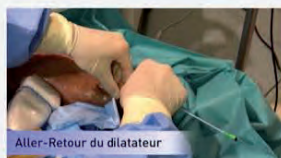Ultrasound-guided perineal foam sclerotherapy - Société F...
Ultrasound-guided perineal foam sclerotherapy
Positioning patient for access to incompetent veins of pelvic origin
Autor: Morrison



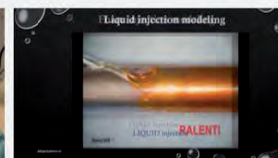Pourquoi et comment examiner les vaisseaux poplités avan...
Pourquoi et comment examiner les vaisseaux poplités avant une ablation thermique ou chimique des varices.



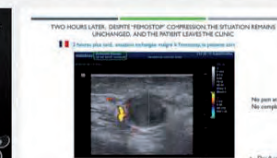Masque Réalité Virtuelle - Société Française de Phlébologie
Masque Réalité Virtuelle
La réalité virtuelle thérapeutique: une solution pour diminuer l'anxiété des patients au bloc opératoire pour le traitement des



Petite veine saphène hostile en laser endoveineux - Société...



Liquide versus mousse in vitro - Société Française de Phlé...




Une étrange complication artério-veineuse après Ablation...

Société Française de Phlébologie

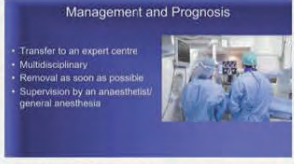
Un site consacré à la phlébologie

Accueil Vie de la SFP Congrès SFP La SFP Ici et là Formations Mise au point Petites Annonces login



Sclérothérapie des Cx: Vérifiez votre tactique - Société Fra...

Sclérothérapie des Cx: Vérifiez votre tactique
La sclérothérapie des télangiectasies (Cx) répond à la règle tactique habituelle du traitement de toute varice des membres inférieurs :




Management and Prognosis

- Transfer to an expert centre
- Multidisciplinary
- Removal as soon as possible
- Supervision by an anaesthetist/ general anaesthesia

Prise en charge des largages de guides et autres corps étra...

Avec le développement important des divers cathétérismes à but diagnostique ou thérapeutique, le largage de guides ou de différents corps étrangers concerne de nombreuses disciplines et




follow up one year after treatment: close up

PREOP POSTOP


Is atrophie blanche (Cb) irréversible? - Marianne De Maes...

L'atrophie blanche (Cb) est un trouble trophique sévère lié à l'insuffisance veineuse chronique. Elle est souvent qualifiée d'irréversible, bien que la littérature, plutôt pauvre, ne le démontre




Société Française de Phlébologie

Procédure d'ablation thermique de la veine Grande Saphène




Société Française de Phlébologie

Angioplastie des Fistules Artérioveineuses sous guidage échodoppler



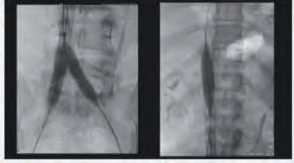
Société Française de Phlébologie

Endo-veineux sans tumescence procédure Venaseal



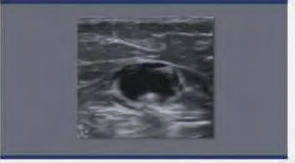
Société Française de Phlébologie

Endoveineux sans tumescence



Société Française de Phlébologie

Conduite à tenir devant une thrombose de la Veine Cave Inférieure




Société Française de Phlébologie

Anesthésie par tumescence pendant une ablation veineuse par radiofréquence

Société Française de Phlébologie

Un site consacré à la phlébologie


Accueil Vie de la SFP Congrès SFP La SFP Ici et là Formations Mise au point Petites Annonces login



very complex lesions
high rate of recolling
large amount of intraluminal tissue

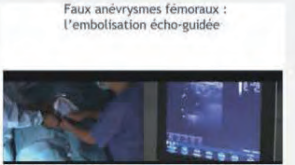
Société Française de Phlébologie

Dilatation des veines iliaques



Société Française de Phlébologie


Laser endoveineux sous hypnose



Faux anévrismes fémoraux :
l'embolisation écho-guidée


Société Française de Phlébologie

Embolisation de faux anévrismes




Société Française de Phlébologie

La Société Française de Phlébologie est une société savante fondée en 1947 pour l'étude de la Phlébologie. La phlébologie concerne toutes les veines et leurs pathologies.



Société Française de Phlébologie


Thrombectomie après échosciothérapie à la mousse d'une varice



Société Française de Phlébologie

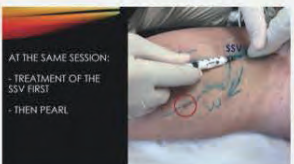
Méthode pour enfiler les bas de compression simplement

Une méthodes pour enfiler les bas de compression simplement quand on a des varices.



Foam form to treat telangiectasia and reticular veins

Matthieu Josnin



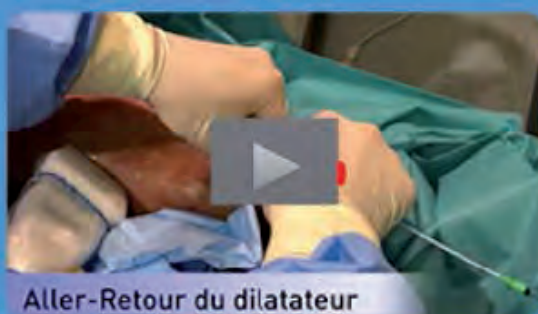AT THE SAME SESSION:
- TREATMENT OF THE SSV FIRST
- THEN PEARL

Rupture hémorragique de varice / Hemorrhagic rupture

Rupture hémorragique de varice / Hemorrhagic rupture
Hamel Desnos

La SFP vous propose de visionner deux séquences Flash
Ces dernières sont disponibles sur [le site de la SFP](#) et sur la chaîne [YouTube de la SFP](#)

Petite veine saphène « hostile » et laser endo-veineux :



Aller-Retour du dilateur

M. de Bortoli et J-A. Elissalde – Agen / FRANCE
<https://www.sfp-phlebologie.org/sequences-flash/95-1-0h11802>

Petite veine saphène hostile en laser endoveineux - Société Française de Phlébologie

**Petite Veine Saphène hostile
en Laser Endoveineux**

M. De Bortoli & J-A Elissalde

[PLUS DE VIDÉOS](#)

Musique : "Zoosters Breakout" par Hans Zimmer

Problématique


Les varices petites saphènes “vieilles” sont parfois difficiles à traiter :

- > résistantes à la sclérose mousse
- > la montée de la fibre Laser est délicate
- > car synéchies, thrombi pariétaux, calcifications en bourgeons ...

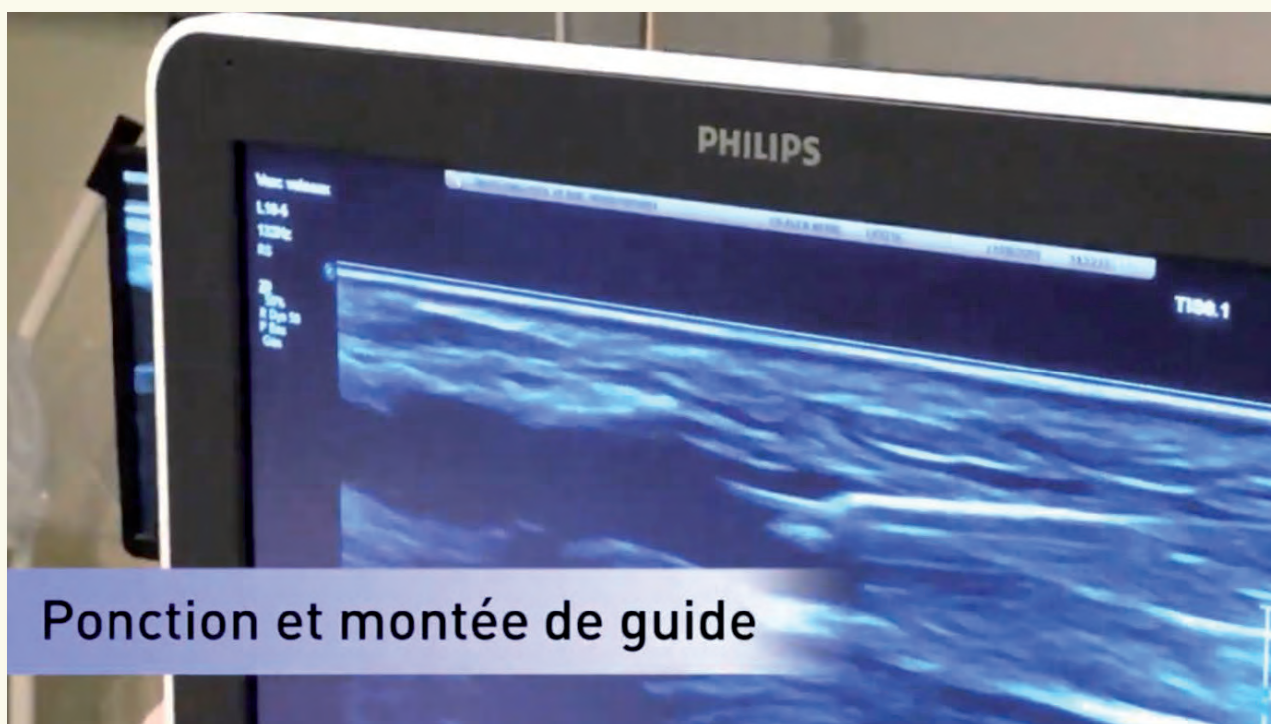
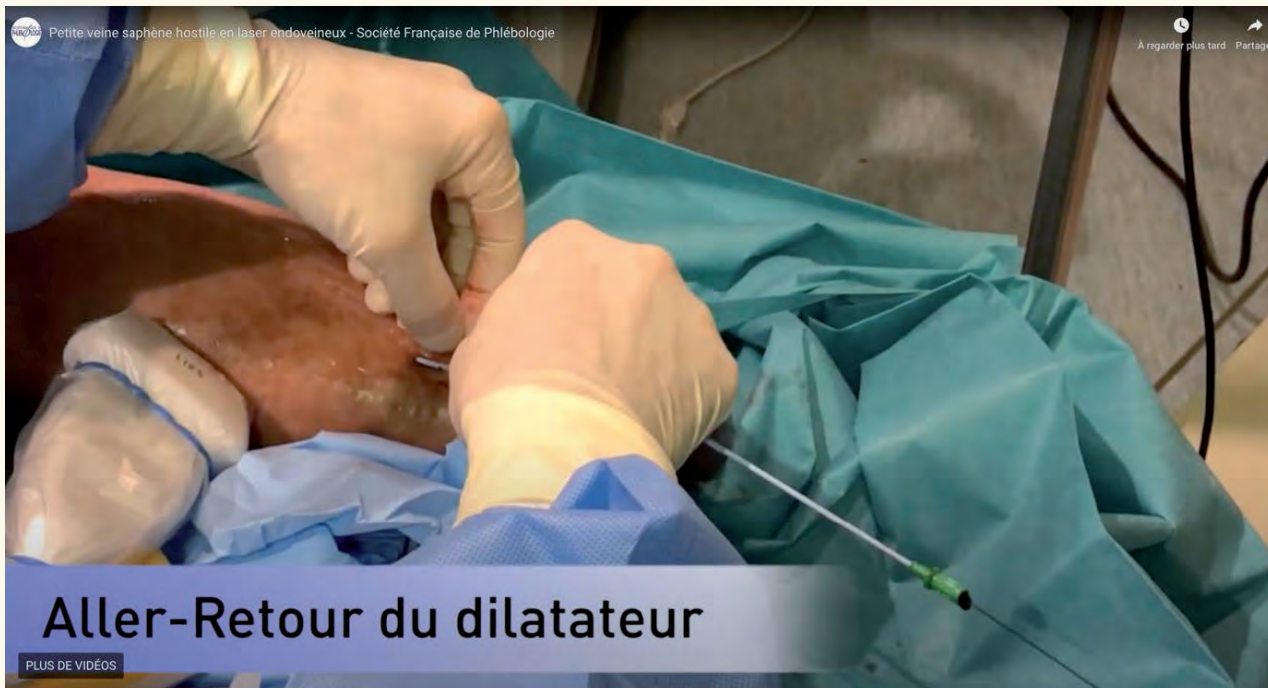Petite veine saphène hostile en laser endoveineux - Société Française de Phlébologie

Solution

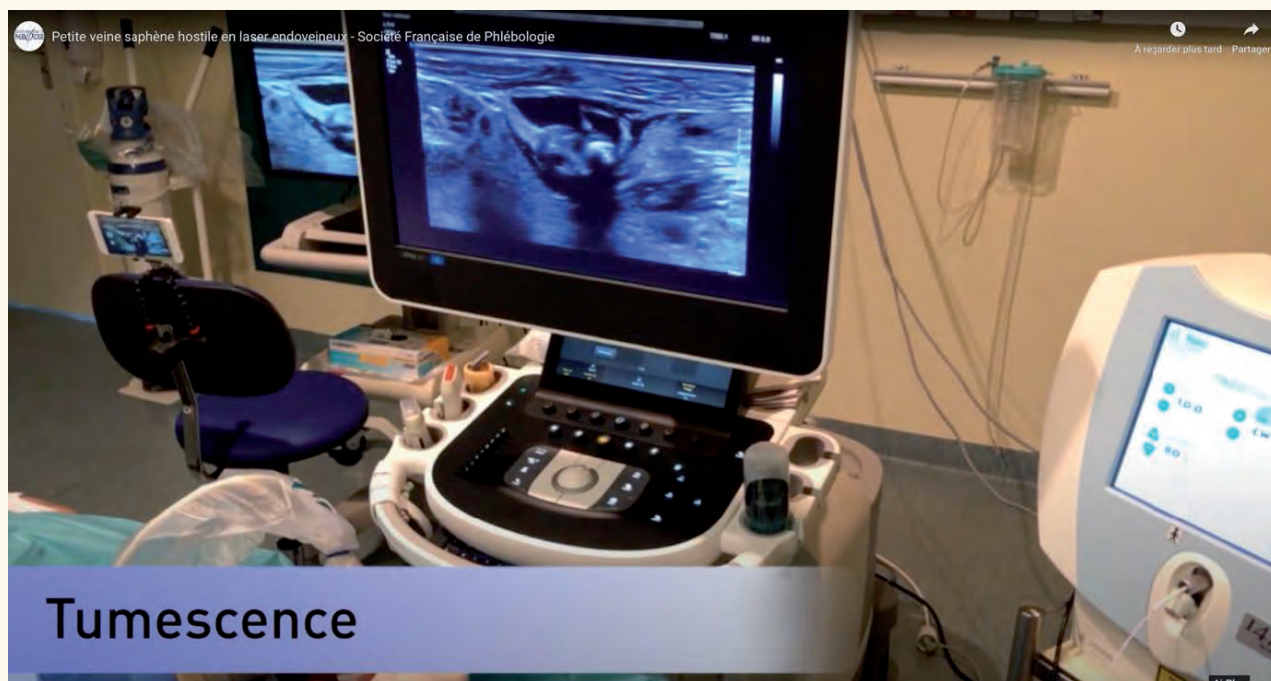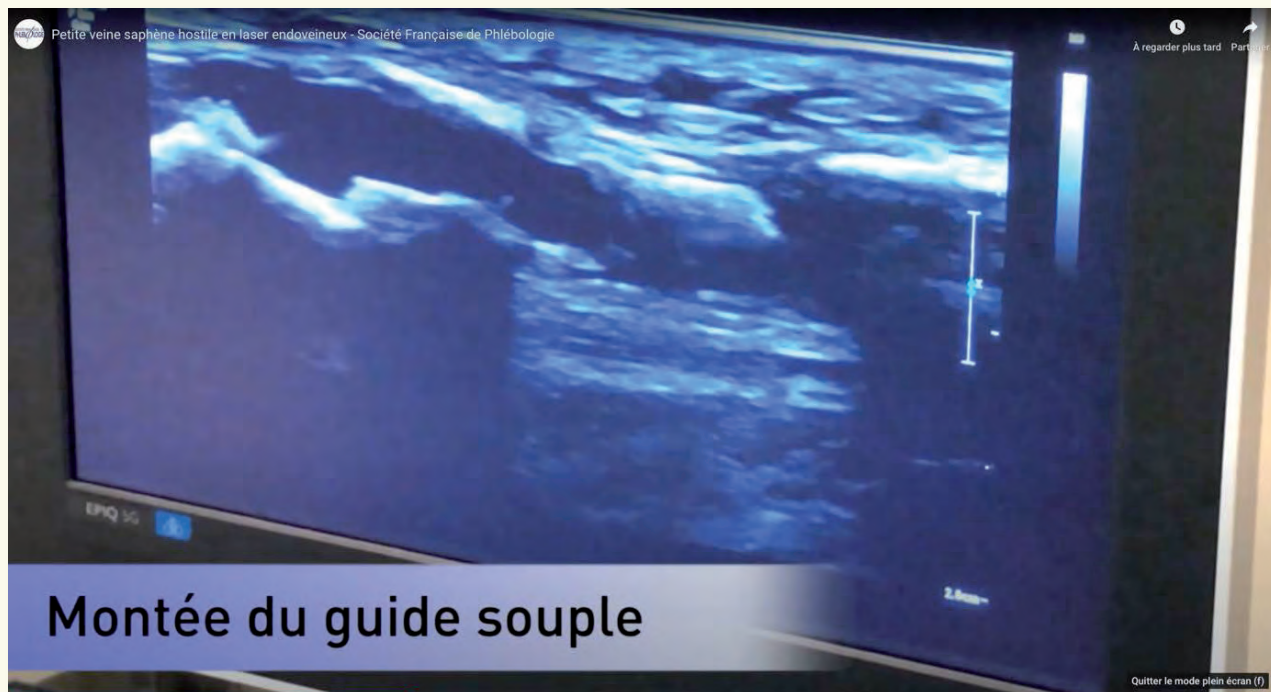
- > Utilisation d'un introducteur long, monté sur guide souple
- > avec ponction par aiguille de cathéter 16G

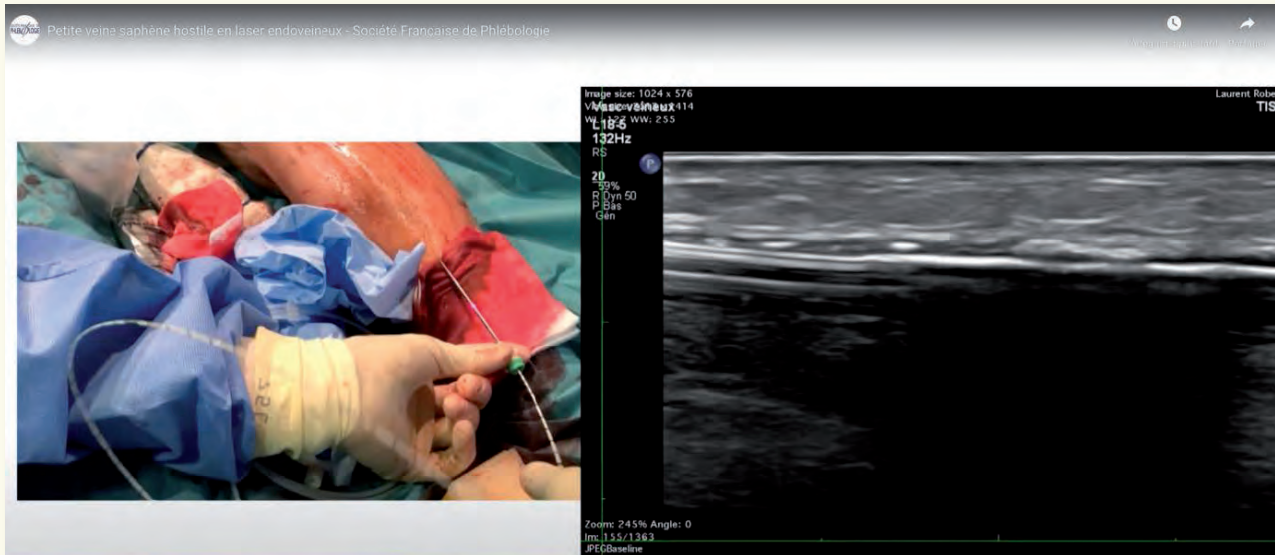


PLUS DE VIDÉOS



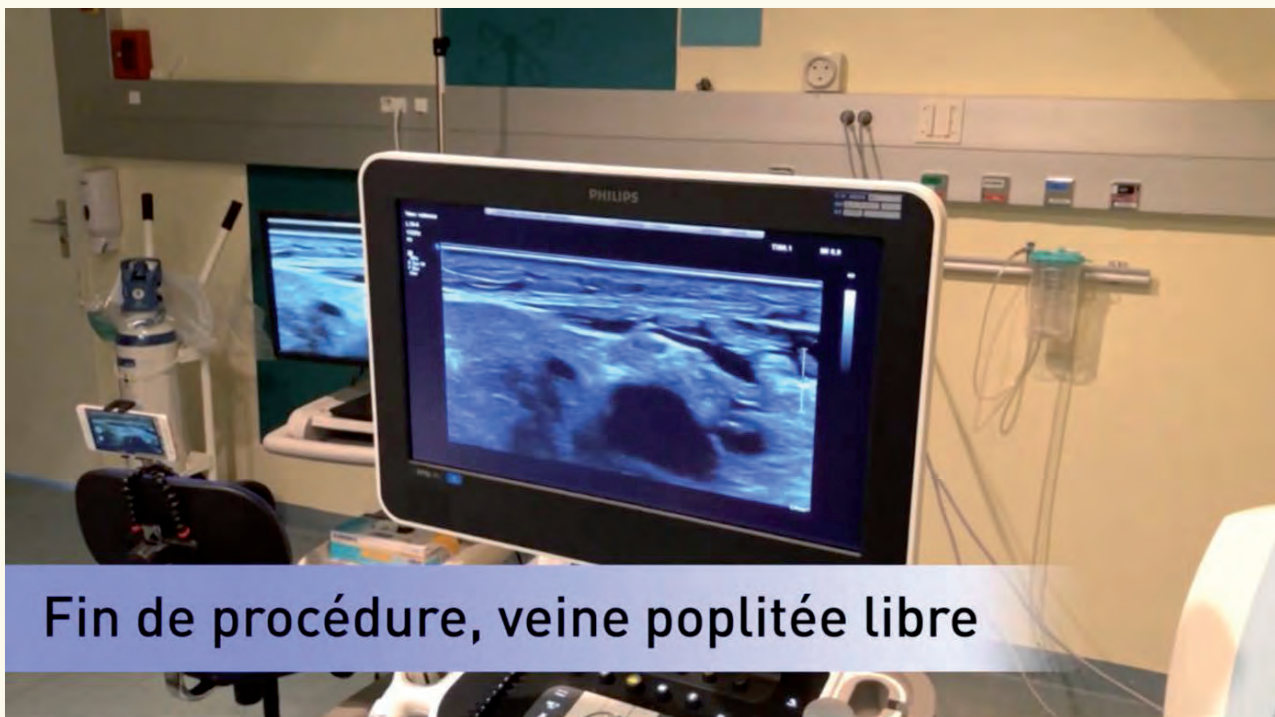Explorez les séquences flash de la SFP sur sur la chaîne YouTube de la SFP Explore SFP flash video clips on You Tube SFP Channel





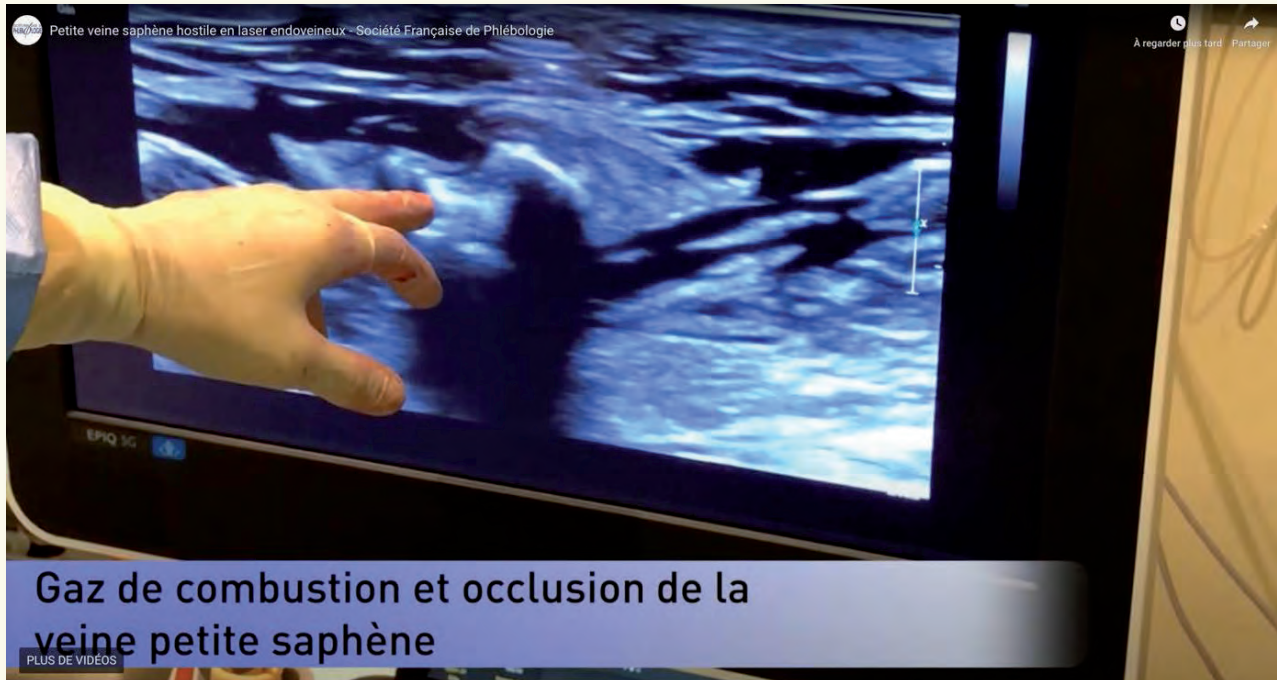Montée de la fibre Laser

PLUS DE VIDÉOS



Fin de procédure, veine poplitée libre

Explorez les séquences flash de la SFP sur sur la chaîne YouTube de la SFP Explore SFP flash video clips on You Tube SFP Channel



A vous !

Matériel utilisé :

- > Aiguille de cathéter 16 Gauges Introcan® Certo, ref: 4251350V
- > Introducteur 6Fr 24 cm Teleflex® Super Arrow Flex, ref: CL-07624
- > Fibre laser LSO Medical® Ringlight 600 μm , ref: ORLF000003