

Nouvelle technique de mise en place d'un introducteur veineux sans utiliser de guide. Résultats à 5 ans.

New technique to insert a venous introducer without using a guide wire. Results at 5 years.

Prüfer M.

Résumé

Introduction

Les traitements laser endoveineux sont des traitements de référence pour les varices. La mise en place d'un introducteur veineux pour une fibre laser standard est réalisée avec la technique de Seldinger, ce qui peut avoir comme inconvénients :

- La difficulté ou l'impossibilité de mettre en place un introducteur dans certains types de varices en cas de blocage du guide.
- Le temps de mise en place d'un introducteur.
- Le risque de largage du guide.

Une fois en place, un introducteur permet de positionner la fibre laser dans la varice.

But de cette étude

Description d'une nouvelle technique de mise en place d'un introducteur veineux sans utiliser de guide.

Matériels et méthodes

Étude rétrospective monocentrique, réalisée du 24/02/2015 au 12/02/2020.

1101 introducteurs ont été mis en place avec cette technique, de 2 à 8 introducteurs pour chaque traitement de varice, 405 varices ont été traitées, chez 375 patients (227 femmes et 148 hommes) âgés de 25 à 85 ans.

Le dispositif utilisé pour la mise en place d'un introducteur a été nommé : cathéter-introducteur.

Un cathéter-introducteur était constitué d'une aiguille, d'une gaine et d'une valve anti-retour. Le laser avait une longueur d'onde de 1470 nm, avec des fibres radiales. ❖

Abstract

Introduction

Endovenous laser treatments are reference treatments for varicose veins.

The insertion of a venous introducer for a standard laser fiber is carried out according to Seldinger's technique, which may have the following disadvantages:

- Difficulty or impossibility of inserting an introducer in some varicose veins in case of blockage of the guide wire.
- The time required to insert an introducer.
- The risk of dropping the guide wire.

Once in place, an introducer allows to position the laser fiber in the varicose vein.

Aim of this study

Description of a new technique to insert a venous introducer without using a guide wire.

Materials and methods

Retrospective monocentric study, carried out from 24/02/2015 to 12/02/2020.

1101 introducers were inserted with this technique, from 2 to 8 introducers for each varicose vein treatment, 405 varicose veins were treated, and 375 patients were treated, (227 women and 148 men) aged 25 to 85 years old. The device used for the insertion of an introducer was named: introducer catheter. An introducer catheter was constituted of a needle, a sheath, and a non-return valve. The laser had a wavelength of 1470 nm, with radial laser fibers. ❖

1. Dr Prüfer Michaël

Membre de la Société Française de Phlébologie, Membre de la Société Française de Médecine Vasculaire, Membre du Collège Français de Pathologies Vasculaires.

Centre Médical Vasculaire des Alpes, 81 rue de la Petite Eau, 73290 La Motte Servolex. Tél : 06 19 58 15 40.

Adresse e-mail : docteur.prufer@orange.fr

❖ Résultats

100% des introducteurs veineux ont pu être mis en place rapidement. 100% des traitements laser endoveineux ont pu être réalisés.

Conclusion

Cette technique de mise en place d'un introducteur veineux sans utiliser de guide est toujours réalisable, sûre, simple et rapide.

Elle peut être une alternative à la technique de Seldinger pour les traitements laser endoveineux, surtout si les traitements nécessitent plusieurs introducteurs.

Par extension cette nouvelle technique pourrait être étudiée dans d'autres situations où la technique de Seldinger est utilisée.

Mots-clés : introducteur veineux, laser endoveineux, technique de Seldinger.

❖ Results

100% of the venous introducers could be insert quickly. 100% of endovenous laser treatments were carried out.

Conclusion

This technique to insert a venous introducer without using of a guide wire is always practicable, safe, simple and rapid. It can be an alternative to the Seldinger's technique for endovenous laser treatment of varicose veins, especially as these treatments require several introducers.

By extension, this new technique could be studied in other situations where the Seldinger's technique is used.

Keywords: venous introducer, endovenous laser, Seldinger's technique.

Introduction

Les traitements laser endoveineux sont des traitements de référence pour les varices. La mise en place d'un introducteur veineux pour une fibre laser standard est réalisée avec la technique de Seldinger, ce qui peut avoir comme inconvénients :

- La difficulté ou l'impossibilité de mettre en place un introducteur dans certains types de varices où le guide est difficile ou même impossible à positionner, ou bien en cas de blocage du guide.
- Le temps de mise en place d'un introducteur.
- Le risque de largage du guide.

Une fois en place, un introducteur permet de positionner la fibre laser dans la varice.

Le but de cette étude est la description d'une nouvelle technique de mise en place d'introducteur veineux sans utiliser de guide.

Matériels et méthodes :

Il s'agit d'une étude rétrospective monocentrique, qui a été réalisée du 24/02/2015 au 12/02/2020.

Cette nouvelle technique de mise en place d'introducteur veineux sans utiliser de guide a été une alternative à la technique de Seldinger pour réaliser des traitements laser endoveineux de varices des membres inférieurs. Une fois en place, un introducteur permettait de positionner la fibre laser dans la varice.

1101 introducteurs ont été mis en place avec cette nouvelle technique, de 2 à 8 introducteurs par traitement (moyenne

2,72), 405 varices ont été traitées, chez 375 patients (227 femmes et 148 hommes) âgés de 25 à 85 ans.

Pour cette étude le dispositif utilisé pour la mise en place d'un introducteur a été nommé : cathéter-introducteur.

Un cathéter-introducteur était constitué d'une aiguille, d'une gaine ainsi que d'une valve anti-retour cette valve étant fixe ou amovible

Ce cathéter-introducteur assurait à la fois la fonction de ponction de la varice puis la fonction d'introduction de la fibre laser dans la varice, la valve anti-retour évitait le reflux de sang sur la table et avait aussi l'avantage de diminuer la mobilité de la fibre laser dans l'introducteur et donc dans la varice. Les cathéter-introducteurs avaient des calibres et des longueurs variables pour s'adapter à chaque type de varices (**Photo 1**).

Le laser avait une longueur d'onde de 1470 nm, les fibres laser étaient des fibres radiales. Cette étude incluait des varices très tortueuses, nous avons choisi de les visualiser sous échographie en coupe transversale.

Sélection des patients [4] :

Il a été proposé un traitement laser endoveineux de varice à tous les patients se présentant à la consultation pour une insuffisance veineuse avec varices et répondant à tous les critères ci-dessous :

- Les femmes et hommes âgés de plus de 18 ans.
- Porteur d'une insuffisance veineuse classée de C2s à C6 dans la classification CEAP (Clinique, Etiologique, Anatomique, Physiopathologique).
- Porteur d'une varice présentant un reflux > 0,5 seconde.

Nouvelle technique de mise en place d'un introducteur veineux sans utiliser de guide. Résultats à 5 ans.

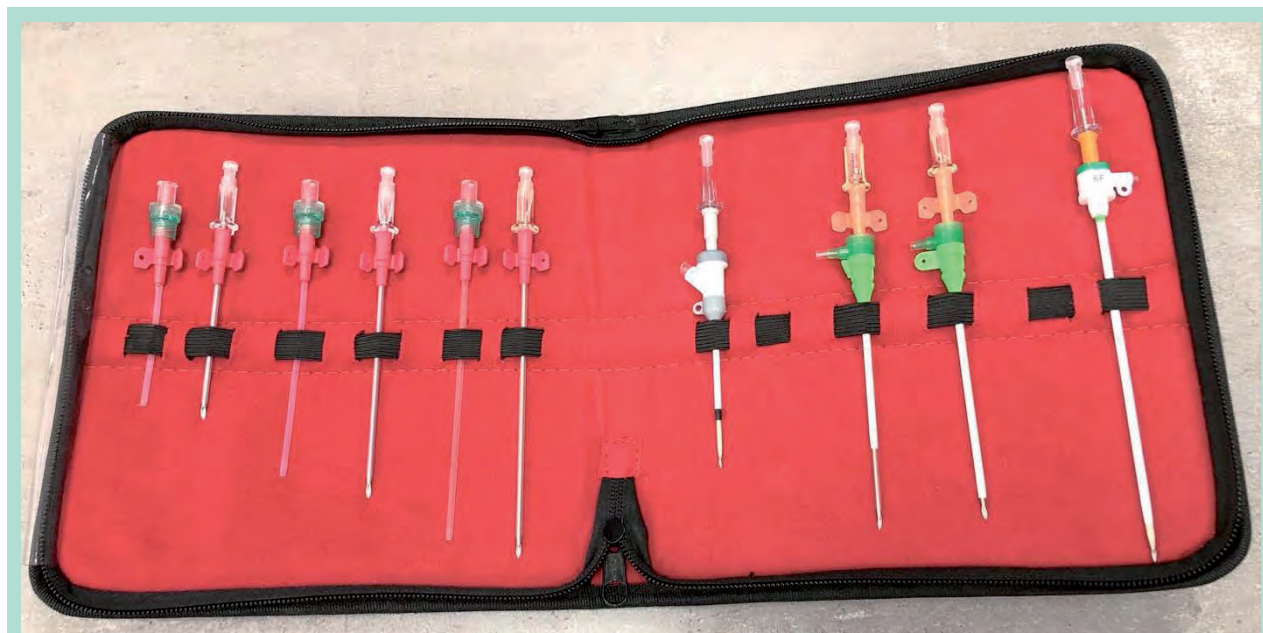


PHOTO 1 : Modèles de cathéter-introducteurs.

- Porteur d'une varice présentant un diamètre > 4 mm, mesuré en position debout.
- Porteur d'une varice de la grande veine saphène (GVS) associée ou non à des tributaires variqueuses, présentant un reflux tronculaire sur un segment d'au moins 30 cm de long.
- Et/ou porteur d'une varice de la petite veine saphène (PVS) associée ou non à des tributaires variqueuses, présentant un reflux tronculaire sur un segment d'au moins 15 cm de long.
- Ayant reçu une information orale sur la technique et ayant signé un consentement éclairé.

Ont été inclus dans l'étude :

- Les patients répondant aux critères ci-dessus avec varice :
 - Présentant une ou des anomalies faisant craindre un obstacle à la progression de la fibre laser [3] : tortuosités, angulations, segment en baïonnette, segment aveugle, alternance de segments inter-facial et sus-facial, dilatations variqueuses, séquelles anciennes de thrombose avec synéchies veineuses.
 - Nécessitant au moins 2 introducteurs pour réaliser le laser endoveineux.

N'ont pas été inclus dans l'étude :

- Les patients répondant aux critères ci-dessus avec varice :
 - Ne présentant pas d'anomalie risquant de bloquer la montée de la fibre laser [3].

- Pour laquelle la technique de Seldinger [2] semblait facilement réalisable.
- Ne nécessitant qu'un seul introducteur pour réaliser le laser endoveineux.

Il n'a pas été proposé de traitement laser endoveineux aux patients [4] :

- Classés de Co, C1, C2a dans la classification CEAP.
- Traités dans les 3 mois précédents par sclérothérapie échoguidée ou par laser sur la structure veineuse.
- Participant ou ayant participé dans les 3 mois précédents à un essai thérapeutique.
- Présentant un syndrome post-thrombotique obstructif sur le membre concerné (avec altération, à l'écho-Doppler, du flux spontané étudié systématiquement en veine fémorale commune).
- Diabétique mal contrôlé.
- Dont l'éloignement géographique n'était pas compatible avec le suivi du traitement.
- Présentant un cancer évolutif ou toujours en cours de traitement.
- Femme enceinte ou allaitante.
- Ayant présenté dans les 3 mois une thrombose veineuse profonde ou superficielle.
- Présentant une contre-indication à la réalisation d'un traitement par laser endoveineux.
- Présentant un reflux profond axial sur le membre inférieur concerné.
- Présentant une suspicion de compression iliaque non post thrombotique à l'écho-Doppler.

- Présentant une artériopathie oblitérante des membres inférieurs, symptomatique ou asymptomatique, caractérisée par un index de pression distale inférieur à 0,5.
- Dans l'incapacité linguistique ou psychique de comprendre l'information donnée, de donner un consentement éclairé, et de manière générale en présence de toutes conditions susceptibles d'affecter la validité de son consentement libre, éclairé et par écrit.
- Sous protection de justice ou privé de ses libertés et/ou droits par décision administrative ou de justice.

Marquage échographique effectué en conditions stériles juste avant la ponction des varices.

Le marquage cutané de la varice était réalisé la veille du traitement (**Photo 2**), les points d'introductions et les axes d'introduction étaient marqués (**Photo 3**), de même que les graduations de retrait des introducteurs, les joules, les watts, les longueurs de varices et la position des nerfs à écarter par la tumescence.

Le marquage des points de ponctions était précisé en conditions stériles juste avant le traitement. Le patient était pour cela installé en proclive (position de Trendelenburg inversée).

On utilisait une compresse imprégnée d'eau et pas de gel d'échographie, ce dernier diminuait l'efficacité du marqueur cutané. Les 2 ou 3 points guidant le cathéter-introducteur étaient ajustés (**Photo 4**) :

1) Marquage du premier point (point N° 1) : La sonde était perpendiculaire à la peau, la pointe du stylo de marquage était glissée sous la sonde d'échographie juste au-dessus de la varice, elle devait imprimer une dépression de la peau, celle-ci devant se traduire par un aplatissement bien visible de la varice repérée.

Sinon on déplaçait la pointe du stylo de marquage pour être exactement au-dessus de la varice.

2) Marquage de l'axe de la varice avec un deuxième point (point N° 2) :

Le 2^e point était repéré de la même façon 2 à 4 cm plus proximal, en aval du 1^{er} point.

On traçait un trait entre les 2 points pour visualiser l'axe de la varice.

3) Il pouvait être nécessaire de débiter l'introduction selon le même axe 2 à 4 cm plus distal, en amont du 1^{er} point de marquage (point N° 3). Ce troisième point était défini uniquement par l'axe pré marqué de la varice parce qu'il n'y avait pas la varice en profondeur. Ce 3^e point était alors le point d'introduction, et les 2 à 4 cm étaient échoguidés en intra-cutané avant de pénétrer la varice.

Dans ce cas le tir laser était arrêté au niveau du point N° 1, c'est-à-dire 2 à 4 cm avant le point N° 3 (point de sortie de la fibre laser).

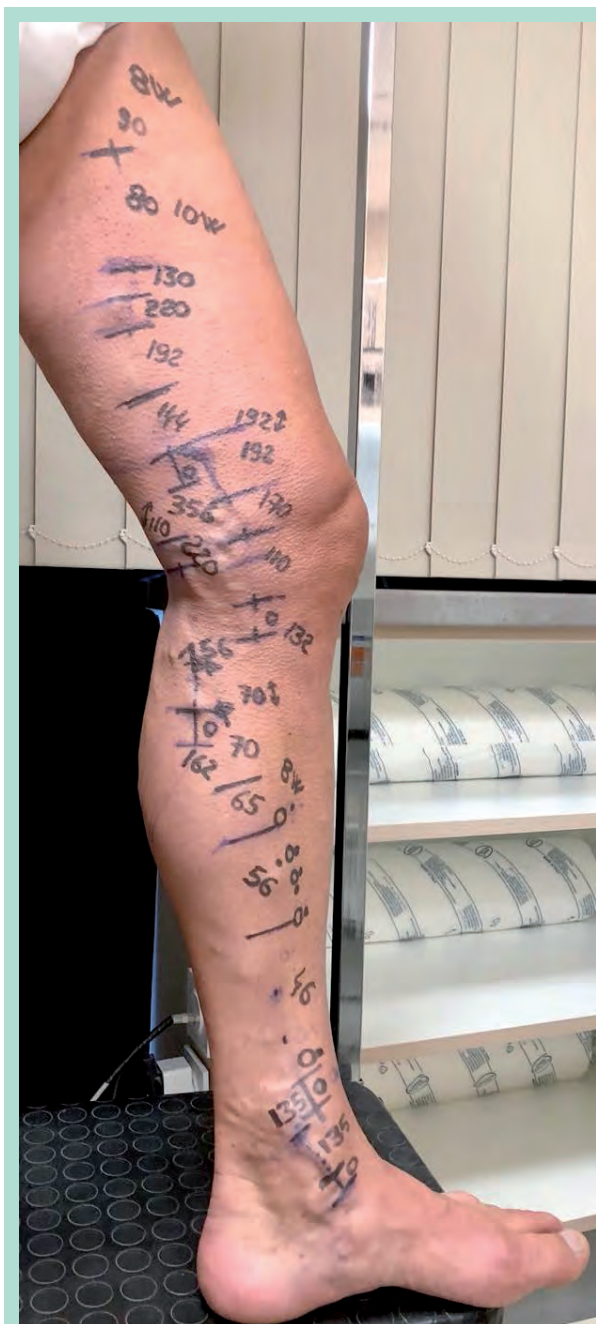


PHOTO 2 : Marquage cutané des varices la veille d'un traitement laser endoveineux avec multi-introductions.

Micro-anesthésie locale du point de ponction.

1) Pour les cathéter-introducteurs de petits calibres, une micro-anesthésie locale était suffisante.

2) Pour les cathéter-introducteurs de gros calibres, on rajoutait à la micro-anesthésie locale, une micro-incision perpendiculaire à la peau avec une lame de 11 (bistouri d'ophtalmologie).

Nouvelle technique de mise en place d'un introducteur veineux sans utiliser de guide. Résultats à 5 ans.

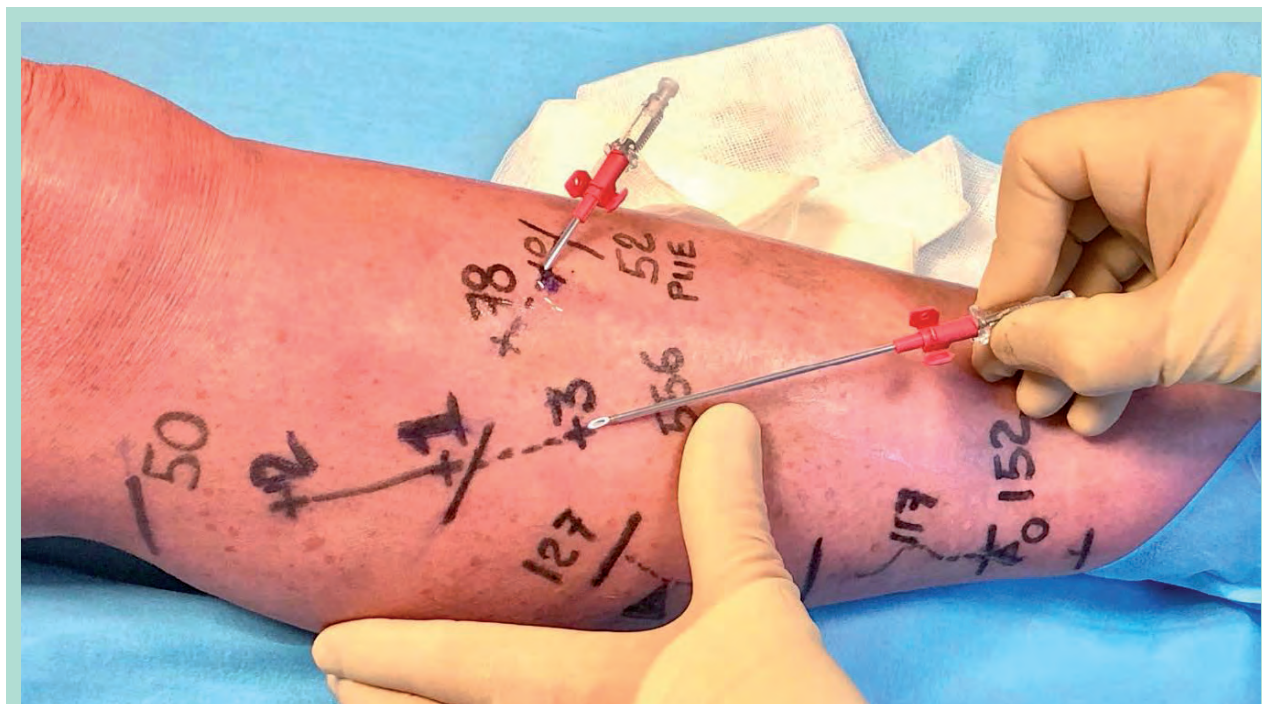


PHOTO 3 : Axe des points N° 1, N° 2, et N° 3 marqué la veille du traitement.

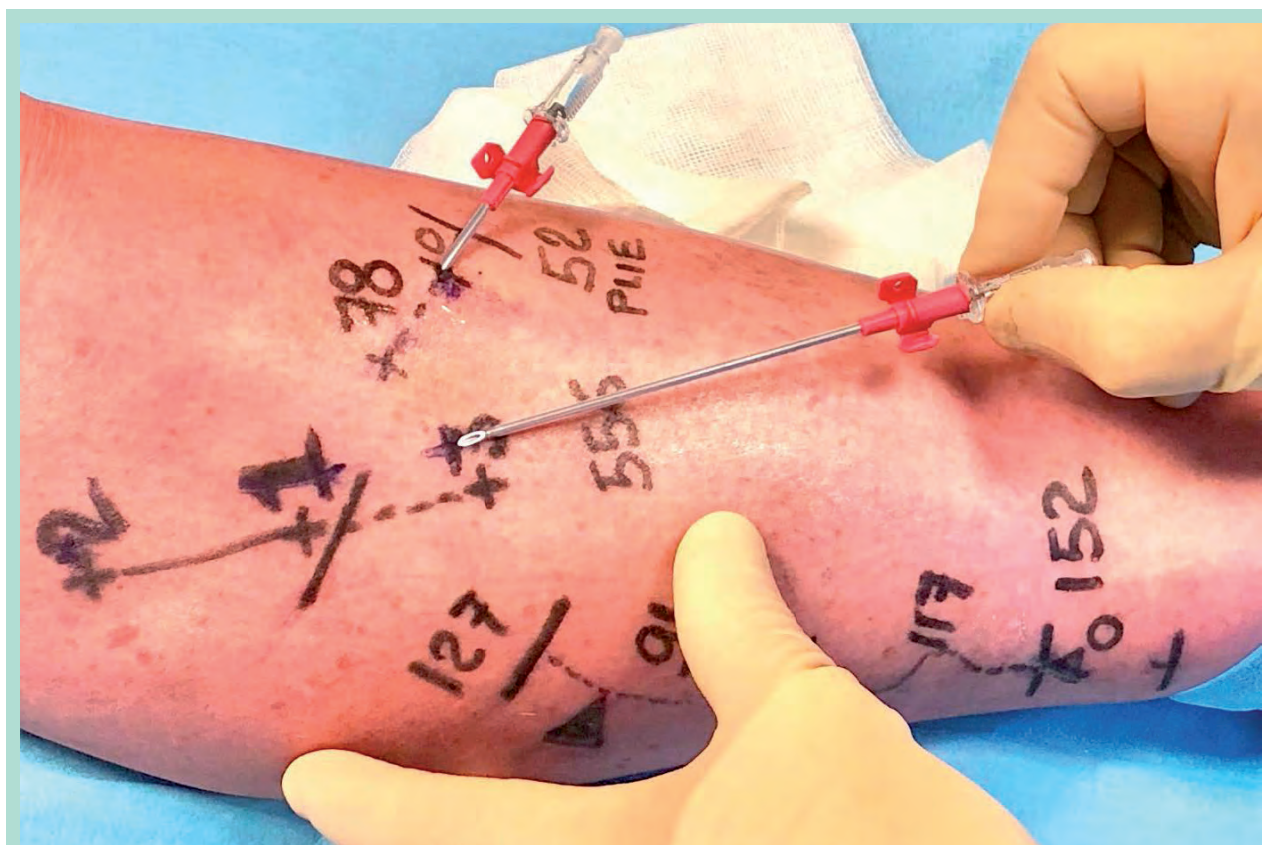


PHOTO 4 : Axe des points N° 1, N° 2, et N° 3, précisé lors du marquage effectué en conditions stériles.

Description détaillée de l'introduction échoguidée du cathéter-introducteur.

Pour cette description les varices ont été visualisées en coupe transversale, nous n'avons pas tenu compte de la droite et de la gauche du patient, mais uniquement de la droite et de la gauche de la varice. Le repère de la sonde d'échographie a toujours indiqué la gauche de la varice et la gauche de l'écran d'échographie.

La sonde d'échographie était recouverte de gel d'échographie, puis elle était posée.

Le cathéter-introducteur était introduit dans la micro-incision au niveau du point d'introduction, biseau en haut puis enfoncé de 3 mm, la main droite tenait le cathéter-introducteur, la main gauche tendait la peau, l'échographie n'étant pas utile ici (**Photo 5**).

Le cathéter-introducteur était ensuite poussé sous contrôle échographique en suivant l'axe tracé (**Photo 6**).

La sonde d'échographie était légèrement inclinée par rapport à la peau, pour garder un angle optimum de 90° avec le cathéter-introducteur. Ceci rendait parfaitement visible le cathéter-introducteur surtout au niveau de son biseau. Pour mieux visualiser la varice on pouvait mettre la sonde d'échographie perpendiculaire à la peau, et alterner entre les deux positions tout en poussant la cathéter-introducteur.

Lorsque la sensation de la pénétration de la varice était ressentie (sensation d'une vibration), on le vérifiait grâce à un tapotement léger du cathéter-introducteur de manière à le voir vibrer librement dans la lumière vasculaire, ainsi que par la visualisation du reflux de sang dans ce cathéter introducteur. Le cathéter-introducteur était alors poussé sur toute sa longueur ou sur la longueur choisie (**Photo 7**).

Si une introduction plus distale, en amont de la lumière variqueuse (2 à 4 cm) était utilisée, le cathéter-introducteur était introduit au niveau du 3^e point marqué, puis il était

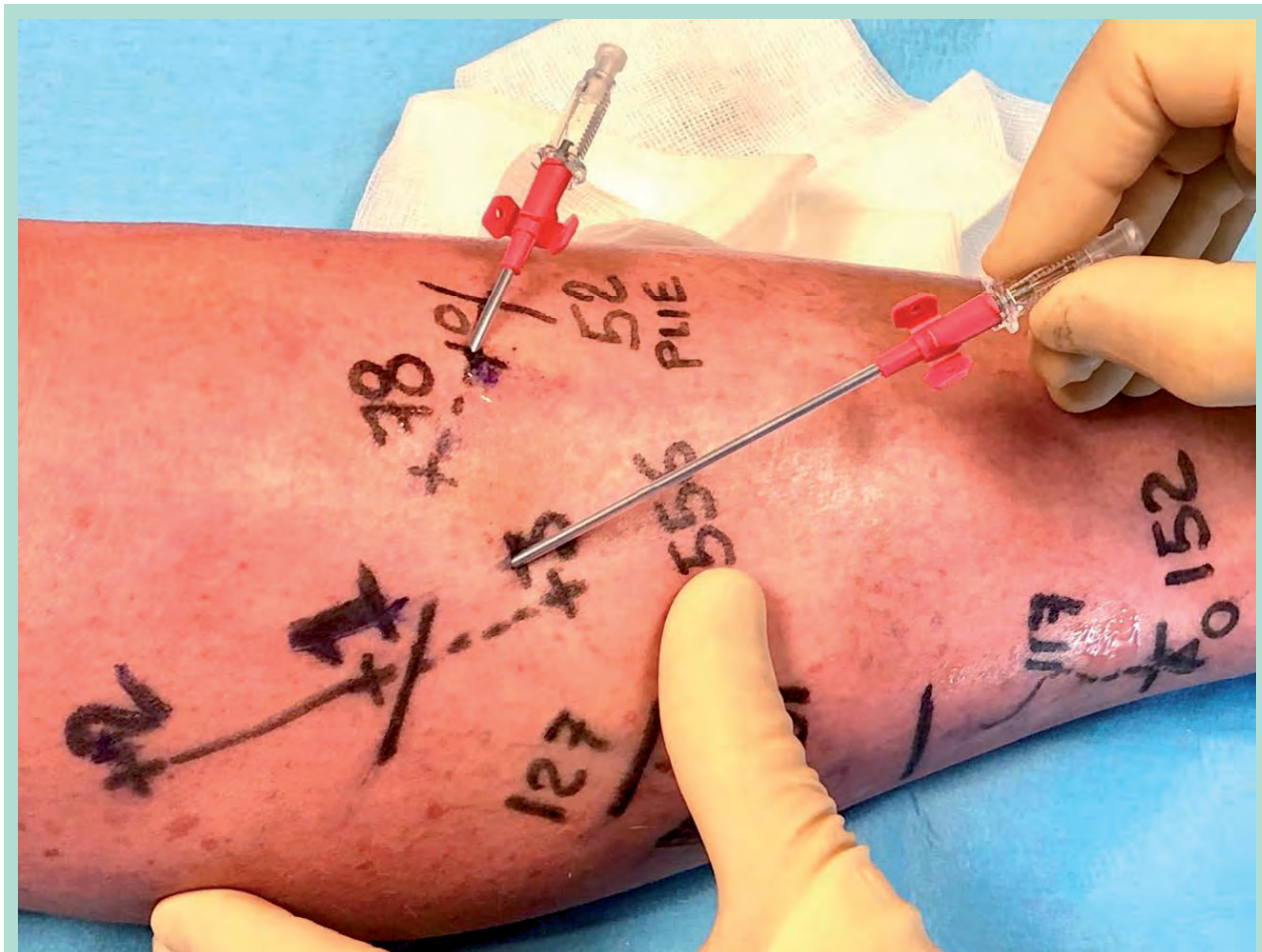


PHOTO 5 : Mise en place du cathéter-introducteur au niveau du point d'introduction N°3, l'échographie n'est pas utile ici.

Nouvelle technique de mise en place d'un introducteur veineux sans utiliser de guide. Résultats à 5 ans.

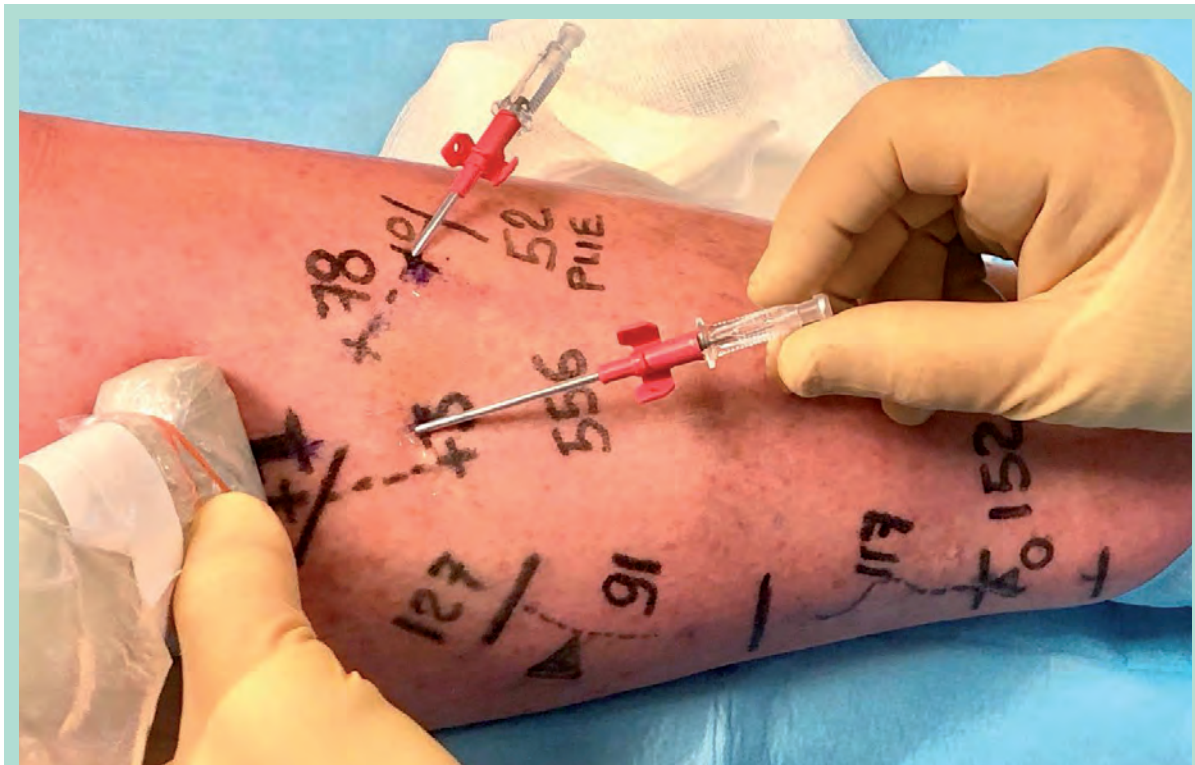

PHOTO 6 : Introduction sous échographie du cathéter introducteur suivant l'axe déterminé.

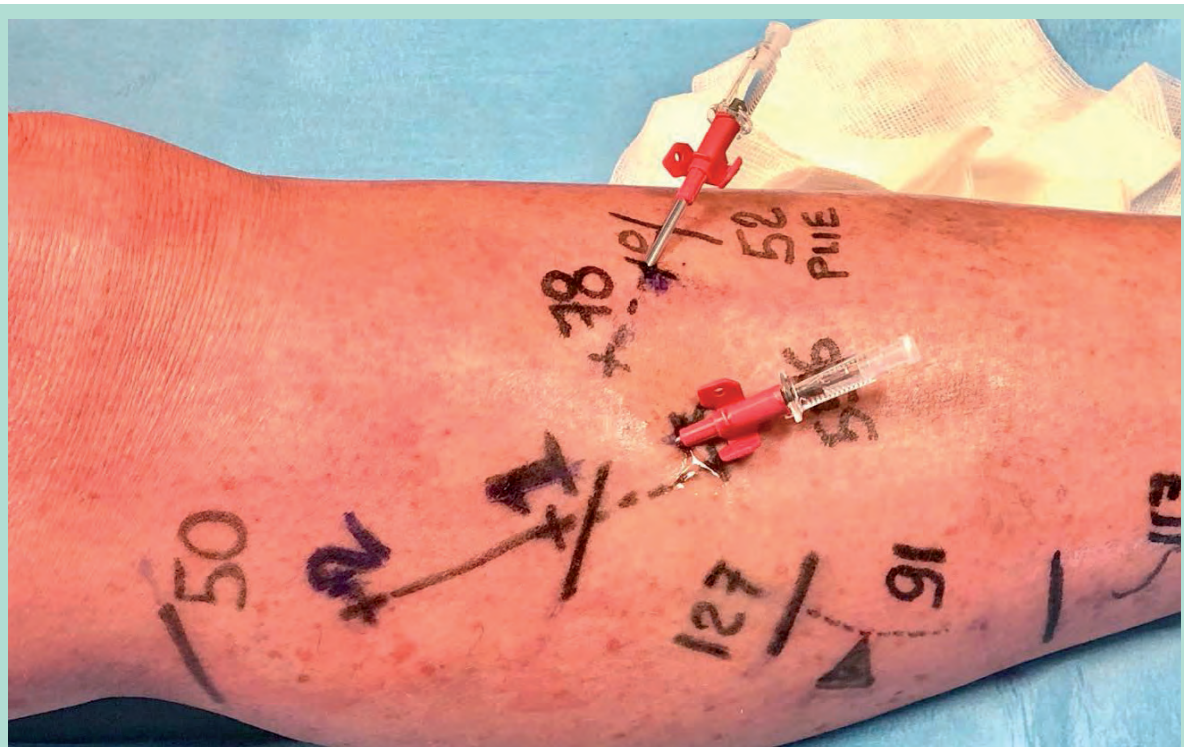


PHOTO 7 : Le cathéter-introducteur est introduit sur toute sa longueur ou sur la longueur choisie.

poussé sur ces 2 à 4 cm en intra-cutané strict en direction du 1^{er} point marqué, ce qui l'amenait dans la lumière variqueuse.

Lorsqu'un traitement nécessitait plusieurs introducteurs, cette même opération était réalisée autant de fois que nécessaire.

Le patient était ensuite installé en déclive (position de Trendelenburg).

- La ou les aiguilles étaient retirées des cathéter-introducteurs laissant les introducteurs en place.
- La ou les valves étaient placées sur les introducteurs si besoin (**Photo 8**).
- La fibre laser pouvait être introduite dans l'introducteur (**Photo 9**). Lorsque plusieurs introducteurs étaient en place, la fibre laser était introduite successivement dans les introducteurs et les varices ou les segments de varices à traiter (**Photo 10**) cela était toujours le cas lors de traitement laser endoveineux total avec multi-introductions (**Photo 11**).

Un cathéter-introducteur était placé rapidement, en 15 secondes minimum et 120 secondes maximum.

Avantages de cette nouvelle technique :

1) Toujours réalisable :

Ceci quel que soit le type le type de varices, et notamment pour :

- Les varices rectilignes.
- Les varices avec tortuosités, angulations, segment en baïonnette, segment aveugle, alternance de segments inter-facial et sus-facial, dilatations variqueuses, séquelles anciennes de thrombose avec thrombi et synéchies veineuses : les cathéter-introducteurs sont rigides, guidés sous échographie, ils sont facilement dirigeables pour passer ces déformations.
- Les varices proximales très courtes, grâce à des cathéter-introducteurs courts de 5 cm.
- Des segments variqueux très courts : une introduction en amont de la lumière variqueuse (2 à 4 cm) est utilisée.

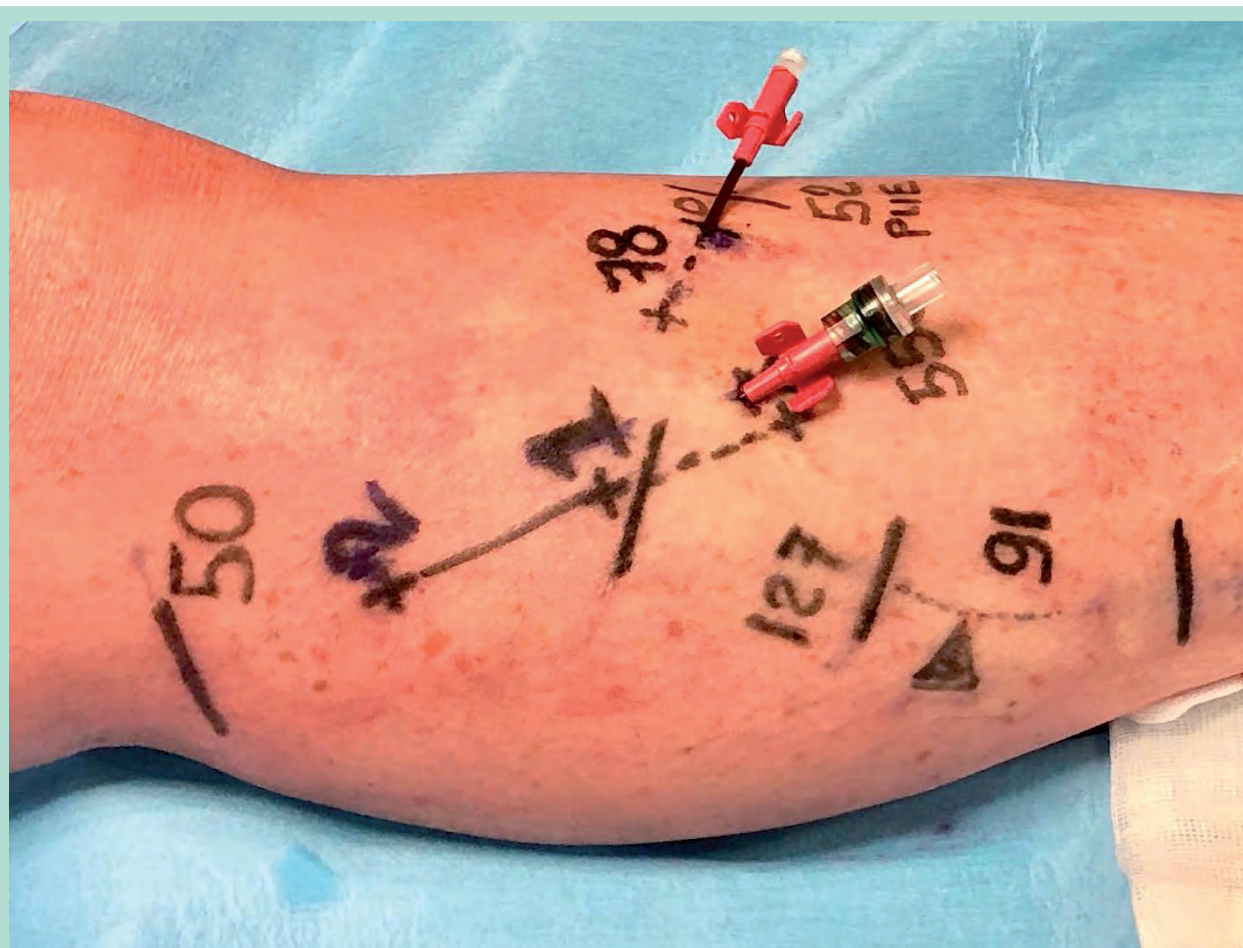


PHOTO 8 : Une valve est placée sur l'introducteur.

Nouvelle technique de mise en place d'un introducteur veineux sans utiliser de guide. Résultats à 5 ans.

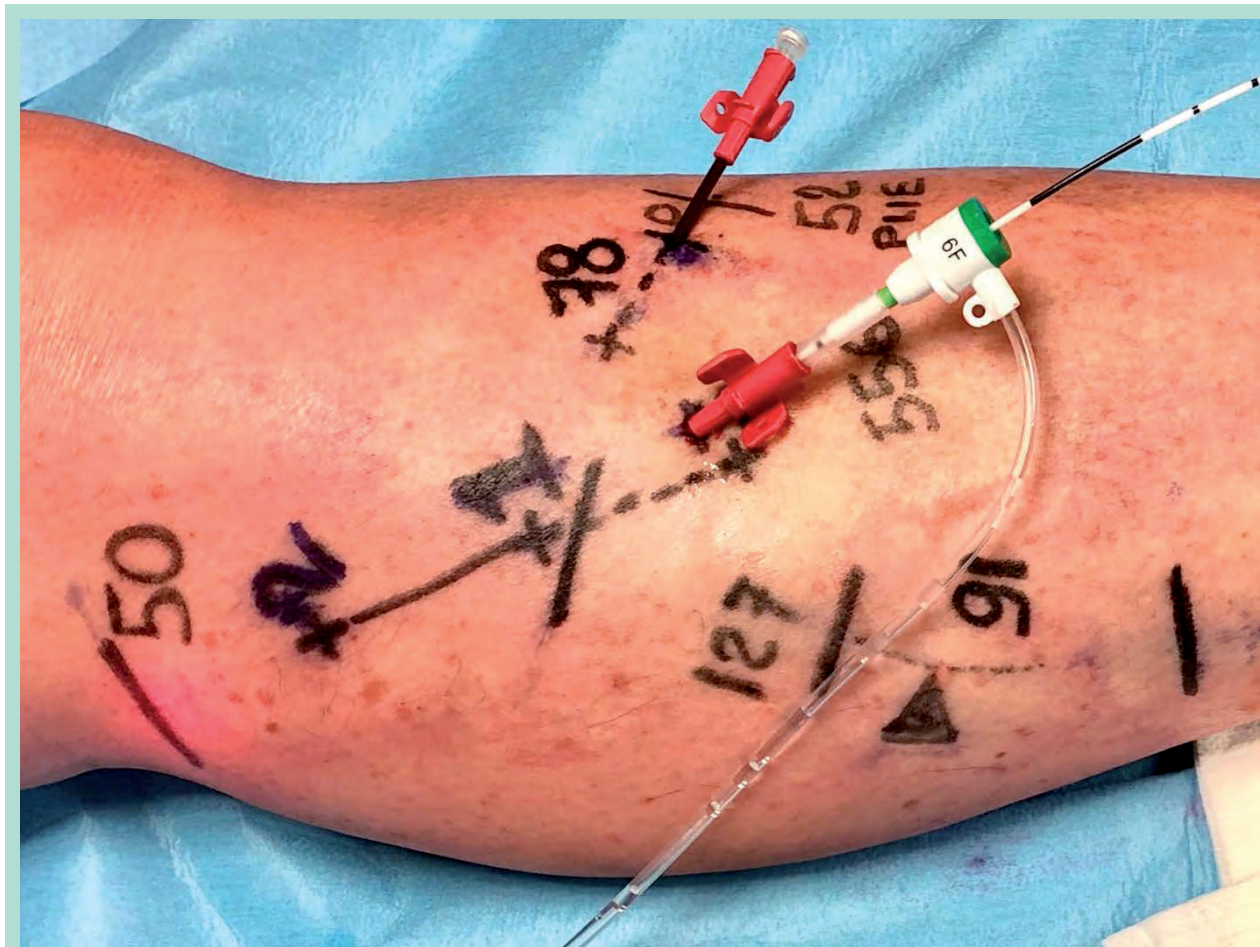


PHOTO 9 : La fibre laser est introduite dans la varice par l'introducteur.

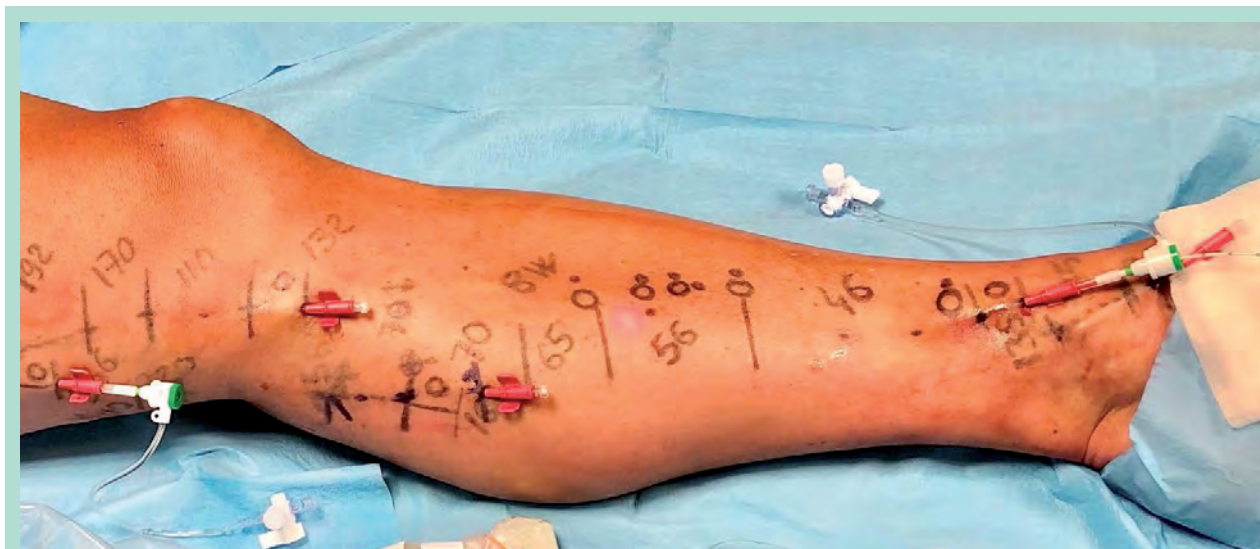

PHOTO 10 : La fibre laser est introduite successivement par les différents introducteurs dans toutes les varices à traiter.

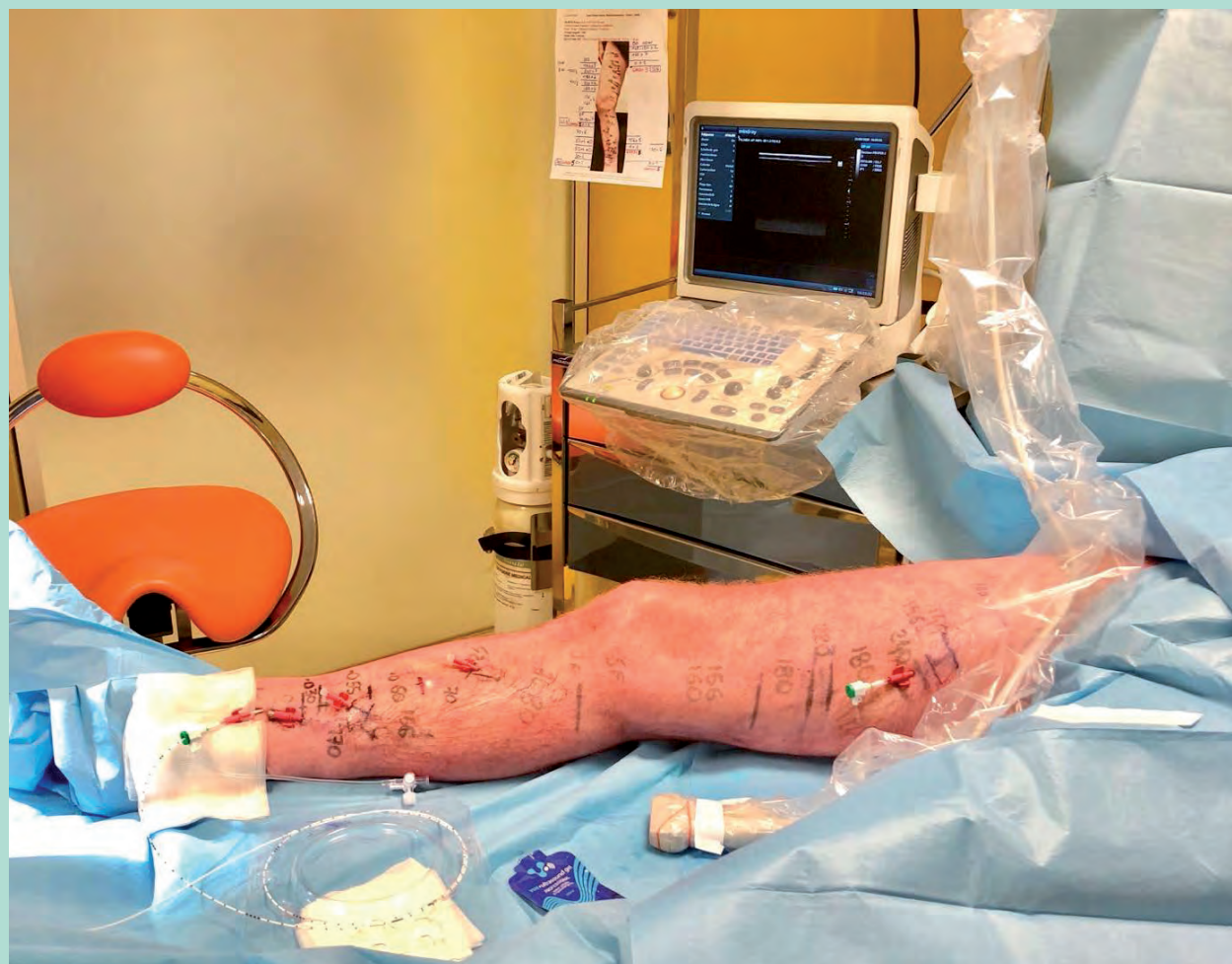

PHOTO 11 : Traitement laser endoveineux total avec multi-introductions.

Le cathéter-introducteur est poussé sur 2 à 4 cm en intracutané en direction de la lumière variqueuse, cela permet :

- Une bonne tenue du cathéter-introducteur dans la peau.
- Lors du traitement laser, de garder le laser actif jusqu'au dernier millimètre de varice.

2) Sûre :

- Pas de risque de largage du guide (pas de guide).
- Pas de sang sur la table, tout le matériel reste bien visible (grâce à l'utilisation de cathéters et de valves anti-reflux).

3) Simple et rapide :

- 1 Petite anesthésie locale et si besoin micro-incision au niveau du point de ponction.
- 2 Ponction de la varice avec le cathéter-introducteur.
- 3 Retrait de l'aiguille et si besoin mise en place d'une valve sur l'introducteur.

4) Peu agressive :

- Les cathéter-introducteurs ont de petits calibres : de 1.8 mm à 2.4 mm, c'est-à-dire plus petits de 0.4 mm à 1 mm que les introducteurs utilisés avec la technique de Seldinger [2] dans les mêmes circonstances.

Résultats

Les résultats ont montré que 100% des 1101 introducteurs veineux ont pu être mis en place, ces introducteurs ont été mis en place rapidement, de 15 secondes minimum à 120 secondes maximum. 100% des traitements laser endoveineux ont pu être réalisés.

Conclusion

Cette nouvelle technique de mise en place d'un introducteur veineux sans utiliser de guide est toujours réalisable (avec

Nouvelle technique de mise en place d'un introducteur veineux sans utiliser de guide. Résultats à 5 ans.

le guidage échographique décrit), sûre (pas de risque de largage de guide), simple et rapide (peu de manipulations), peu agressive (les cathéter-introducteurs ont de plus petits calibres que ceux utilisés avec la technique de Seldinger dans les mêmes circonstances).

Elle peut être une alternative à la technique de Seldinger [2] pour les traitements laser endoveineux de varices, et cela d'autant que les traitements nécessitent la pose de plusieurs introducteurs.

Par extension cette nouvelle technique pourrait être étudiée dans d'autres situations ou la technique de Seldinger [2] est utilisée.

Déclaration d'intérêt : l'auteur déclare ne pas avoir de conflits d'intérêt en relation avec cette étude.

Bibliographie

1. Carradice D., Leung C., Chetter I. laser best practice techniques and evidence. *Phlebologie*. 2015. Vol. 30(2S) 36-41
2. Seldinger S.I. Catheter replacement of the needle in percutaneous arteriography: a new technique. *Acta Radiol* 1953 ; 39 : 368-76
3. Gundesli M., Zerrouk S. Étude prospective sur les difficultés de ponction-cathétérisation dans le traitement endoveineux thermique par laser endoveineux LEV ou radiofréquence RF. *Phébologie* 2020, 73, 1, p. 19-30
4. Hamel-Desnos C., Josnin M., Allaert F.A. Étude contrôlée randomisée de l'efficacité du laser endoveineux (1 470 nm) versus échosclectérothérapie à la mousse d'aetoxisclérol dans le traitement de l'insuffisance de la petite veine saphène. *Phébologie* 2019, 72, 1, p. 8-18