

# Étude descriptive de l'efficacité du traitement de l'insuffisance veineuse pelvienne par embolisation de la veine gonadique gauche.

## Descriptive study of the efficacy of treatment of pelvic venous insufficiency by embolisation of the left gonadal vein.

Carolus C.<sup>1</sup>, Chopinet C.<sup>2</sup>, Longère B.<sup>3</sup>, Nasserline P.<sup>4</sup>

### Résumé

**Contexte :** Le principal acteur de l'insuffisance veineuse pelvienne est le reflux veineux gonadique gauche.

Or, il existe la plupart du temps, d'autres points de fuite pelvien associés.

Le traitement de première intention repose sur l'embolisation de ce reflux veineux gonadique gauche.

L'objectif de cette étude est de définir s'il est suffisant de traiter ce reflux seul ou d'y associer l'embolisation des autres points de fuite.

**Méthodes :** Il s'agit d'une étude rétrospective, descriptive, monocentrique portant sur 33 patients ayant bénéficié d'une embolisation de varices pelviennes entre janvier 2019 et mars 2020.

Notre critère de jugement principal est la persistance d'autres points de fuite pelviens après embolisation de la veine gonadique gauche, selon les critères échographiques ou scannographiques.

**Résultats :** L'embolisation veine gonadique gauche a été réalisée chez 81,8 % des patients.

Une autre localisation d'embolisation a été réalisée pour 36,4 % des patients.

Parmi ces patients, 5 ont eu une embolisation sur un autre point que la veine gonadique gauche et 7 ont eu deux embolisations (gonadique gauche + autre point de fuite).

Au contrôle échographique et/ou scannographique à 3 mois, il persistait des points de fuite chez 72,7 % des patients. ❖

### Abstract

**Background:** The main player in pelvic venous insufficiency is left vein-gonadal reflux.

But most of the time, there are other associated pelvic leak points.

The first-line treatment is based on embolization of this left vein-gonadal reflux.

The objective of this study is to determine whether it is sufficient to treat this reflux alone or to combine it with embolization of other leak points.

**Methods:** This is a retrospective, descriptive, single-center study of 33 patients who underwent pelvic varicose vein embolization between January 2019 and March 2020.

Our primary endpoint is the persistence of other pelvic leak points after embolization of the left gonadal vein, according to ultrasound or phleboscannographic criteria.

**Results:** Left gonadal vein embolization was performed in 81.8% of patients.

Another localization of embolization was performed for 36.4% of patients.

Of these patients, 5 had an embolization at a point other than the left gonadal vein and 7 had two embolizations (left gonadal + other leak point).

On ultrasound and/or phleboscannographic control at 3 months, leak points persisted in 72.7% of patients.

Secondary embolization was required for 33.3%. ❖

1. Charlotte Carolus, Praticien Hospitalier, Unité Médico-Chirurgicale Vasculaire Hôpital Claude Huriez, CHRU Lille.
2. Caroline Chopinet, Praticien Hospitalier, Exploration Fonctionnelle Cardio-Vasculaire, CHRU Lille.
3. Benjamin Longère, Praticien Hospitalier, Imagerie Cardio-Vasculaire, CHRU Lille.
4. Phénicia Nasserline, Praticien Hospitalier, Exploration Fonctionnelle Cardio-Vasculaire, CHRU Lille.

... Une embolisation secondaire a été nécessaire pour 33,3 %.

**Conclusion :** D'après notre étude, le traitement seul de la veine gonadique gauche est insuffisant.

Il s'agit de traiter en association les autres points de fuite pelvien associés.

**Mots-clés :** Varices pelviennes, embolisation, points de fuite pelvien.

... **Conclusion:** According to our study, treatment of the left gonadal vein alone is insufficient.

This involves treating the other associated pelvic leak points in combination.

**Keywords:** Pelvic varicose veins, Embolisation, Pelvic leakage points.

## Introduction

L'insuffisance veineuse pelvienne correspond à une incontinence de la veine gonadique et/ou d'une afférence pariétale d'une collatérale de la veine iliaque interne. Elle s'exprime chez l'homme et la femme respectivement sous forme de varicocèle, varices vulvaires, pelviennes et syndrome de congestion pelvienne.

Les varices pelviennes sont des dilatations veineuses responsables d'une stase veineuse [1].

Le syndrome de congestion pelvienne correspond à une entité clinique très fréquente, souvent méconnue et donc non pris en charge. Il constitue l'expression clinique d'une stase veineuse pelvienne secondaire à une altération du retour veineux d'un ou plusieurs secteurs pelviens voir de la totalité du pelvis [2].

L'insuffisance veineuse pelvienne se caractérise par une dilatation anormale des territoires veineux connectés aux collatérales de la veine iliaque interne et aux veines gonadiques. Les veines ovariennes chez la femme drainent le plexus ovarien et peri-utérin (**Figure 1**).

La veine gonadique gauche se draine dans la veine rénale gauche chez plus de 99 % des individus, tandis que la veine gonadique droite se draine dans la veine cave inférieure dans 60 % des cas, à la veine rénale droite ou à la jonction de la veine cave inférieure et branches intra-rénales dans 30 % des cas.

Il existe des collatérales entre les veines gonadiques, les veines lombaires et péritonéales ascendantes.

Les veines iliaques internes drainent les plexus veineux utéro-ovariens, vésiculaire, hémorroïdal et sacré.

Les deux systèmes veineux iliaques internes et gonadique possèdent plusieurs communicantes dans le ligament large entre autres.

La majorité des cas de varices pelviennes sont liées à une incontinence des veines gonadiques, même si on retrouve une incontinence des collatérales veines iliaques internes (**Figure 2**).

Environ 60 % d'entre elles peuvent être responsable d'un syndrome de congestion pelvienne [3].

## Symptomatologie

Les symptômes du syndrome de congestion pelvienne sont représentés par :

- des douleurs chroniques pelviennes qui doivent être présentes depuis plus de 6 mois ; ces douleurs pouvant survenir à des périodes déterminées du cycle menstruel ou être déclenchées par la station debout ou assise prolongée ;
- des sensations de pesanteur périnéale ;
- une dyspareunie et/ou des douleurs post coïtales ;
- des mictions impérieuses.

Aucun de ces symptômes n'est pathognomonique, ils peuvent être présents dans d'autres pathologies. À ces symptômes peuvent s'associer des varices vulvaires, périnéales, des membres inférieurs, plus rarement fessières [4].

## Principes de traitement

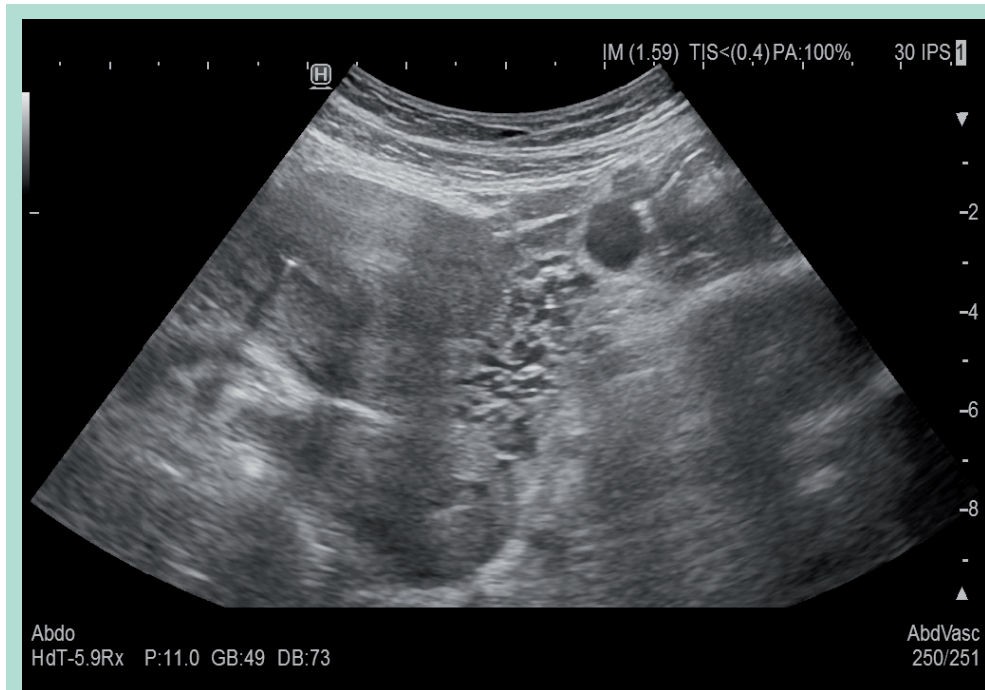
Pratiquée depuis plus de 20 ans, l'embolisation des veines gonadiques et des varices pelviennes ne cesse de voir ses indications et applications croître.

Les progrès des techniques d'embolisation, de par la miniaturisation des matériels utilisés et la variété croissante des agents d'embolisation, permettent de repousser les limites de ces interventions en améliorant les résultats à long terme et la sécurité de la prise en charge.

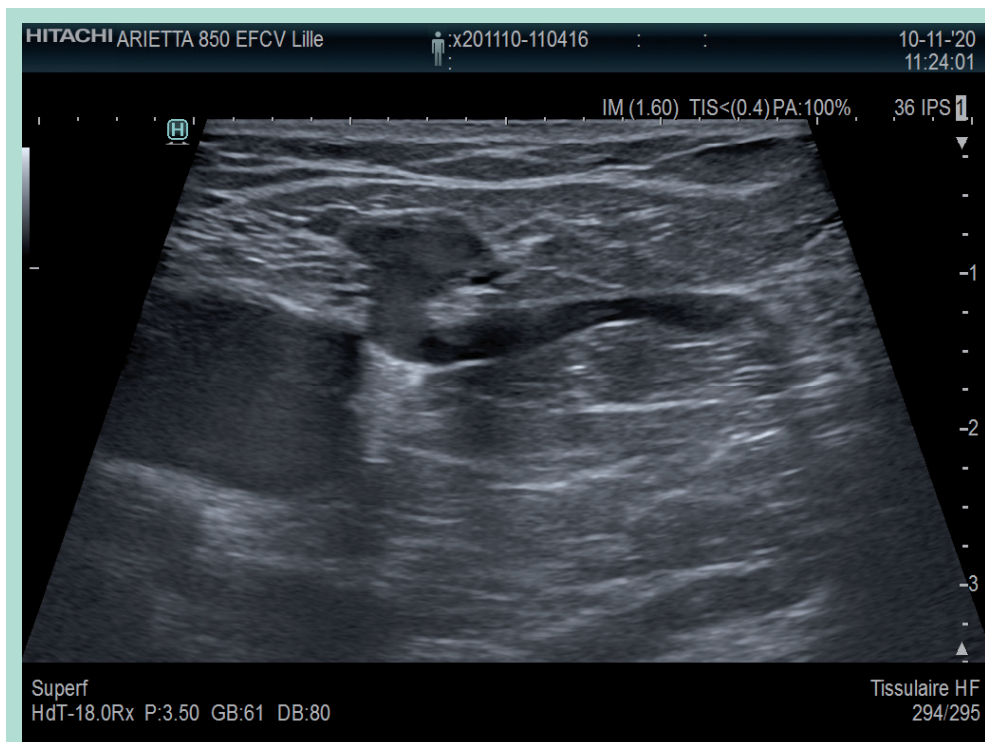Une meilleure connaissance de la physiopathologie et les progrès des méthodes d'exploration permettent aujourd'hui une identification plus large des patients pouvant bénéficier de ces techniques.

Chez la femme, l'embolisation des varices pelviennes et des veines gonadiques permet la prise en charge thérapeutique du syndrome de congestion pelvienne.

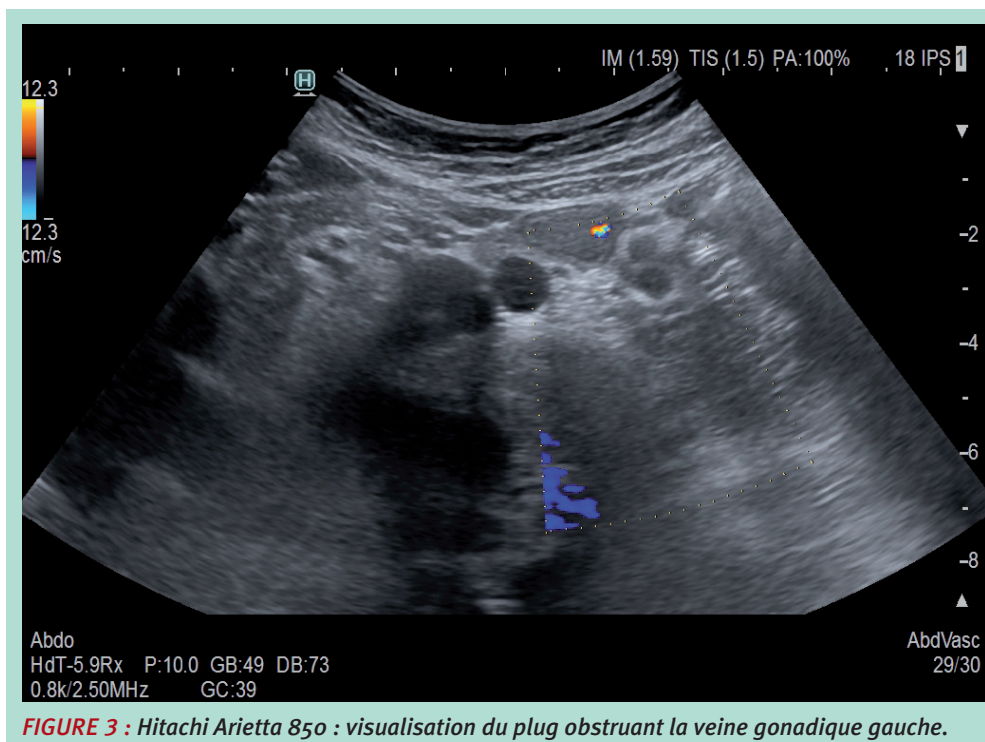
## Étude descriptive de l'efficacité du traitement de l'insuffisance veineuse pelvienne par embolisation de la veine gonadique gauche.



**FIGURE 1 :** Hitachi Arietta 850, échographie mode B sonde abdominale : visualisation de dilatation du plexus veineux para-utérin.



**FIGURE 2 :** Hitachi Arietta 850 Échographie mode B avec sonde linéaire, étude de la veine pudendale latérale (VPL), veine fémorale commune (VFC), veine grande saphène (VGS).



**FIGURE 3 :** Hitachi Arietta 850 : visualisation du plug obstruant la veine gonadique gauche.

Chez l'homme, l'embolisation des varicocèles permet le soulagement des douleurs testiculaires et le traitement de l'hypo ou l'infertilité avec d'excellents résultats.

Mais cette thérapeutique optimise la prise en charge de l'insuffisance veineuse des membres inférieurs qu'elle soit par sclérose ou chirurgie récidivante ou de novo, par l'occlusion des points de fuite pelviens dans le réseau veineux superficiel.

Réalisées en ambulatoire et grevées d'une faible morbidité, ces techniques bénéficient aujourd'hui d'une large diffusion, mais nécessitent une formation spécifique de l'opérateur aux techniques d'embolisation et un équipement d'imagerie adapté afin de limiter au maximum l'irradiation des patients, souvent jeunes sans antécédent et en bonne santé par ailleurs.

Avec des taux d'amélioration clinique supérieurs à 90 % au prix d'une faible invasivité, l'embolisation des varicocèles et des varices pelviennes est devenue une technique incontournable et de premier recours [5] (**Figure 3**).

Même si l'embolisation est le gold standard pour la prise en charge de l'insuffisance veineuse pelvienne, la stratégie thérapeutique et le type de matériel utilisé sont débattus dans la littérature, le choix des veines à traiter n'est pas consensuel.

Certains auteurs n'embolisent que les veines gonadiques, si elles sont pathologiques [6-9] ou de manière systématique [10-12].

D'autres auteurs intègrent les collatérales des veines iliaques internes proximales ou distales dans leur stratégie thérapeutique lorsqu'elles sont pathologiques [13-15] ou de manière systématique [16-18].

Les recommandations de la SFICV préconisent le traitement de tout axe pathologique [23].

L'embolisation de la veine gonadique gauche est le traitement le plus représenté. Sur le long terme, la récurrence des symptômes nécessite une seconde embolisation [19].

L'objectif de cette étude est de définir s'il est suffisant d'emboliser la veine gonadique gauche seule dans le traitement de l'insuffisance veineuse pelvienne.

## Matériels et méthodes

### Caractéristiques et recrutement de la population

- Nous avons inclus dans cette étude, l'ensemble des patients ayant bénéficié d'une embolisation de varices pelviennes entre janvier 2019 et mars 2020 au CHRU de Lille.
- Les patients étaient reçus en consultation par un médecin vasculaire ou un radiologue vasculaire interventionnel afin d'effectuer un premier bilan comprenant un interrogatoire détaillé permettant de recueillir les informations suivantes :
  - Le sexe
  - L'âge

- L'hérédité
  - Le poids
  - L'Indice de Masse Corporelle
  - La pratique d'un métier à risque
  - Les antécédents personnels d'insuffisance veineuse des membres inférieurs
  - Les antécédents personnels de maladie thromboembolique veineuse La gestité et la parité
  - La symptomatologie présentée : douleur pelvienne, dysménorrhée, dysurie, dyspareunie, douleur des membres inférieurs, varices visualisées, symptomatologie d'insuffisance veineuse des membres inférieurs, présence d'hémorroïdes.
  - Qualité de vie.
- **Un écho-doppler** détaillé était ensuite pratiqué permettant de définir la présence ou non d'une reflux veineux gonadique gauche, droit, iliaque interne et de repérer les autres points de fuite pelvien pouvant y être associés :
- point de fuite glutéal,
  - point de fuite pudendal,
  - point de fuite obturateur,
  - point de fuite inguinal.
- Cet écho-doppler pouvait ensuite être complété par **un scanner abdomino-pelvien injecté** permettant de confirmer le diagnostic.
- Dans un deuxième temps, une consultation avec un radiologue interventionnel avait lieu afin d'exposer les propositions de prise en charge par embolisation aux patients.
- Une hospitalisation en ambulatoire dans le service de Médecine Vasculaire du CHRU de Lille permettait de réaliser le geste d'embolisation avec un retour rapide à domicile.
- Une embolisation sous anesthésie locale était réalisée au bloc opératoire.

### Suivi

Chaque patient était revu de manière systématique à 3 mois du geste par le médecin vasculaire et/ou le radiologue interventionnel.

Cette consultation permettait de définir l'efficacité du geste en recueillant plusieurs données à l'interrogatoire et l'examen clinique :

- Persistance de varices pelviennes visibles.
- Persistance de la symptomatologie initiale à type de : dysménorrhée, dyspareunie, dysurie, douleur pelvienne, hémorroïdes.
- Amélioration de la qualité de vie.
- Si une symptomatologie était persistante, alors un écho-doppler était réalisé afin de définir l'efficacité du geste par embolisation et la persistance d'un ou plusieurs points de fuite associés.

- S'il persistait un doute diagnostique un scanner abdomino-pelvien injecté était alors conseillé. Une seconde embolisation pouvait être envisagée.

### Critères de jugement

Le critère de jugement principal de notre étude était la persistance de point de fuite pelvien après embolisation, visualisé sur l'écho-doppler et/ou le scanner abdomino-pelvien de contrôle, corrélés à l'efficacité du geste (amélioration de la symptomatologie et la qualité de vie).

### Analyse statistique

Les variables qualitatives ont été représentées par leurs pourcentages et les variables quantitatives sont représentées par la moyenne avec un intervalle de confiance à 95 % basée sur la loi normale. Les analyses descriptives ainsi que les tests ont été réalisés grâce au logiciel SPSS 20.0 (IBM, France) et GraphPad Prism version 7.05 for Windows (GraphPad Software, La Jolla California USA). Les différences d'effectifs sont comparées avec la méthode du  $\chi^2$  et les échantillons appariés binaires par le test de Mc Nemar.

### Structure de l'étude

Nous avons voulu déterminer si l'embolisation de la veine gonadique gauche seule était suffisante pour la prise en charge du syndrome de congestion pelvienne.

Pour cela, nous avons recueilli les données échographiques et scanographiques afin de vérifier s'il persistait des points de fuite pelvien après embolisation de la veine gonadique gauche et si cela était corrélé à l'efficacité du geste basée sur l'amélioration de la symptomatologie et de la qualité de vie.

L'objectif de cette étude était de déterminer si l'embolisation de la veine gonadique gauche seule était suffisante dans le traitement de l'insuffisance veineuse pelvienne.

## Résultats de l'étude

### Descriptif de la population

Le **tableau 1** rend compte des caractéristiques principales des 33 patients qui ont pu bénéficier d'une embolisation de varice pelvienne au CHRU de Lille, entre janvier 2019 et mars 2020.

### Descriptif des données échographiques initiales et du type d'embolisation

Le **tableau 2** indique les différents points de fuite et reflux retrouvés dans le bilan initial, selon les données échographiques et/ou scanographiques.

Femmes	28 (84,4 %)
Hommes	5 (15,2 %)
Âge moyen	44,3
IMC moyen	25 kg · m <sup>2</sup>
Poids moyen	67,8 kg
Métier à risque	54,5 %
Étiologie obstructive	6,1 %
Hérédité familiale d'insuffisance veineuse	22,5 %
Insuffisance veineuse chronique des membres inférieurs	69,7 %

**TABLEAU 1 : Caractéristiques de la population.**

Reflux veineux gonadique gauche	27 (81,8 %)
Point de fuite obturateur	14 (42,4 %)
Point de fuite glutéal	0
Point de fuite pudendal	11 (30,3 %)
Point de fuite iliaque	4 (12,1 %)

**TABLEAU 2 : Représentation des différents points de fuite et reflux retrouvés dans le bilan initial.**

L'embolisation de la veine gonadique gauche a été réalisée chez 81,8 % des patients. Une embolisation d'un autre point de fuite a été réalisée pour 36,4 % des patients.

### Les embolisations complémentaires secondaires effectuées (Tableau 3)

Parmi ces patients :

- 5 n'ont eu qu'une embolisation sur un autre point de fuite.
- 7 ont eu à la fois une embolisation de la veine gonadique gauche associée à l'embolisation d'un autre point de fuite :
  - 3 patients ont été embolisés sur un point de fuite pudendal,
  - 2 sur l'obturateur,
  - 2 sur le point inguinal.

Point de fuite obturateur droit	5 (18,5 %)
Point de fuite obturateur gauche	4 (14,8 %)
Point de fuite glutéal	1 (3,7 %)
Reflux de la veine gonadique droite	2 (7,4 %)

**TABLEAU 3 : Représentation de la persistance de points de fuite ou de reflux veineux après embolisation.**

### Résultats observés (Tableaux 4, 5, 6)

Au contrôle échographique et/ou scanographiques à 3 mois, il persistait des points de fuite chez 72,7 % des patients.

Ainsi l'efficacité du traitement, basée sur les données d'ordre radiologique est évaluée à 27,3 %.

Persistance des points de fuite	72,7 %
Efficacité du traitement	27,3 %.

**TABLEAU 4 : Résultats au contrôle échographique et/ou scanographiques à 3 mois.**

Parmi les patients ayant eu une embolisation unique de la veine gonadique gauche, il persistait :

1 Point de fuite obturateur droit	5 (18,5 %)
1 Point de fuite obturateur gauche	4 (14,8 %)
1 Point de fuite glutéal	1 (3,7 %)
1 Reflux veine gonadique droite	2 (7,4 %)

**TABLEAU 5 : Points de fuite persistant après l'embolisation isolée de la veine gonadique gauche.**

Parmi les patients ayant bénéficié d'une embolisation de la veine gonadique gauche seule :

- 44,4 % (12 patients) estimaient que leur qualité de vie avait été améliorée.

Alors que chez les patients ayant bénéficié de l'embolisation associée d'un point de fuite pelvien :

- 50 % des patients estimaient avoir eu une amélioration de leur qualité de vie.

Une reprise avec embolisation secondaire sélective d'autres points de fuite pelviens a dû être effectuée chez :

- 9 patients (33,3 %) qui avaient bénéficié d'une embolisation de la veine gonadique gauche seule.

Embolisation de la veine gonadique gauche seule	44,4 % amélioration qdv
Embolisation associée d'un point de fuite pelvien	50 % amélioration qdv
Embolisation secondaire d'autres points de fuite pelviens	Pour 9 cas d'embolisation isolée de la veine gonadique gauche

**TABLEAU 6 : Efficacité clinique à 3 mois selon les choix thérapeutiques.**

## Discussion

Dans la prise en charge de l'insuffisance veineuse pelvienne, l'embolisation de la veine gonadique gauche seule reste au CHRU de Lille, le traitement le plus répandu (81,8 % des patients).

L'implication des veines gonadiques dans l'insuffisance veineuse pelvienne est acquise depuis longtemps. Et de nombreux auteurs ne ciblent que ces 2 veines gonadiques dans leur stratégie thérapeutique lors des débuts de l'embolisation [10, 7, 8, 6, 11, 9, 20, 21, 12, 23].

Cependant, nous avons pu montrer dans cette série qu'il persistait à 3 mois du traitement initial un point de fuite pelvien chez 72,7 % des patients.

Ceci laisse supposer que le traitement seul de la veine gonadique gauche n'est pas suffisant.

C'est ainsi que nous avons pu identifier dans notre série qu'il persistait des points de fuite pelviens chez 12 patients.

- Ainsi il apparaît comme le confirment de nombreuses études que les collatérales des veines iliaques internes alimentant les points de fuites pelviens, sont incriminées dans la genèse de l'insuffisance veineuse pelvienne et qu'il s'avère nécessaire de traiter toutes les veines refluentes [23].
- De sorte que les recommandations de la SFICV de 2007 préconisaient d'emboliser la totalité des territoires pathologiques, pour que le traitement soit efficace [15, 22].
- Certaines études [16, 18, 17, 23] semblent recommander d'aller au-delà, en proposant un traitement préventif des 4 axes (gonadique gauche, gonadique droit, iliaque interne droit et iliaques interne gauche).
- Nous avons observé dans notre étude, qu'après une embolisation isolée de l'axe gonadique gauche, une reprise avec embolisation des autres points de fuite a été nécessaire chez 33,3 % des patients.
- On retrouve de la même manière dans l'étude de Laborda [17] un taux de récurrence de 12,5 %, basé sur la récurrence de l'insuffisance veineuse des membres inférieurs, mais ce critère n'a pas été évalué dans notre propre étude.
- Il faut faire valoir que la cause des récurrences est mal connue et il semblerait qu'à l'inverse et de manière paradoxale qu'une embolisation trop « agressive » puisse favoriser le développement de nouveaux reflux [15].
- Enfin la plus grande limite de notre étude est le faible effectif de patients, ce qui ne nous a pas permis de pouvoir comparer notamment deux groupes de patients : ceux qui ont bénéficié de l'embolisation de la veine gonadique seule et ceux qui ont pu bénéficier d'une embolisation sélective des axes veineux pathologiques.
- Des séries plus importantes mériteraient d'être étudiées et développées.

## Conclusions

L'objectif de notre travail est de déterminer si l'embolisation de la veine gonadique gauche seule était suffisant dans le traitement de l'insuffisance veineuse pelvienne.

Nous avons montré qu'il persistait, après l'embolisation de celle-ci, des points de fuite pelviens et qu'il était nécessaire de devoir effectuer souvent une seconde embolisation à distance pour obtenir de meilleurs résultats.

Ceci semble indiquer qu'il serait bénéfique de traiter dans le même temps, outre la veine gonadique gauche, les autres axes veineux pelviens pathologiques.

## Références

1. Koo S., Fan C.-M. Pelvic congestion syndrome and pelvic varicosities. *Tech. Vasc. Interv. Radiol.* juin 2014 ; 17 (2) : 90-5.
2. Greiner M. Syndrome de congestion pelvienne : diagnostic et traitement. *Phlébologie* 2005 ; 58 (3) : 293-8.
3. Liddle A.D., Davies A.H. Pelvic congestion syndrome: chronic pelvic pain caused by ovarian and internal iliac varices. *Phlebology* 2007 ; 22 (3) : 100-4.
4. Gupta A., McCarthy S. Pelvic varices as a cause for pelvic pain: MRI appearance. *Magn. Reson. Imaging* 1994 ; 12 (4) : 679-81.
5. Masson E. Varicocèles et varices pelviennes : la place actuelle de l'embolisation [Internet]. EM-Consulte. [cité 16 oct 2020]. Disponible sur : <https://www.em-consulte.com/article/1035681/varicocèles-et-varices-pelviennes-la-place-actuel>
6. Kwon S.H., Oh J.H., Ko K.R., Park H.C., Huh J.Y. Transcatheter Ovarian Vein Embolization Using Coils for the Treatment of Pelvic Congestion Syndrome. *Cardiovasc. Intervent. Radiol.* 15 août 2007 ; 30 (4) : 655-61.
7. Capasso P., Simons C., Trotteur G., Dondelinger R.F., Henroteaux D., Gaspard U. Treatment of symptomatic pelvic varices by ovarian vein embolization. *Cardiovasc. Intervent. Radiol.* mars 1997 ; 20 (2) : 107-11.
8. Cordts P.R., Eclavea A., Buckley P.J., DeMaiores C.A., Cockerill M.L., Yeager T.D. Pelvic congestion syndrome: Early clinical results after transcatheter ovarian vein embolization. *J. Vasc. Surg.* nov 1998 ; 28 (5) : 862-8.
9. Tarazov P.G., Prozorovskij K.V., Ryzhkov V.K. Pelvic pain syndrome caused by ovarian varices: Treatment by transcatheter embolization. *Acta Radiol.* nov 1997 ; 38 (6) : 1023-5.
10. Sichlau M.J., Yao J.S., Vogelzang R.L. Transcatheter embolotherapy for the treatment of pelvic congestion syndrome. *Obstet. Gynecol.* mai 1994 ; 83 (5 Pt 2) : 892-6.
11. Edwards R.D., Robertson I.R., MacLean A.B., Hemingway A.P. Case report: Pelvic pain syndrome-successful treatment of a case by ovarian vein embolization. *Clin. Radiol.* juin 1993 ; 47 (6) : 429-31.

12. Gandini R., Chiochi M., Konda D., Pampana E., Fabiano S., Simonetti G. Transcatheter Foam Sclerotherapy of Symptomatic Female Varicocele with Sodium-Tetradecyl-Sulfate Foam. *Cardiovasc. Intervent. Radiol.* juill 2008 ; 31 (4) : 778-84.
  13. Meneses L., Fava M., Diaz P., Andía M., Tejos C., Irarrazabal P., et al. Embolization of Incompetent Pelvic Veins for the Treatment of Recurrent Varicose Veins in Lower Limbs and Pelvic Congestion Syndrome. *Cardiovasc. Intervent. Radiol.* févr 2013 ; 36 (1) : 128-32.
  14. Ratnam L.A., Marsh P., Holdstock J.M., Harrison C.S., Hussain F.F., Whiteley M.S., et al. Pelvic Vein Embolisation in the Management of Varicose Veins. *Cardiovasc. Intervent. Radiol.* nov 2008 ; 31 (6) : 1159-64.
  15. Greiner M., Gilling-Smith G.L. Leg Varices Originating from the Pelvis: Diagnosis and Treatment. *Vascular.* avr 2007 ; 15 (2) : 70-8.
  16. Kim H.S., Malhotra A.D., Rowe P.C., Lee J.M., Venbrux A.C. Embolotherapy for Pelvic Congestion Syndrome: Long-term Results. *J. Vasc. Interv. Radiol.* févr 2006 ; 17 (2) : 289-97.
  17. Laborda A., Medrano J., de Blas I., Urriaga I., Carnevale F.C., de Gregorio M.A. Endovascular Treatment of Pelvic Congestion Syndrome: Visual Analog Scale (VAS) Long-Term Follow-up Clinical Evaluation in 202 Patients. *Cardiovasc. Intervent. Radiol.* août 2013 ; 36 (4) : 1006-14.
  18. Venbrux A.C., Chang A.H., Kim H.S., Montague B.J., Hebert J.B., Arepally A., et al. Pelvic Congestion Syndrome (Pelvic Venous Incompetence): Impact of Ovarian and Internal Iliac Vein Embolotherapy on Menstrual Cycle and Chronic Pelvic Pain. *J. Vasc. Interv. Radiol.* févr 2002 ; 13 (2) : 171-8.
  19. Mahmoud O., Vikatmaa P., Aho P., Halmesmäki K., Albäck A., Rahkola-Soisalo P., et al. Efficacy of endovascular treatment for pelvic congestion syndrome. *J. Vasc. Surg. Venous Lymphat. Disord.* 1 juill 2016 ; 4 (3) : 355-70.
  20. Pieri S., Agresti P., Morucci M., de' Medici L. Percutaneous treatment of pelvic congestion syndrome. *Radiol. Med. (Torino).* févr 2003 ; 105 (1-2) : 76-82.
  21. Bachar G.N., Belenky A., Greif F., Atar E., Gat Y., Itkin M., et al. Initial experience with ovarian vein embolization for the treatment of chronic pelvic pain syndrome. *Isr Med. Assoc. J. IMAJ.* déc 2003 ; 5 (12) : 843-6.
  22. Greiner M., Le Pennec V. Partie II : Recommandations concernant les indications. Chapitre II E : Embolisation veineuse périphérique - Embolisation des varices peviennes. *In : Recommandations pour la pratique de la radiologie interventionnelle par la SFICV.* 2007. p. 87-90.
  23. Tillie-Panisi F. Résultats à long terme de l'embolisation veineuse pelvienne dans la prise en charge des varices des membres inférieurs et du syndrome de congestion pelvienne [Thèse de doctorat] (2015). <http://pepite-depot.univlille2.fr/nuxeo/site/esupversions/19aac381-fefa-443b-8463-1c16e0c3acec>
-