

Étude comparative multicentrique entre ponction longitudinale et transversale : deux approches classiques de la ponction-directe à l'aiguille utilisées dans la sclérose écho-guidée.

*Multicenter comparative study between longitudinal and
transverse puncture: two classical approaches of direct-
needle puncture used in ultrasound-guided sclerotherapy.*

Zerrouk S.¹, Kalfous S.¹, Amirat R.², Berrah A.², Ruivo B.³,
Accioli C.³, Cury M.³, Zekakos D.X.⁴, Petrelis A.M.⁴

Résumé

La sclérothérapie est devenue, bien plus qu'une alternative, une technique de référence dans le traitement de la maladie veineuse chronique.

Il est certain que le guidage échographique a révolutionné la méthode en apportant plus de sécurité, cependant il n'a pas pu empêcher la survenue de complications potentielles.

Seule une expérience élevée et une technique minutieuse guidée par échographie avec une stratégie efficace de prévention par l'apprentissage notamment peuvent en réduire les risques.

Les deux incidences couramment utilisées par les phlébologues sont, selon leur apprentissage et leur préférence, la ponction longitudinale et la transversale.

Des études comparatives entre ces deux approches classiques pour la cathétérisation vasculaires centrales et périphériques ont été réalisées par d'autres spécialités de l'écho-guidage thérapeutique.



Abstract

Sclerotherapy has become a reference technique in the treatment of chronic venous disease, much more than an alternative to surgery.

The value of ultrasound guidance (UG) in the treatment of saphenous trunks is well established and is recommended by recognized societies.

It is certain that UG revolutionized the method by providing more safety, however it could not prevent the occurrence of potential complications.

Only a high level of experience and a careful technique guided by ultrasound with an effective strategy of prevention can reduce the risks.

The two incidences commonly used by phlebologists are, according to their training and their preference, Longitudinal and Transverse puncture.

Comparative studies between these two classical approaches for central and peripheral vascular catheterization have been carried out by other specialties.



Les auteurs remercient pour leur collaboration :

Jilani M.¹, Mabchouri K.¹, Sabra F.¹, Antonio L.¹, Drissi H.¹, Rabia S.², Zeggai A.², Lalout N.², Agram A.²

1. SANTEVEIN, Clinique Saint-Nabor, Saint-Avold, France.

2. SANTÉ VASCULAIRE, Service de médecine interne CHU BEO Alger, Algérie.

3. Service Chirurgie vasculaire, São Paulo, Brésil.

4. ARESUP, Jarville, France.

Adresse e-mail de l'auteur correspondant : samminouar@gmail.com

À notre connaissance, il n'existe pas d'études réalisées sur un mannequin pour la ponction injection-directe à l'aiguille, plus fréquemment utilisées dans la sclérose écho-guidée.

Objectif : Évaluer et comparer les deux approches classiques de la ponction écho-guidée, la Transversale et la Longitudinale.

Méthodologie : Nous avons comparé le taux de succès (TS) et le temps de ponction (TP) des deux incidences sur un dispositif de simulation de ponction écho-guidée (DSPE) chez 15 opérateurs répartis en trois catégories de niveaux différents, les experts, les intermédiaires et les débutants issus de trois centres différents.

L'épreuve a consisté à réaliser des ponctions injection directe à l'aiguille de la veine artificielle rectiligne du DSPE sous guidage échographique par chaque opérateur, sur un cycle de 5 ponctions successifs pour chaque incidence.

Résultats : 15 participants (8 hommes, 4 femmes) répartis sur trois centres et classés en trois différents niveaux d'expérience : 8 opérateurs (53,33 %) ont effectué < 10 écho-scléroses, 4 (26,66 %) ont réalisé entre 20 et 50 écho-scléroses.

Seuls 3 (20 %) d'entre eux ont une grande expérience de l'écho guidage (> 50 écho-scléroses).

4 ont une formation de chirurgien (26,66 %). 11 participants ont une formation en médecine vasculaire (73,33 %).

Le TS pour la transversale était de 83,33 % alors qu'il était légèrement plus élevé à 98,33 % pour la longitudinale.

Le TP moyen de la Longitudinale était de 4,79 sec (IC à 95 %, [0 à 11,31]).

Le TP moyen de la Transversale était de 8,12 s (IC à 95 %, 1, [0 à 17,66]).

Il y avait une différence significative de 3,33 s (IC à 95 %, -4,91 à -1,74) entre les deux approches.

Le TP chez les opérateurs débutants a été plus court dans la Longitudinale (5,02 s) que dans la Transversale (10,70 s) ($p \leq 0,5$, -8,15 à -3,21) alors qu'il n'y eu pas de différence significative chez les opérateurs de niveau intermédiaire ($p = 0,37$) et chez les experts ($p = 0,06$) entre les deux approches.

Conclusion : Les opérateurs débutants ont été plus rapide dans la ponction injection-directe par approche Longitudinale que par Transversale sur un DSPE.

Le nombre restreint des participants ainsi que les limites de la ponction sur mannequin, ne nous permettent pas de conclure à la supériorité d'une incidence sur l'autre en termes d'efficacité et de sécurité.

D'autres études comparatives à plus grandes échelles sont requises.

To our knowledge, there are no studies performed on a vascular access phantom for direct needle puncture-injection, frequently used in ultra-sound-guided sclerotherapy (UGS).

Objective: To evaluate and compare the two traditional approaches of ultrasound-guided (UG) puncture, the Transverse and the Longitudinal.

Methodology: We compared the success rate (SR) and the puncture time (PT) between Longitudinal and Transverse approaches in 15 operators divided into three categories of different levels, experts, intermediaries and novice from three different centers.

The test consisted of performing direct needle-injection punctures of the straight artificial vein of a vascular access phantom under UG by each operator, over a cycle of 5 successive punctures for each approach.

The puncture success is judged by the return of red liquid in the syringe. The duration of each puncture was measured.

Results: 15 participants (8 men, 4 women) distributed over 3 centers and classified into three different levels of experience: 8 novice operators (53.33%) performed less than 10 procedures, 4 intermediaries (26.66%) performed between 20 and 50 UGS.

Only 3 (20%) of them have extensive experience with UG (> 50 UGS).

4 were trained as a surgeon (26.66%). 11 were vascular physician (73.33%). SR for "vein" puncture using the Longitudinal was slightly higher (98.33%) than Transverse approach (83.33%).

The mean PT of the Longitudinal was 4.79 s (95% CI, [0 to 11.31] while mean PT of the Transverse was 8.12 s (95% CI, 1, [0 to 17, 66]).

There was a significant difference of 3.33 s (95% CI, -4.91 to -1.74) between the two approaches.

PT in novice operators was shorter in the Longitudinal (5.02 s) than in the Transversal (10.70 s) ($P \leq 0.5$, -8.15 to -3.21) while there was no significant difference in intermediate level ($P = 0.37$) and operators experts ($P = 0.06$) between the two approaches.

Conclusion: Novice operators were faster in the longitudinal puncture than in the transverse on a phantom model gel.

It is important for any practitioner to consider the qualities and limitations specific to each incidence, particularly when it comes to treating certain sensitive areas near arterial structures.

The small number of participants in our study, as well as the limitation of the puncture on an inanimate phantom, do not allow us to conclude that one approach is superior to the other in terms of efficacy and safety. Further comparative studies at larger scales are required.

Il est important que tout thérapeute tienne compte des qualités et limites propres à chaque incidence, particulièrement quand il s'agit de traiter certaines zones sensibles, à proximité de structures artérielles.

L'incidence Longitudinale visualise l'aiguille jusqu'à sa pointe et contrôle le point d'injection alors que la transversale permet le contrôle visuel de la veine et des structures environnantes.

Une approche qui réunit à la fois tous les avantages cités pourrait améliorer la sécurité de nos écho-scléroses.

Pour ce faire, la prise en compte de la dynamique de placement de l'aiguille par rapport au plan de la sonde offrirait davantage de possibilités à nos techniques usuelles.

Mots-clés : Sclérose écho-guidée, ponction transversale, ponction longitudinale, axe long dans le plan, axe court hors du plan, axe court dans le plan, axe court dans le plan-3/4.

The Longitudinal approach visualizes the needle to its tip and controls the injection site while the transverse allows visual control of the target vein and surrounding structures.

An original approach that combines all the advantages mentioned could improve the safety of our UGS.

To do this, we might consider the needle dynamic placement relation to the plane of the probe. It would offer more possibilities to our usual techniques.

Keywords: Ultrasound-guided sclerotherapy, Transversal puncture, Longitudinal puncture, Long axis in plane, Short axis out plane, Short axis in plane, Short axis in plane-3/4.

Introduction

La sclérothérapie est devenue, bien plus qu'une alternative, une technique de référence dans le traitement de la maladie veineuse chronique [1-10].

Depuis plus de trente ans, de nombreuses études ont montré l'intérêt de l'utilisation de l'échographie en temps réel dans la sclérothérapie des varices [11, 12] en améliorant l'accès vasculaire et ainsi, le confort du patient.

Le traitement des troncs saphènes sous guidage échographique n'est plus à démontrer et est recommandé par nos sociétés savantes à l'échelle nationale [13] et internationale [14].

Il a en effet révolutionné la méthode en apportant plus de sécurité cependant il n'a pas pu empêcher la survenue de complications potentielles [15, 16].

La sclérothérapie est un acte interventionnel plus proche de la chirurgie que d'un simple médicament injecté, et les résultats dépendent de l'application appropriée de la technique [17].

Seule une expérience élevée et une technique minutieuse guidée par échographie avec une stratégie efficace de prévention par l'apprentissage notamment peuvent en réduire les risques.

Les deux incidences couramment utilisées par les phlébologues sont, selon leur apprentissage et leur préférence, la ponction longitudinale et la transversale [2].

Elles sont réalisées soit par ponction injection-directe à l'aiguille (PIDA) ou bien par cathétérisation [18, 19, 2].

Des études comparatives entre ces deux approches classiques ont été réalisées par d'autres spécialistes de l'écho-guidage thérapeutique, comme pour la radiologie, la chirurgie, l'anesthésie et la rhumatologie.

La terminologie d'axe long (AL) pour la longitudinale et axe court (AC) pour la transversale est plus communément utilisée [20, 21].

Ils reçoivent, à l'instar des phlébologues, une formation sous type d'ateliers sur dispositifs de simulation à la ponction écho-guidée (DSPE) afin d'appréhender les avantages et limites de ces procédures et de prévenir les complications liées à leurs actes [22-25].

À notre connaissance, il n'existe pas d'études réalisées sur DSPE par PIDA plus fréquemment utilisées dans la sclérose [2].

L'objectif de notre étude est d'évaluer et comparer les deux approches classiques de la ponction écho-guidée utilisées en sclérothérapie, la Transversale et la Longitudinale.

Matériel

Appareil d'Echo-doppler : Siemens ACUSON Jupiter

Sonde linéaire haute fréquence : 4-16 Mhz (16L4)

Le DSPE : BLUE PHANTOM comportait deux vaisseaux, « veines », l'un horizontal et rectiligne, d'une profondeur de 18 mm, d'un diamètre de 6 mm, le second sinueux. Le liquide intravasculaire est pré-rempli par le constructeur, en vase clos et ne nécessitait pas de préparation préalable.

Aiguille de ponction : 22 Gauge et 50 mm de longueur.

Seringue siliconée : 5 cc.

Méthodologie

Étude comparative entre deux approches classiques du guidage échographique thérapeutique, la Transversale et la Longitudinale.

Nous avons comparé le taux et le temps de réussite des deux incidences sur un dispositif de DSPE chez 15 opérateurs répartis en trois catégories de niveaux différents réalisées sur trois centres.

Un groupe confirmé d'experts, un second de niveau intermédiaire et un troisième de débutants.

L'épreuve a consisté à réaliser des PIDA de la veine artificielle rectiligne du DSPE sous guidage échographique par chaque opérateur, sur un cycle de 5 ponctions successif pour chaque incidence.

Les paramètres recueillis

Nous avons calculé le taux de réussite de la ponction « veineuse » jugé sur le retour du liquide rouge factice « intraveineux » dans la seringue.

Nous avons mesuré, pour le second paramètre, la durée de chaque ponction.

Une tentative de ponction de plus de 20 secondes a été considérée, comme un échec et ne devait pas être répétée mais comptabilisée.

L'apprentissage de la technique et des incidences

Les opérateurs ont bénéficié d'une présentation sur les bases de l'écho-guidage via une vidéo de 30 minutes.

Puis un entraînement de 15 minutes a été effectuée avant le début de l'étude proprement dite.

La ponction Longitudinale

Elle consiste à poser l'empreinte de la sonde le long de la veine de sorte à dessiner distinctivement sur l'écran l'image échographique d'une veine typique en axe long, anéchogène entre deux lignes parallèles hyperéchogènes, représentant les parois du vaisseau (**Figure 1**).

Pour cela l'opérateur veillera à maintenir le plan de la sonde superposé au grand axe de la veine et celui de l'aiguille, afin de les visualiser tout au long de la progression de la ponction.

Toute légère déviation du plan du faisceau d'US, aussi fin qu'une feuille cartonnée, fera disparaître soit l'image de la veine soit celle de l'aiguille.

La ponction Transversale

Elle est l'approche permettant une coupe transversale de la veine et de l'aiguille.

Elle débute par la mise en place de la sonde perpendiculaire à une ligne virtuelle passant par son centre.

L'image échographique typique d'une pastille anéchogène entourée d'un double cercle hyperéchogène, est celle de l'axe court AC de la veine (**Figure 2**) centrée sur l'écran.



FIGURE 1 : Approche longitudinale (en vert), aiguille dans le plan de la sonde (en violet) DP. (Long-DP). © Zerrouk S.



FIGURE 2 : Approche transversale de la veine (faisceau vert), aiguille hors du plan de la sonde (en violet) (trans-HP). © Zerrouk S.

Théoriquement, la ponction idéale en transversale doit pouvoir suivre la pointe de l'aiguille jusqu'à sa pénétration dans la veine par une translation linéaire de la sonde.

Résultats

Comme indiqué dans le **tableau 1**, résumant les caractéristiques démographiques, 15 médecins (8 hommes, 4 femmes) participant à l'épreuve.

3 autres ont encadré l'épreuve sur chaque site sans y participer dont un présent sur chaque site.

La majorité des participants n'ont pas une grande expérience de l'accès vasculaire écho-guidée en général et de la sclérose en particulier.

8 opérateurs (53,33 %) ont effectué moins de 10 procédures, 4 (26,66 %) ont réalisé entre 20 et 50 scléroses écho-guidées. Seuls 3 (20 %) d'entre eux ont une grande expérience (> 50 procédures) de l'écho guidage dans la sclérose.

Parmi les participants, 4 ont une formation de chirurgien (26,66 %). 11 participants ont une formation en médecine vasculaire (73,33 %).

Ils sont répartis sur trois centres, répartis sur trois pays dont les formations initiales sont issues.

Les **tableaux 2 et 3** indiquent les taux de succès (TS) des ponctions selon les incidences Transversale et Longitudinale pour chaque catégorie de niveau.

	<i>n</i>	(%)
Sexe		
Hommes	9	60
Femmes	6	40
Expérience dans l'écho-guidage		
Niveau débutant (Pas d'expérience < 10 procédures)	8	53,33
Niveau Intermédiaire (Peu d'expérience < 50 procédures)	4	26,66
Niveau expert (Confirmés > 50 procédures ou pratique régulière)	3	20
Formation médicale initiale		
Médecins vasculaires	11	73,33
Chirurgiens vasculaires	4	26,66

TABLEAU 1 : Démographie médicale des participants : sexe, expérience dans l'écho-guidage et formation.

Le TS pour la transversale était de 83,33 % alors qu'il était légèrement plus élevé à 98,33 % pour la longitudinale.

Le TS de la ponction longitudinale dans la catégorie des experts est plus élevé (100 %) que chez les intermédiaires (96,77 %) et plus que chez les débutants (93,33 %) (**Graphique 1**).

Approche	Échec (%)	Succès (%)
Longitudinale	1,67	98,33
Transversale	16,67	83,33

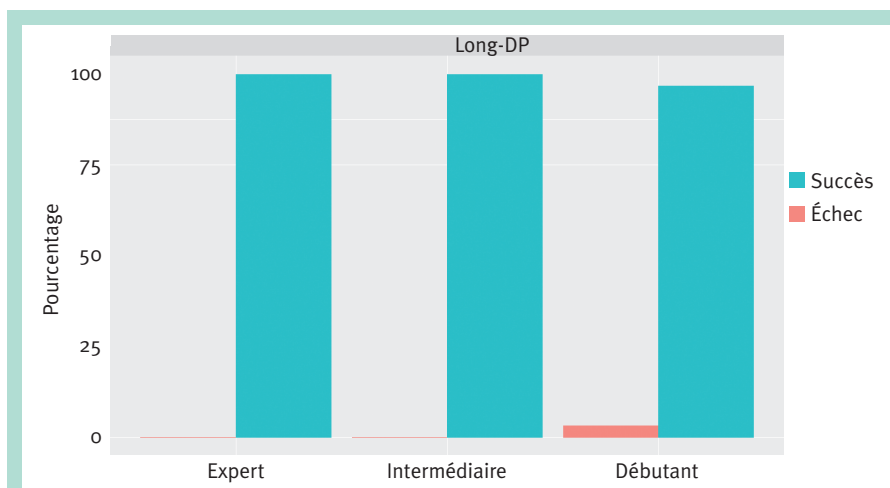
TABLEAU 2 : Taux de succès et d'échec pour la ponction longitudinale et la ponction transversale.

Le TS pour la ponction transversale est équivalent dans les catégories experts et intermédiaires (93,33 %) et bien plus bas chez les débutants (73,33 %) (**Graphique 2**).

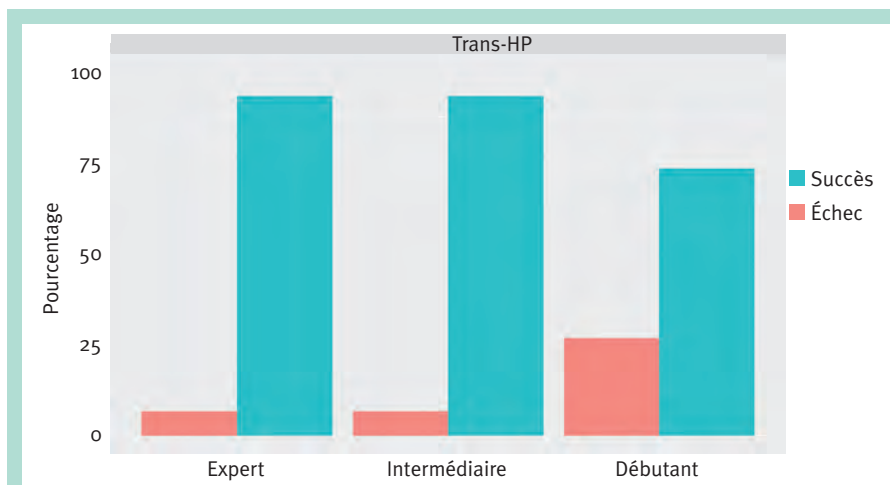
Les temps de ponction (TP) pour chaque incidence sont indiqués dans les **tableaux 4 et 5**.

Approche	Niveau d'expérience	Taux d'échec (%)	Taux de succès (%)
Long	Expert	0	100
Long	Intermédiaire	3,23	96,77
Long	Débutant	6,67	93,33
Trans	Expert	6,67	93,33
Trans	Intermédiaire	6,67	93,33
Trans	Débutant	26,67	73,33

TABLEAU 3 : Taux de succès de ponction pour les catégories débutants, intermédiaire et experts selon les incidences longitudinale (long) et transversale (trans).



GRAPHIQUE 1 : Taux de succès par incidence longitudinale (Long-DP).



GRAPHIQUE 2 : Taux de succès des ponctions par incidence transversale (Trans-HP).

Approche	Numb	Min	Max	Range	Median	Mean	SD
Longitudinale	59	1,6	19,0	17,4	3,8	4,79	3,26
Transversale	50	1,9	19,6	17,7	7,5	8,12	4,77

TABEAU 4 : Temps de ponction selon les incidences, longitudinale et transversale, tous opérateurs confondus.

Approche	Expérience	Numb	Min	Max	Range	Median	Mean	SD
Longitudinale	Expert	15	1,6	5,2	3,6	3,50	3,37	1,07
Longitudinale	Intermédiaire	14	2,0	13,7	11,7	4,65	5,81	3,58
Longitudinale	Débutant	30	2,3	19,0	16,7	3,85	5,02	3,65
Transversale	Expert	14	1,9	12,8	10,9	4,15	5,06	2,99
Transversale	Intermédiaire	14	2,5	15,0	12,5	6,25	7,14	4,13
Transversale	Débutant	22	4,3	19,6	15,3	9,30	10,70	4,80

TABEAU 5 : Temps de ponction selon les incidences selon les incidences longitudinale et transversale pour chaque catégorie de niveau expert, intermédiaire et débutant.

La comparaison par test de t-Student indique que les opérateurs ont été plus rapides par la Longitudinale que par la Transversale.

Le TP moyen de l'incidence longitudinale était de 4,79 s (IC à 95 %, [0 à 11,31]). Le TP moyen de la Transversale était de 8,12 s (IC à 95 %, 1, [0 à 17,66]).

Une différence de 3,33 s (IC à 95 %, [-4,91 à -1,74]) (**Graphique 3**).

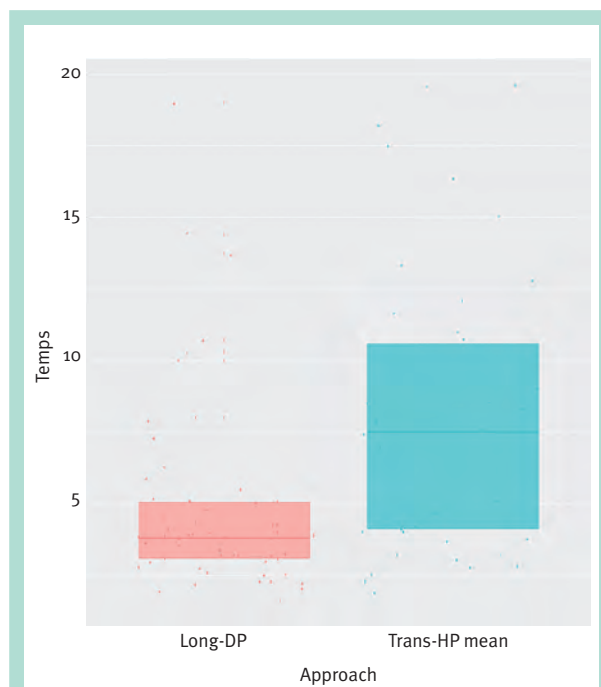
Les TP par incidence Longitudinale sont plus courts chez les opérateurs confirmés (3,37 s) que chez les opérateurs de niveau intermédiaire (5,81 s) et les opérateurs débutants (5,02 s) (**Graphique 3**). Concernant l'incidence Transversale, les TP sont plus courts chez les opérateurs confirmés (5,06 s) que chez les opérateurs de niveau intermédiaire (7,14 s) et les opérateurs débutants (10,7 s) (**Graphique 3**).

Le **tableau 6** compare les TP pour chaque incidence entre chaque catégorie de niveau d'expérience : expert, intermédiaire et débutants.

Le TP chez les opérateurs débutants a été plus court dans la ponction longitudinale (5,02 s) que dans la transversale (10,70 s) ($p \leq 0,5$, -8,15 à -3,21) alors qu'il n'y eu pas de différence significative chez les opérateurs de niveau intermédiaire ($p = 0,37$) et chez les experts ($p = 0,06$) entre les deux approches.

Discussion

De nombreuses études ont démontré que le guidage échographique dans les accès vasculaires en général, améliore considérablement le succès des procédures et diminue les complications [26-30].



GRAPHIQUE 3 : Comparaison des temps de ponctions : les opérateurs ont été plus rapides par la ponction longitudinale (long-DP) que la transversale (tran-HP).

Parmi les complications de la sclérothérapie liées à la technique, qu'il faut distinguer des complications liées à l'agent sclérosant [31], les atteintes ischémiques aiguës représentent un évènement très rare mais redouté des

Groupe 1	Groupe 2	p value	Lower	Upper
Longitudinale - débutant	Longitudinale - intermédiaire	0,5	-3,18	1,6
Longitudinale - débutant	Longitudinale - expert	0,03	0,18	3,11
Longitudinale - débutant	Transversale - débutant	≤ 0,05	-8,15	-3,21
Longitudinale - débutant	Transversale - intermédiaire	0,11	-4,78	0,55
Longitudinale - débutant	Transversale - expert	0,97	-2,16	2,09
Longitudinale - intermédiaire	Longitudinale - expert	0,03	0,32	4,55
Longitudinale - intermédiaire	Transversale - débutant	0,001	-7,73	-2,04
Longitudinale - intermédiaire	Transversale - intermédiaire	0,37	-4,32	1,68
Longitudinale - intermédiaire	Transversale - expert	0,55	-1,81	3,32
Longitudinale - expert	Transversale - débutant	≤ 0,05	-9,51	-5,14
Longitudinale - expert	Transversale - intermédiaire	0,005	-6,19	-1,33
Longitudinale - expert	Transversale - expert	0,06	-3,48	0,11
Transversale - débutant	Transversale - intermédiaire	0,14	-4,89	0,73
Transversale - débutant	Transversale - expert	1	-2,33	2,33
Transversale - intermédiaire	Transversale - expert	0,14	-0,73	4,89

TABLEAU 6 : Comparaison des temps de ponction entre les incidences longitudinale et transversale entre catégorie de niveau expert, intermédiaire et débutants

phlébologues, entraînant potentiellement une nécrose avec possible perte tissulaire pouvant amener à une amputation du membre [32].

Il n'existe toujours pas de stratégie efficace de prévention de ces accidents.

Aussi, une technique rigoureuse associée à une incidence adaptée, efficace et sûre peuvent réduire ce type de complications dramatiques.

Un des mécanismes connus de ces accidents est l'injection accidentelle dans une artère ou artériole à proximité de la veine cible [33].

Par conséquent, la visualisation constante sous guidage échographique à la fois de l'aiguille et des structures environnantes devrait être un impératif, en particulier quand on traite certaines régions sensibles.

La présence de structures artérielles dans le compartiment sous-cutané sus-fascial est beaucoup plus rare que celle des veines néanmoins il arrive de les y retrouver, dans une configuration ramifiée ou isolée, plus fréquemment dans la partie médiale et distale de la jambe [34].

On retrouve d'ailleurs, de nombreux cas rapportés de lésions artérielles après sclérose dans cette partie du membre inférieur [35-43]. Une autre raison à cela est sans doute la présence des perforantes veineuses (PV) étagées sur la ligne rétro et para-tibiale, constamment accompagnées d'une artériole dans leurs traversée aponévrotique [44, 34]. La **figure 5** montre l'intérêt de ponctionner par un abord longitudinal une PV, après avoir

repérer l'artériole satellite afin de tenir l'aiguille et sa pointe à distance de celle-ci. La sclérose de la PVS est tout aussi à risque de ce type de complications [45-49].

Une vigilance particulière doit être apportée au niveau de la pointe du mollet où l'artère du nerf surale (NS), **précisément celle du nerf cutané sural médial**, chemine dans son compartiment inter-gastrocnémien immédiatement sous le fascia **musculaire** de la PVS (**Figure 6**).

Il arrive même qu'elle le traverse pour cheminer aux côtés de la PVS dans le tiers inférieur de la jambe (**Figure 6**) [50].

De la même manière que la sclérose des PV, l'intérêt de la ponction longitudinale est de visualiser précisément la pointe de l'aiguille afin de ne pas franchir la paroi postérieure de la veine et d'éviter l'atteinte de l'artère du nerf surale [51].

Cette incidence ne permet cependant pas, comme le ferait la Transversale, de visualiser l'environnement direct de la veine (**Figure 1**).

Il apparaît des études que nous avons recensées, portant sur les deux approches, qu'aucune d'elles, n'offre toutes les qualités réunies et chacune détient ses propres limites [52].

Nombreux sont les auteurs à avoir évalué et comparé les approches transversales et longitudinales dans le cathétérisme périphériques veineux notamment sur fantôme d'entraînement.

Une première étude de Blaivas *et al.* [53] retrouvait un temps plus rapide chez les opérateurs débutants quand ils utilisaient l'approche transversale.

Une seconde étude suggérait une progression chez les débutants par un abord plus rapide du vaisseau mais qu'il n'y avait pas de différence statistiquement significative dans le temps d'accès quelle que soit l'approche utilisée [54]. Dans la méta-analyse de Gottlieb [21], seules trois études comparatives ont été retenues à l'analyse, dont deux randomisées.

Un odds ratio de 5,35 (95 % CI : 1,46-19,58) a été calculé en faveur de l'incidence Transversale.

Parmi elles, Mahler *et al.* [55] ont identifié une réduction de temps statistiquement significative pour la transversale, tandis que Clemmesen *et al.* [56] ont identifié une réduction de temps statistiquement significative pour la longitudinale. Erickson *et al.* n'ont pas identifié de différence significative entre les deux incidences [52].

Une récente méta-analyse de Randolph *et al.* sur la comparaison des deux approches dans la cathétérisation centrale a été menée principalement sur des patients et non pas sur mannequins [57].

Elle ne retrouvait aucune différence significative dans le taux de succès de la première tentative de cathétérisation ni dans les complications pour les deux incidences.

Il est important de souligner que les compétences impliquées dans la ponction directe en sclérothérapie ne sont pas superposables à celles du cathétérisme des lignes périphérique [58-61], ni à celles de l'introduction dans le traitement endoveineux thermiques [62] et encore moins à celles utilisées dans l'accès vasculaire central [63-65].

Ces deux dernières techniques sont effectuées par la méthode de Seldinger [66] et la mise en place de la ligne périphérique nécessite l'avancement du cathéter sans l'aide d'un fil guide [67].

Les temps de ponctions rapportés en minutes sont bien plus importants que ceux retrouvés dans notre étude de moins de 20 secondes.

Aussi il serait difficile de passer outre cette hétérogénéité dans l'analyse de ces résultats et d'assimiler complètement ces données de littérature, de surcroît contradictoire, aux approches appliquées à l'écho-sclérose par injection directe.

Les opérateurs de notre étude, issus de formations différentes exerçant dans des pays différents ont émis des réserves similaires.

Bien qu'il aurait été plus intéressant de réaliser une évaluation qualitative plus fine par un questionnaire adapté et validé, nous avons retenu quelques doléances concernant les difficultés d'approches dont certaines ont été pointées dans les études précédentes [25, 26].

Les échecs de ponction par l'approche longitudinale ont été peu significatifs globalement de 1,67 %, nul pour les experts, 3,23 % pour les intermédiaires et 6,67 % chez les débutants.

Les deux dernières catégories ont souligné la difficulté principale à maintenir le vaisseau et l'aiguille dans le plan de la sonde.

Ils ont également fait face aux cas d'artéfacts de ponction, par glissement de l'aiguille sur la paroi latérale donnant une image d'une véritable fousse introduction ; d'où la nécessité d'avoir un reflux avant de conclure au succès de la ponction.

Ceci rend bien compte de la difficulté de l'incidence longitudinale dans le contrôle de l'environnement direct de la veine [54, 21] et du positionnement de l'aiguille dans son plan sagittal (**Figure 1**) [51].

Par ailleurs nous retrouvons un temps de ponction plus rapide dans les approches longitudinales que lors des ponctions transversales (**Tableau 4**) dans l'ensemble.

Le TP chez les opérateurs débutants a été plus court dans la Longitudinale (5,02 s) que dans la transversale (10,70 s) ($p \leq 0,5$, -8,15 à -3,21) mais on ne retrouve pas de différence significative chez les opérateurs de niveau intermédiaire ($p = 0,37$).

Pour ce qui concerne l'incidence transversale, la majorité des opérateurs débutants (5 sur 8) trouve le geste plus « naturel » et « instinctif » que la Longitudinale, cependant ils avouent avoir un moindre contrôle, sur la qualité de la technique.

On pourrait l'expliquer par le fait de devoir gérer plusieurs paramètres simultanés ; celui de la difficulté à corriger l'angle (\hat{A}) en fonction de la profondeur (p) et de la distance du point de ponction (d) (**Figure 3**) et d'effectuer dans le même temps la translation à la fois de la sonde et de l'aiguille afin de coïncider la pointe de l'aiguille et le faisceau d'US (**Figure 4**).

Cela peut rendre le geste moins sûr, voire empirique pour un praticien débutant opérant dans une zone sensible.

Ce type de difficulté pourrait expliquer en partie le TP plus long dans la Transversale (10,70 s) que dans la Longitudinale (5,02 s) ($p \leq 0,5$, -8,15 à -3,21) chez les opérateurs débutants, sachant qu'on ne retrouvait pas de différence significative pour les autres catégories.

Nous savons que dans l'incidence Transversale l'aiguille est en dehors du plan et ne peut être vue dans son ensemble.

Elle n'est visualisée que sur un point précis.

Il est par conséquent difficile de reconnaître sur l'image échographique le niveau exact de la coupe et différencier la pointe de l'aiguille de son corps (**Figure 4**).

Il peut être responsable d'un échec de ponction avec risque de transpercer la veine par surestimation de la profondeur de la pointe d'aiguille.

À l'instar des références précédentes [68, 69] les opérateurs de notre étude ont souligné le défaut de visualisation de la pointe de l'aiguille pendant la progression de l'aiguille




FIGURE 3 : Approche transversale, point de ponction avec retrait distant (d) détermine l'angle de ponction \hat{A} , $T(\hat{A}) = p/d$. Plus superficielle, sera la veine (p), plus aigu sera l'angle \hat{A} .
© Zerrouk S.




FIGURE 4 : Séquences consécutives de l'approche transversale, de gauche à droite, avec translation simultanée de la sonde et de l'aiguille, rapprochement progressif de la pointe de l'aiguille en direction de la veine. © ZerroukS. [25].



FIGURE 5 : À droite, repérage échodoppler d'une perforante veineuse et artérielle. À gauche 3 étapes successives d'une échoclérose par ponction directe Transversale dans le plan de l'aiguille (trans-DP). © Zerrouk S.



FIGURE 6 : Rapports vasculo-nerveux de la PVS. À droite, en haut image échodoppler de la superficialisation de l'artère du nerf surale (NS), en bas artère du NS au côté de la PVS. © Zerrouk S.

ce qui peut contribuer à l'atteinte par inadvertance des structures anatomiques et à l'échec des tentatives d'accès vasculaire.

La **figure 7** montre une échoclérose Transversale de la PVS.

Nous ne pouvons être certain que le point hyperéchogène de l'aiguille au-dessus la PVS, à une proximité délicate de l'artère du NS, représente la pointe de l'aiguille ou son amont comme on pourrait le faire sur une échoclérose longitudinale de la même veine.

Une autre étude de BLAIVAS *et al.* [70] a montré que les internes ayant une certaine expérience de l'accès vasculaire écho-guidé pénétraient régulièrement la paroi postérieure de la veine jugulaire interne sur un mannequin d'accès vasculaire grandeur nature par l'approche transversale.

Cette incidence offre en revanche l'avantage de visualiser en continu la veine et son environnement [71, 21].

À ce titre, l'utilisation d'une approche Longitudinale pendant le cathétérisme veineux central a été suggérée pour réduire l'incidence de l'atteinte de la paroi postérieure en améliorant la visualisation de la pointe de l'aiguille [68, 54].

Cette incidence est également fortement suggérée pour les mêmes raisons dans l'anesthésie locorégionale sous guidage échographique [72, 73].

La non atteinte de la paroi postérieure est un critère de précision et de sécurité [74] à prendre en considération lors de l'échoclérose afin de réduire la survenue d'hématome post-sclérose et la prévention du risque d'atteinte artérielle. Il pourrait aussi être un paramètre à intégrer dans de futures études.

Ces caractéristiques prennent toute leur importance dans la sclérose des PV et de la PVS dans la mesure où la longitudinale permet la visualisation complète de l'aiguille et le contrôle de l'injection, à condition de ne pas dévier du plan du faisceau d'US, alors que la Transversale permet le contrôle des structures à proximité qu'on souhaite éviter.

Les deux approches étudiées, Longitudinale et Transversale, décrivent de façon statique la cible thérapeutique à savoir le vaisseau.

L'incidence de l'aiguille par rapport au faisceau ultrasons (US) de la sonde n'est pas mentionnée.

En effet, ce dernier élément est une variable dynamique à prendre en considération autant sur la terminologie que sur l'appréhension du geste car elle est capable de décupler les possibilités de ponctions [75].

L'aiguille peut, être soit dans le plan du faisceau de la sonde (**Figure 1**), soit en dehors de celui-ci (**Figure 2**).

Elle offre ainsi pour chacune des incidences, plusieurs possibilités d'approches.



Celle « longitudinale » en sclérothérapie utilise une incidence de l'aiguille dans le plan (DP) de la sonde (long-DP) alors que la « transversale » utilise l'aiguille hors du plan (HP) de la sonde (trans-HP).

Il serait souhaitable de spécifier ce plan de l'aiguille car il existe d'autres options d'orientations comme cela a déjà été rapporté par l'illustration de J.-J. Guex dans l'ouvrage ultrasons et phlébologie [2] et pour d'autres applications de l'écho-guidage thérapeutique en phlébologie [76, 77, 51, 62].

Une combinaison originale des deux approches classiques aurait l'avantage de conserver les qualités de chacune en s'affranchissant de leurs limites.

Pour exemple, la ponction selon une approche transversale de la veine, dans le plan de l'aiguille cette fois (Trans-DP) [51] (**Figure 8**) permet, à l'instar de l'incidence classique Transversale, d'avoir la veine à l'écran sous contrôle visuel permanent malgré les possibles déviations de la sonde associée à une visualisation des structures de voisinage (**Figure 9**).

Dans le même temps, elle permet, aussi bien que la classique Longitudinale, de visualiser l'aiguille notamment de sa pointe (**Figure 5, 9**) pendant toute la durée du geste et d'éviter l'atteinte de la paroi postérieure de la veine.

Des caractéristiques qui peuvent améliorer la sécurité dans l'écho-sclérose directe des PV (**Figure 5**) et celle de la PVS (**Figure 5**).

Il serait néanmoins intéressant qu'elles fassent davantage l'objet d'études comparatives.

Limites de l'étude

La principale limite de notre étude est qu'elle est réalisée sur un fantôme d'accès vasculaire, qui même s'il est ressemblant, ne reproduit pas le tissu humain.

La consistance veineuse et encore plus les conditions naturelles d'une écho-sclérose sont difficilement reproductibles.

Les dispositions mentales du praticien et de son patient durant le geste ainsi que les contraintes anatomiques ne sont pas superposables.



FIGURE 8 : Schémas de l'incidence transversale, aiguille dans le plan de la sonde DP (en violet). Trans-DP. © Zerrouk S.

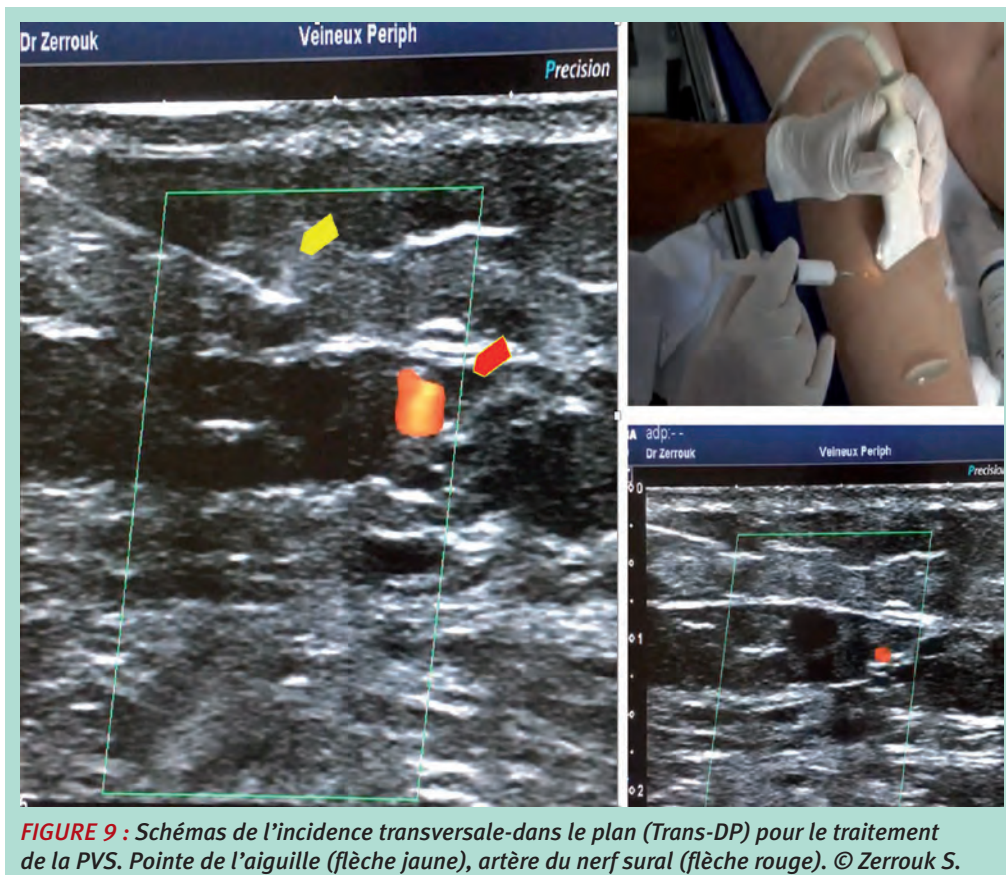


FIGURE 9 : Schémas de l'incidence transversale-dans le plan (Trans-DP) pour le traitement de la PVS. Pointe de l'aiguille (flèche jaune), artère du nerf sural (flèche rouge). © Zerrouk S.

Sur un plan statistique, un plus grand nombre de participants dans chaque catégorie serait plus propice à de meilleurs résultats.

À noter également que les paramètres recueillis de l'étude ne permettent pas d'interpréter de façon quantitative le niveau de sécurité de telle ou telle approche mais permettent tout au plus de suggérer des critères supplémentaires qu'on pourrait intégrer à une prochaine étude. Enfin, la durée de 20 secondes avant de conclure à un échec de ponction de l'opérateur est tout à fait arbitraire et ne rend pas compte du taux d'échec réel mais simplement de la difficulté de ponction voire de définir celle d'une première tentative. Elle mériterait par conséquent d'être mieux affinée à l'avenir.

Conclusion

Les opérateurs débutants ont été plus rapide dans la ponction injection-directe par approche Longitudinale que par Transversale sur un DSPE.

Le nombre restreint des participants ainsi que les limites de la ponction sur mannequin, ne nous permettent pas de conclure à la supériorité d'une incidence sur l'autre en termes d'efficacité et de sécurité.

D'autres études comparatives à plus grandes échelles sont requises.

Il est important que tout thérapeute tienne compte des qualités et limites propres à chaque incidence, particulièrement quand il s'agit de traiter certaines zones sensibles, à proximité de structures artérielles. L'incidence Longitudinale visualise l'aiguille jusqu'à sa pointe et contrôle le point d'injection alors que la transversale permet le contrôle visuel de la veine et des structures environnantes.

Une approche qui réunit à la fois tous les avantages cités pourrait améliorer la sécurité de nos écho-scléroses.

Pour ce faire, la prise en compte de la dynamique de placement de l'aiguille par rapport au plan de la sonde offrirait davantage de possibilités à nos techniques usuelles.

Références

1. Coughlin P.A., Berridge D.C. Is there a continuing role for traditional surgery? *Phlebology* 2015 ; 30 (Suppl. 2) : 29.
2. Hamel-Desnos C. Ultrasons et Phlébologie. Chapitre 11. Échographie per procedure : sclérothérapie à la mousse : Éditions Phlébologiques Françaises-Paris, 2016 : 109-21.
3. Hamel-Desnos C., Desnos P. Foam sclerotherapy, update on current practice and new findings. *Phlébologie* 2011 ; 64 : 19-23.
4. Breu F.X., Guggenbichler S., Wollmann J.C. 2nd European consensus meeting on foam sclerotherapy 2006. Tegernsee, Germany: Vasa 2008 : 713-29.
5. Hobbs J.T. The treatment of varicose veins: a random trial of injection/compression versus surgery. *Br. J. Surg.* 1968 ; 55 : 777.
6. Hobbs J.T. Surgery and sclerotherapy in the treatment of varicose veins: a random trial. *Arch. Surg.* 1974 ; 109 : 793.
7. Chant A.D.B., Jones H.O., Wendell J.M. Varicose veins: a comparison of surgery and injection/compression sclerotherapy. *Lancet* 1972 ; 300 : 1188.
8. Guex J.-J. Foam sclerotherapy: an overview of use for primary venous insufficiency. *Semin. Vasc. Surg.* 2005 ; 18 : 25.
9. Kahle B., Leng K. Efficacy of sclerotherapy in varicose veins – a prospective, blinded, placebo-controlled study. *Dermatol. Surg.* 2004 ; 30 : 723.
10. Mendoza E., Proebstle T.M., Mumme A., Breu F.X., Morrison N., Lattimer C.R. Duplex Ultrasound of Superficial Leg Vein. *Ultrasound in Varicose Vein Treatment*. Springer-Verlag Berlin Heidelberg 2014 ; 12 : 227-45.
11. Schadeck M. Doppler et échotomographie dans la sclérose des veines saphènes. *Phlébologie* 1986 ; 39 : 697-716.
12. Knight R.M., Vin F., Zygmunt J. A. Ultrasonic guidance of injection into the superficial venous system. *In: Davy A., Stemmer R. John Libbey Eurotext. Phlebologie* 1989 : 339-41.
13. ANAES. Traitement des varices des membres inférieurs. Rapport de l'agence nationale d'accréditation et d'évaluation en Santé. Service Évaluation en santé publique – Évaluation technologique juin 2004.
14. Rabe E., Breu F.X., Cavezzi A., Coleridge Smith P., et al. European guidelines for sclerotherapy in chronic venous disorders. *Phlebology* 2014 ; 29 : 346.
15. Conrad P., Malouf G.M., Stacey M.C. The Australian polidocanol (Aetoxisclerol) study. Results at two years. *Dermatol. Surg.* 1995 ; 21 : 334-6 ; discussion 337-8.
16. Guex J.-J., Allaert F.A., Gillet J.L., Chleir F. Immediate and midterm complications of sclerotherapy: report of a prospective multicenter registry of 12,173 sclerotherapy sessions. *Dermatol. Surg.* 2005 ; 31 : 123-8 ; discussion 128.
17. Guex J.-J. Microsclerotherapy. *Semin. Dermatol.* 1993 ; 12 : 129-34.
18. Hamel-Desnos C., Desnos P. L'écho-sclérothérapie à la mousse en 2004 : technique de la ponction-injection directe. *Phlébologie* 2004 ; 57 (3) : 289-300.
19. Hamel-Desnos C., Desnos P., Ouvry P. Nouveautés thérapeutiques de la prise en charge de la maladie variqueuse : écho-sclérothérapie et mousse. *Phlébologie* 2003 ; 56 (1) : 41-8.
20. Moore C.L., Copel J. Point-of-care ultrasonography. *N. Engl. J. Med.* 2011 ; 364 : 749-57.
21. Gottlieb M., Holladay D., Peksa G.D. Comparison of Short- vs Long-axis Technique for Ultrasound-guided Peripheral Line Placement: A Systematic Review and Meta-analysis. 2018 May 31 ; 10 (5) : e2718.

22. Marik P.E., Flemmer M., Harrison W. The risk of catheter-related bloodstream infection with femoral venous catheters as compared to subclavian and internal jugular venous catheters: a systematic review of the literature. *Crit. Care Med.* 2012 ; 40 (8) : 2479-85.
23. McGee D.C., Gould M.K. Preventing complications of central venous catheterization. *New Engl J. Med.* 2003 ; 348 (12) : 1123-33.
24. O'Grady N.P. Zero risk for central line-associated bloodstream infections ... Is this realistic? *Crit. Care Med.* 2012 ; 40 (2) : 657-8.
25. Ruesch S., Walder B., Tramer M.R. Complications of central venous catheters: internal jugular versus subclavian access - a systematic review. *Crit. Care Med.* 2002 ; 30(2) : 454-60.
26. Barsuk J.H., McGaghie W.C., Cohen E.R., O'Leary K.J., Wayne D.B. Simulation-based mastery learning reduces complications during central venous catheter insertion in a medical intensive care unit. *Crit. Care Med.* 2009 ; 37 : 2697-701.
27. Evans L.V., Dodge K.L., Shah T.D., Kaplan L.J., Siegel M.D., Moore C.L. Simulation training in central venous catheter insertion: improved performance in clinical practice. *Acad. Med.* 2010 ; 85 : 1462-9.
28. Miller A.H., Roth B.A., Mills T.J., et al. Ultrasound guidance versus the landmark technique for the placement of central venous catheters in the emergency department. *Acad. Emerg. Med.* 2002 ; 9 : 800-5.
29. Milling T.J., Rose J., Briggs W.M., et al. Randomized, controlled clinical trial of point-of-care limited ultrasonography assistance of central venous cannulation: The Third Sonography Outcomes Assessment Program (SOAP-3) Trial. *Crit. Care Med.* 2005 ; 33 : 1764-9.
30. Karakitsos D., Labropoulos N., De Groot E., et al. Real-time ultrasound-guided catheterisation of the internal jugular vein: a prospective comparison with the landmark technique in critical care patients. *Crit. Care* 2006 ; 10 : R162.
31. Guex J.-J. Complications of Sclerotherapy: An Update. *Dermatol. Surg.* 2010 ; 36 : 1056-63.
32. Hafner F., Froehlich H., Gary T., et al. Intra-arterial injection, a rare but serious complication of sclerotherapy. *Phlebology* 2013 ; 2013 : 64-73.
33. Jones L., Parsi K. Arteries masquerading as varicose veins: a trap for phlebologists. *Phlebology* 2015 ; 30 (10) : 729-35.
34. Zerrouk S., Gillot C., Uhl F., Vin F. Perforating vessels in the medial side of the leg: Anatomical dissection and duplex ultrasound study. Oral communication. [Abstract]. *Inter angiol. UIP Congress Boston* 2013.
35. Hafner F., Froehlich H., Gary T. and Brodmann M. Arterial injection, a rare but serious complication of sclerotherapy.
36. Fegan W.G., Pegum J.M. Accidental intra-arterial injection during sclerotherapy of varicose veins. *Br. J. Surg.* 1974 ; 61 : 124-6.
37. Martin P.G., Eastcott H.H. Sclerosant injection for varicose veins. *Br. Med. J.* 1971 ; 4 : 555.
38. Leu H.J., Brunner U. Iatrogenic thrombosis in the deep veins and in the arteries. *Phlebologie* 1974 ; 27 : 89-94.
39. Oesch A., Stirnemann P., Mahler F. Acute ischemic syndrome of the foot following sclerotherapy of varicose veins. *Schweiz Med. Wochenschr.* 1984 ; 114 : 1155-8.
40. Cockett F.B. Arterial complications of surgery and sclerosis of varices. *Phlebologie* 1987 ; 40 : 107-10.
41. Fegan W.G., Pegum J.M. Accidental intra-arterial injection during sclerotherapy of varicose veins. *Br. J. Surg.* 1974 ; 61 : 124-6.
42. Magee R.H. A complication of sclerotherapy. *Med. J. Aust.* 1999 ; 171 : 166.
43. Bergan J.J., Weiss R.A., Goldman M.P. Extensive tissue necrosis following high-concentration sclerotherapy for varicose veins. *Dermatol. Surg.* 2000 ; 26 : 535-41 ; discussion 541-32.
44. Masuda E.M., Kessler D.M., Lurie F., et al. The effect of ultrasound-guided sclerotherapy of incompetent perforator veins on venous clinical severity and disability scores. *J. Vasc. Surg.* 2006 ; 43 : 551-6.
45. Romain R. Incidents and accidents of the sclerosing treatment. *Phlebologie* 1971 ; 24 : 227-8.
46. Tournay R. Accidental intra-arterial injections of sclerogenic substances. In what measure is their prevention possible? *Phlebologie* 1970 ; 23 : 115-8.
47. Frileux C., Pillot-Bienayme P. Arterial complications of the treatment of varices. *Phlebologie* 1981 ; 34 : 63-8.
48. Saliou C., Duteille F., Soyer J., Sraieb T., Turc I., Laurian C. Iatrogenic intra-arterial injection during sclerotherapy of the external saphenous vein. *J. Chir. (Paris)* 1997 ; 134 : 65-8.
49. Biegeleisen K., Neilsen R.D., O'Shaughnessy A. Inadvertent intra-arterial injection complicating ordinary and ultrasound-guided sclerotherapy. *J. Dermatol. Surg. Oncol.* 1993 ; 19 : 953-8.
50. Lemasle P., Uhl J.F. and Gillot C. Small saphenous artery: embryology, anatomy and therapeutic considerations [Article in French]. *Phlebology* 2006 ; 59 : 35-45.
51. Zerrouk S. A New safe approach for sclerotherapy: Evaluation of the In-plane short axis SAIP in ultrasound-guided Sclerotherapy. Oral communication. 44th biannual congress of CSP. Montréal Canada. Nov. 2019.
52. Erickson C.S., Liao M.M., Haukoos J.S., et al. Ultrasound-guided small vessel cannulation: long-axis approach is equivalent to short-axis in novice sonographers experienced with landmark-based cannulation. *West J. Emerg. Med.* 2014 ; 15 (7) : 824-30.
53. Blaivas M., Brannan L. Short-axis versus long-axis approaches for teaching ultrasound-guided vascular access on a new inanimate model. *Acad. Emerg. Med.* 2003 ; 10 : 1307-11.
54. Stone M.B., Moon C., Sutijono D., Blaivas M. Needle tip visualization during ultrasound-guided vascular access: short-axis vs long-axis approach. *Am. J. Emerg. Med.* 2010 Mar ; 28 (3) : 343-7.
55. Mahler S.A., Wang H., Lester C., Skinner J., Arnold T.C., Conrad S.A. Short- vs long-axis approach to ultrasound-guided peripheral intravenous access: a prospective randomized study. *Am. J. Emerg. Med.* 2011 ; 29 : 1194-7.

56. Clemmesen L., Knudsen L., Sloth E., Bendtsen T. Dynamic needle tip positioning - ultrasound guidance for peripheral vascular access. A randomized, controlled and blinded study in phantoms performed by ultrasound novices. *Ultraschall Med.* 2012 ; 33 : E321-E325.
57. Randolph A.G., Cook D.J., Gonzales C.A., et al. Ultrasound guidance for placement of central venous catheters: a meta-analysis of the literature. *Crit. Care Med.* 1996 ; 24 (12) : 2053-8.
58. Keyes L.E., Frazee B.W., Snoey E.R., Simon B.C., Christy D. Ultrasound-guided brachial and basilic vein cannulation in emergency department patients with difficult intravenous access. *Ann. Emerg. Med.* 1999 ; 34 : 711-4.
59. Costantino T.G., Fojtik J.P. Success rate of peripheral IV catheter insertion by emergency physicians using ultrasound guidance [abstract]. *Acad. Emerg. Med.* 2003 ; 10 : 487.
60. Blaivas M., Brannam L., Fernandez F. Short Axis versus long axis approaches for teaching ultrasound guided vascular access [abstract]. *Acad. Emerg. Med.* 2003 ; 10 : 572-3.
61. Farrell J., Gellens M. Ultrasound-guided cannulation versus the landmark-guided technique for acute hemodialysis access. *Nephrol Dialysis Transplant.* 1997 ; 12 : 1234-7.
62. Zerrouk S., Gundesli M., Melki L. Étude prospective sur une incidence originale axe court dans le plan aux trois-quarts (AC-DP ¾) lors des difficultés de ponction-cathétérisation dans le traitement endoveineux thermique de la grande et petite saphène. *J. Mal. Vasc.* 2020 ; 45 : S51.
63. Denys B.G., Uretsky B.F., Reddy P.S. Ultrasound-assisted cannulation of the internal jugular vein. A prospective comparison to the external landmark-guided technique. *Circulation.* 1993 ; 87 : 1557-62.
64. Gualtieri E., Deppe S.A., Sipperly M.E., Thompson D.R. Subclavian venous catheterization: greater success rate for less experienced operators using US guidance. *Crit. Care Med.* 1995 ; 23 : 692-7.
65. Tempe D.K., Virmani S., Agarwal J., et al. The success rate and safety of internal jugular vein cannulation using anatomical landmark technique in patients undergoing cardiothoracic surgery. *Ann. Card. Anaesthesia* 2013 ; 16 : 16-20.
66. Seldinger S.I. Catheter replacement of the needle in percutaneous arteriography: a new technique. *Acta Radiol.* 1953 ; 39 : 368-76.
67. Gottlieb M., Sundaram T., Holladay D., Nakitende D. Ultrasound-guided peripheral intravenous line placement: a narrative review of evidence-based best practices. *West J. Emerg. Med.* 2017 ; 18 : 1047-54.
68. Karakitsos D., Labropoulos N., De Groot E., et al. Real-time ultrasound-guided catheterisation of the internal jugular vein: a prospective comparison with the landmark technique in critical care patients. *Crit. Care* 2006 ; 10 : R162.
69. Denys B.G., Uretsky B.F., Reddy P.S. Ultrasound-assisted cannulation of the internal jugular vein. A prospective comparison to the external landmark-guided technique. *Circulation* 1993 ; 87 (5) : 1557-62.
70. Blaivas M., Adhikari S., Lyon M. An unseen danger: frequency of posterior vessel wall penetration by needles during ultrasound guided internal jugular vein central line placement. *Ann. Emerg. Med.* 2007 ; 50 : S68-9.
71. Takeshita J., Nishiyama K., Fukumoto A., Shime N. Comparing Combined Short Axis and Long-Axis Ultrasound-Guided Central Venous Catheterization with Conventional Short-Axis Out-of-Plane Approaches. *J. Cardiothorac. Vasc. Anesth.* 2018 Aug 9.
72. Blaivas M., Lyon M. Ultrasound-guided interscalene block for shoulder dislocation reduction in the ED. *Am. J. Emerg. Med.* 2006 ; 24 (3) : 293-6.
73. Stone M.B., Price D.D., Wang R. Ultrasound-guided supraclavicular block for the treatment of upper extremity fractures, dislocations, and abscesses in the ED. *Am. J. Emerg. Med.* 2007 ; 25 (4) : 472-5.
74. Moon C.H., Blehar D., Shear M.A., Uyehara P., Gaspari R.J., Arnold J., Cukor J. Incidence of posterior vessel wall puncture during ultrasound-guided vessel cannulation in a simulated model. *Acad. Emerg. Med.* 2010 ; 17 : 1138-41.
75. Zerrouk S. Prospective study on an original approach "short axis in plane at 3/4" to overcome difficulties encountered with catheterization in endovenous treatment. Oral communication. Biannual congress of CSP. Montréal Canada. April 2019.
76. Zerrouk S., Decker F., Vin F., Benhamou A.C. Controlled ultrasound-guided tumescent anesthesia in endovenous laser therapy: Comparative study of an original technique with directed hydro-separation approach. *Int. Angiol.* 2018 ; 37 (1) : 48-9.
77. Gundesli M., Zerrouk S. Prospective study on puncture-catheterization difficulties in endovenous thermal treatment. *Phlebologie* 2020 ; 73 : 19-30.