

# ANÉVRYSME de la TERMINAISON des DEUX PETITES VEINES SAPHÈNES avec THROMBOSE UNILATÉRALE

ANEURYSM of the TERMINATION of BOTH SMALL SAPHENOUS  
VEINS with UNILATERAL THROMBOSIS

J.L. GILLET

Une patiente de 59 ans, sans antécédent vasculaire particulier notamment thrombo-embolique veineux, présente brutalement, sans facteur déclenchant précis, une douleur du creux poplité gauche. Le médecin traitant perçoit à l'examen clinique un nodule induré et demande une exploration échographique de la fosse poplitée réalisée par un médecin radiologue qui, suspectant une thrombose veineuse, adresse la patiente au cabinet de médecine vasculaire.

L'exploration écho-Doppler montre **la thrombose de la terminaison de la petite veine saphène (PVS)** se présentant sous l'aspect d'une terminaison anévrysmale avec une thrombose mesurée à 12,1 mm de diamètre (Fig. 1) alors que le tronc saphène est de calibre normal (3 mm) et contient en Doppler pulsé et couleur (Fig. 2).

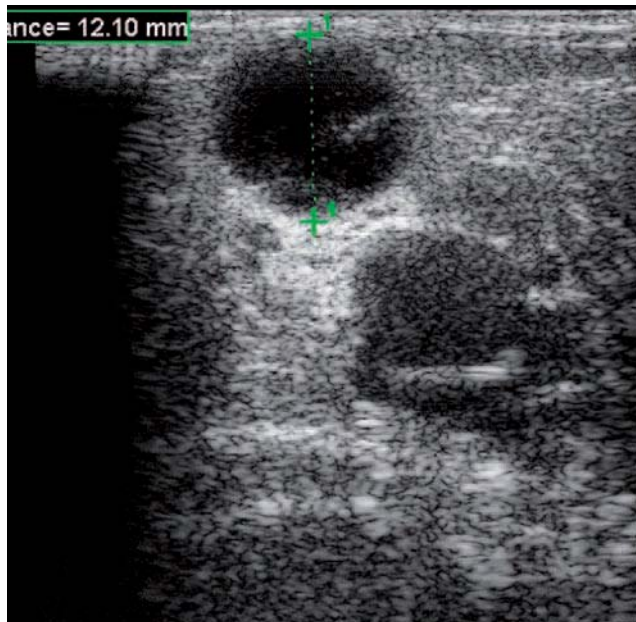


Fig. 1. – Aspect échographique en mode B de l'anévrysme thrombosé de la terminaison de la petite veine saphène gauche mesuré à 12,1 mm de diamètre

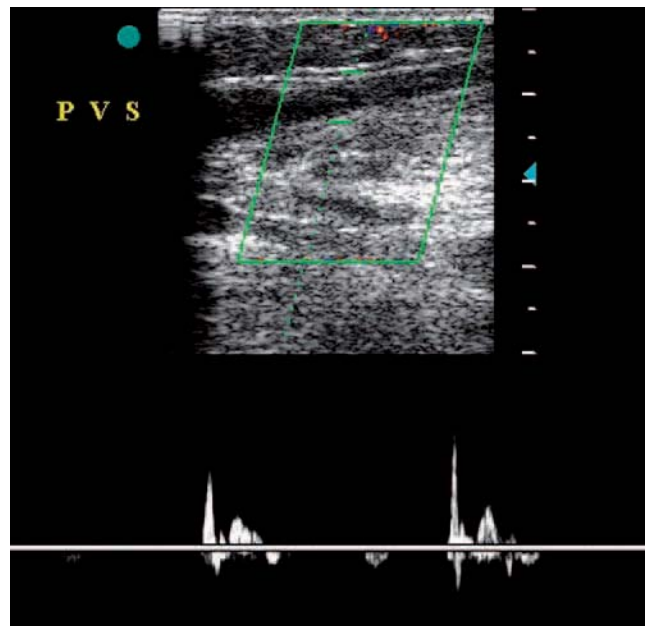


Fig. 2. – L'exploration écho-Doppler pulsé montre l'absence de reflux veineux dans le tronc de la petite veine saphène gauche

L'examen montre un thrombus s'arrêtant au ras de la veine poplitée. L'exploration complète des troncs veineux ne révèle aucune autre localisation de thrombose, ni dans le réseau veineux superficiel, ni dans les troncs veineux profonds.

On constate une disposition anatomique similaire du côté droit avec un anévrysme, non thrombosé, de la terminaison de la PVS de 12,5 mm x 18,5 mm (Fig. 3) avec, de ce côté également, un tronc saphène de calibre normal et continent.

La patiente reçoit un traitement anticoagulant à doses curatives pendant un mois, associé à une contention élastique et à la poursuite de la déambulation.

## CAS CLINIQUE

L'exploration de contrôle à un mois montre l'absence d'extension du thrombus, l'absence d'autre localisation thrombo-embolique veineuse et une rétraction modérée du thrombus de la terminaison de la PVS gauche (8,4 mm).

La patiente est alors traitée chirurgicalement (cross-section et stripping très court de la PVS avec exérèse de l'anévrisme). Dans un deuxième temps elle bénéficiera d'une d'intervention chirurgicale du même type pour traiter l'anévrisme de la terminaison de la PVS droite.

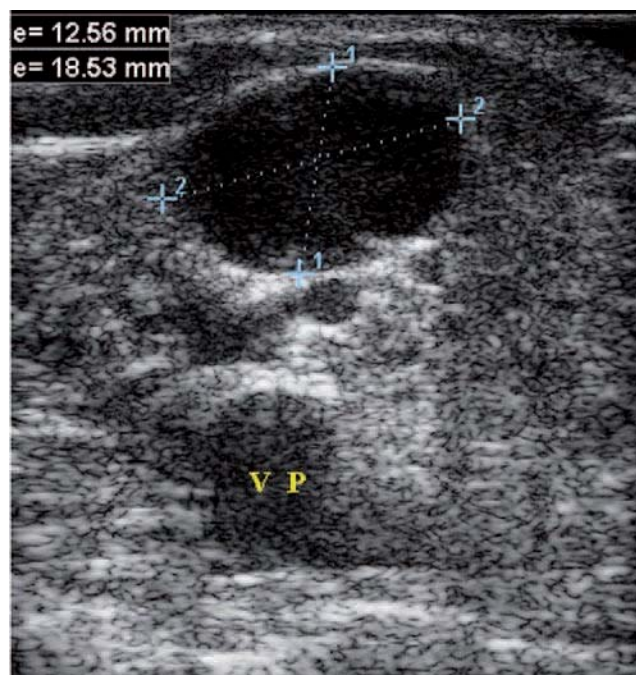


Fig. 3. – Aspect échographique en mode B de l'anévrisme non thrombosé de la terminaison de la petite veine saphène droite mesuré à 12,5 mm par 18,5 mm