

# Double anévrysme veineux poplité, secondairement thrombosé : Analyse d'un cas et revue de la littérature.

## Double popliteal venous aneurysm, secondarily thrombosed: Case analysis and literature review.

Bordas M., Nicolini Ph.

### Résumé

Les anévrysmes veineux ont été décrits dans la littérature pour la première fois par Sir William Osler en 1913 [1]. Il s'agit d'une pathologie rare.

La revue de la littérature ne retrouve que quelques centaines de cas publiés.

La localisation poplitée est la plus fréquente.

- Ces anévrysmes ont un potentiel de complications graves telles que :
- La rupture hémorragique dans les localisations thoraciques et abdominales,

Et les embolies pulmonaires (EP), thromboses veineuses profondes (TVP) et syndromes post-thrombotiques dans la localisation poplitée [2].

Nous décrivons le cas d'un patient présentant des localisations anévrysmales poplitées haute et basse, avec atteinte des troncs jambiers, compliquées de thrombose.

**Mots-clés :** anévrysmes veineux poplités, rupture hémorragique, thromboses veineuses, IRM, échographie-doppler, chirurgie.

### Abstract

*Venous aneurysms were first described in the literature by Sir William Osler in 1913 [1]. It is a rare condition.*

*The review of the literature found only a few hundred published cases.*

*Popliteal location is the most frequent.*

*These aneurysms have the potential for serious complications such as:*

- *Hemorrhagic rupture in the thoracic and abdominal localizations,*
- *And pulmonary embolisms (PE), deep vein thrombosis (DVT) and post-thrombotic syndromes in the popliteal site [2].*

*We describe the case of a patient with upper and lower popliteal aneurysmal localizations, with involvement of the leg trunks, complicated by thrombosis.*

**Keywords:** popliteal venous aneurysms, hemorrhagic rupture, venous thrombosis, MRI, Doppler ultrasound, surgery.

### Le cas clinique : histoire de la maladie

Il s'agit d'un homme de 63 ans, actif et en bonne forme physique mais ayant de lourds antécédents, parmi lesquels une dyslipidémie, une hypertension artérielle, un tabagisme, des allergies à la Pénicilline et aux quinolones, une lobectomie supérieure droite pour néoplasie en 2006, une broncho-pneumopathie chronique obstructive compliquée d'emphysème, et une artériopathie oblitérante des membres inférieurs avec des dilatations-stenting aorto-bi-iliaques en 2002, 2006 et 2008, et des thrombo-endarterectomies fémorales gauche et droite associées à des stents fémoraux en 2012.

En 1996, il a eu une rupture des ligaments croisés du genou gauche compliquée d'une TVP, traitée par attelle, anticoagulation curative par Fluindinone et compression veineuse par bas pendant plusieurs mois. La durée exacte du traitement et le degré de compression n'ont pas pu être retrouvés.

Il a consulté en avril 2017 pour claudication intermittente invalidante du membre inférieur droit.

À l'examen, le pouls poplité était diminué à droite, bien retrouvé à gauche.

On ne retrouvait pas de signe clinique particulier, et notamment aucune masse n'était perçue au niveau du creux poplité gauche.

Le bilan échographique retrouvait une sténose de l'artère fémorale superficielle droite, associée à la découverte fortuite d'un **anévrisme de la veine poplitée gauche**, mesuré sur cet examen à 27 mm de diamètre en position debout (16 mm en position couchée), décrit comme unique et sans précision sur sa localisation. Aucun syndrome post-thrombotique séquellaire, qu'il soit refluant ou obstructif, n'était décrit sur cet écho-doppler (ED) initial.

Il a été pris en charge chirurgicalement pour son artériopathie, avec la réalisation d'une angioplastie transluminale avec stenting de son artère fémorale superficielle droite.

Dans le même temps opératoire, on a réalisé une **phlébographie antérograde du membre inférieur gauche par ponction au dos du pied (figures 1 et 2).**

**FIGURE 1 :** Figure 1

**FIGURE 2 :** Figure 2

**Il existait en fait deux anévrismes veineux sacciformes d'environ 25 mm de diamètre chacun.**

Le premier était à la jonction fémoro-poplitée, le deuxième se situait au niveau de la partie distale de la veine poplitée, à la confluence du tronc veineux tibio-fibulaire, de la veine tibiale antérieure, et des veines gastrocnémiennes médiales.

Compte tenu de l'absence de symptôme, nous n'avons pas mis en place de traitement dans un premier temps.

Le patient a été revu régulièrement pendant un an, avec un bon résultat artériel et aucun événement notable au niveau veineux.

En mai 2018, il a bénéficié d'une intervention de remplacement valvulaire aortique associé à un mono-pontage aorto-coronaire.

Ce geste s'est compliqué à J14 d'une thrombose veineuse profonde du membre inférieur gauche symptomatique, entraînant une forte douleur et un œdème de tout le membre, sans complication thrombotique ni ischémique.

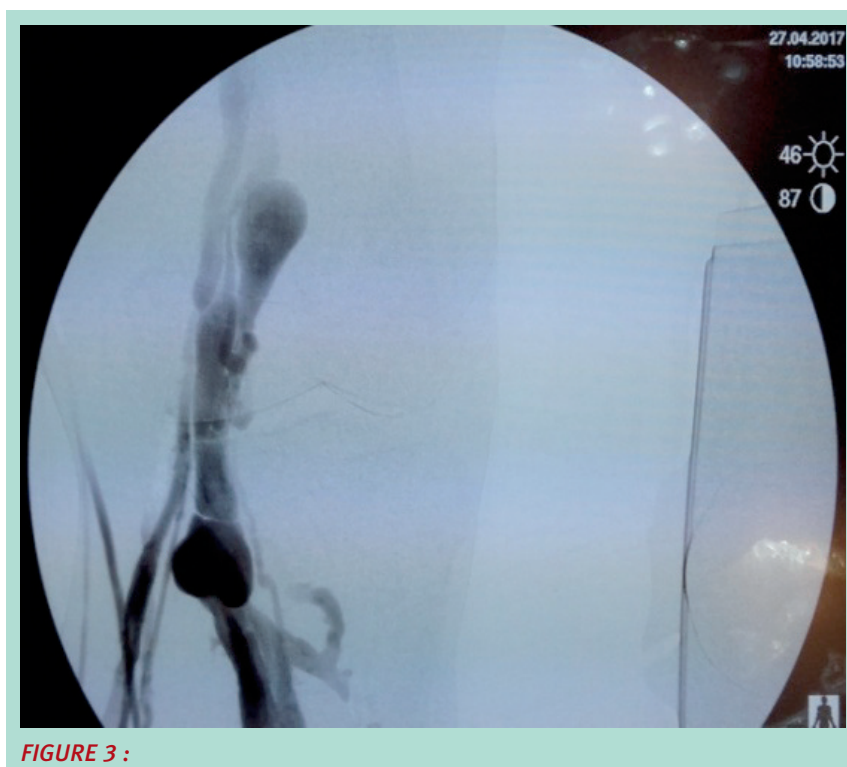
L'ED retrouvait une occlusion complète de son anévrisme poplité distal.

Un traitement par rivaroxaban a été instauré selon le protocole habituel (15 mg 2 fois par jour pendant 21 jours, puis 20 mg 1 fois par jour).

Le contrôle écho doppler veineux réalisé trois mois après la mise en place du traitement retrouvait une disparition du thrombus, sans insuffisance veineuse profonde séquellaire.

L'anticoagulation curative a été prolongée jusqu'à l'avis chirurgical. Il existait à ce moment là une indication opératoire, ce qui a été expliqué au patient.

Après présentation des bénéfices et des risques liés à l'évolution naturelle de la maladie, ainsi que ceux du geste chirurgical, le patient a préféré continuer l'anticoagulation



**FIGURE 3 :**

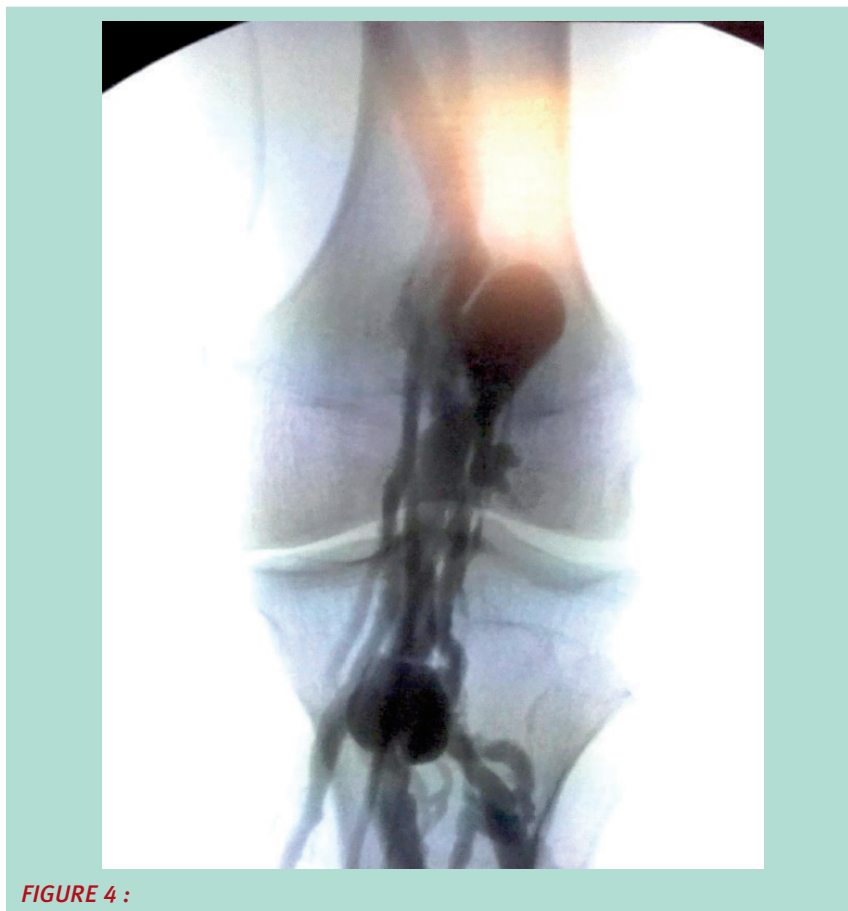


FIGURE 4 :

curative au long cours, associée à une compression élastique de classe 3.

## Discussion

Les anévrismes veineux peuvent être définis par la présence d'une dilatation isolée persistante d'une veine. Le diamètre n'est pas clairement défini dans la littérature. Mac Devitt en 1993 propose un diamètre à deux fois la veine dans sa portion saine, et Maleti en 1997 propose un diamètre critique à trois fois la normale [3, 4].

*Ces anévrismes ont été décrits dans à peu près toutes les localisations.*

On les retrouve dans 7 % des cas au niveau de la tête, du cou, et des membres supérieurs, 8 % au niveau du thorax, 30 % en intra-abdominal, et 55 % au niveau des membres inférieurs [2].

Le premier anévrisme veineux poplité (AVP) a été décrit dans la littérature par May en 1968 [5].

On estime l'incidence des AVP comprise entre 0,2 et 0,5 % des malades explorés pour maladie veineuse chronique

[6-8], ce qui sous-entend une sous-estimation de leur fréquence. Ils peuvent survenir à tout âge.

**La classification établie par Cormier [9] distingue les étiologies dysplasiques d'origine congénitales et les étiologies dystrophiques.**

**Les lésions dysplasiques** apparaissent plus tôt, et entrent souvent dans le cadre :

- d'un syndrome de Klippel-Trenaunay (hypertrophie des tissus mous et osseux associée à des malformations vasculaires),
- ou d'un syndrome de Servelle-Martorell (malformation veineuse ou plus rarement artérielle, pouvant s'associer à une hypertrophie du membre avec hypoplasie osseuse) [10].
- elles peuvent aussi se retrouver dans un syndrome d'hyper-éosinophilie [11].

**Baucoup plus fréquemment les AVP sont dus à une dystrophie pariétale**, dont le mécanisme principal est une situation de stress hémodynamique anormal sur la paroi veineuse, comme une maladie veineuse chronique, un contexte de fistule artério-veineuse, ou une iatrogénie.

Dans notre cas, il est intéressant de noter que le patient avait présenté en 1996 un gros traumatisme du genou compliqué de thrombose veineuse profonde, traité par attelle, anticoagulation de quelques mois et compression. Par la suite, aucun suivi phlébologique régulier n'avait été instauré. Plusieurs cas d'AVP d'origine traumatique ont été décrits dans la littérature [2, 6, 12], probablement par fragilisation de l'endothélium veineux.

*Actuellement, l'IRM est l'examen de référence dans le diagnostic lésionnel de ces traumatismes.* Or, ce même examen permet aussi de dépister les fragilisations de l'endothélium veineux [13]. La réalisation d'une acquisition veineuse pourrait donc être réalisée lors d'un même examen. Elle permettrait d'organiser un suivi phlébologique à long terme chez les patients positifs.

*L'alternative est la réalisation d'un ED veineux de vérification à distance de la survenue du traumatisme.*

- Le mode de découverte des AVP a évolué au fil des années avec le développement de l'échographie doppler. Dans les descriptions des années 90, les découvertes sont liées à un phénomène embolique dans la moitié des cas [14-16].
- Les études plus récentes retrouvent des AVP identifiés majoritairement devant la présence d'une tuméfaction ou de signes d'insuffisance veineuse chronique (50 %).
- Les découvertes par un phénomène thrombo-embolique (20 %), ou fortuites (30 %) sont devenues minoritaires [8, 17, 18].

À noter que certaines séries retrouvent des AVP bilatéraux chez plus de 20 % des patients [3, 17, 19].

- Ces anévrismes peuvent être sacciformes (70 %) ou fusiformes (30 %) [17, 18, 20-22].
- Ils se compliquent souvent d'embolie pulmonaire, plus rarement de thrombose veineuse.
- Des cas d'embolies paradoxales ont été décrits [23, 24].
- Il existe de rares cas décrits de compression nerveuse.
- L'hémorragie est exceptionnelle dans cette localisation.

***L'examen de référence est l'échographie doppler.***

- Il permet de poser le diagnostic et suffit, s'il est bien détaillé, à poser l'indication opératoire.
- Par ordre d'importance, il doit préciser la forme de l'anévrisme, rechercher la présence de thrombus intra-anévrysmal, rechercher des zones de turbulence, et enfin mesurer la taille.
- Il existe en effet des corrélations établies entre anévrisme sacciforme et présence de thrombus intra-anévrysmal [25], thrombus intra-anévrysmal et embolie pulmonaire [17, 22], diamètre anévrysmal et présence de turbulences thrombogènes [21].
- Par ailleurs, plus de 50 % des AVP sont associés à une insuffisance veineuse chronique, peut-être à cause de l'hypertension veineuse et de l'inflammation chronique [21].

- Cet examen doit donc être bilatéral, et particulièrement soigneux chez les patients ayant une embolie pulmonaire ou une insuffisance veineuse chronique, car la corrélation entre ces pathologies est forte et un anévrisme focal peut être négligé en cas d'examen trop rapide.
- Des examens complémentaires de type phlébographie ou phléboscaner peuvent être réalisés, mais l'angio-IRM reste l'examen de référence lorsqu'une indication chirurgicale est envisagée [22].

Ces anévrismes sont potentiellement létaux, par survenues d'embolies pulmonaires [6, 7, 17, 26, 27].

La prise en charge repose principalement sur deux critères : la forme anatomique et la présence de thrombus intra-anévrysmal.

- L'anévrisme sacciforme est une indication opératoire établie.
- Il est très thrombogène et a un fort potentiel emboligène, quel que soit sa taille [22].

*A contrario, des travaux ont été réalisés sur les anévrismes fusiformes qui montrent que la présence de turbulences est fortement liée à la taille de l'anévrisme [21, 25, 28].*

*Les petits anévrismes (< 20 mm) fusiformes sans turbulence ni thrombus peuvent donc être simplement surveillés, du fait d'un faible potentiel emboligène [7, 15, 17, 21, 28, 29], mais un traitement devra être mis en place dès l'apparition de turbulences ou d'une augmentation de taille.*

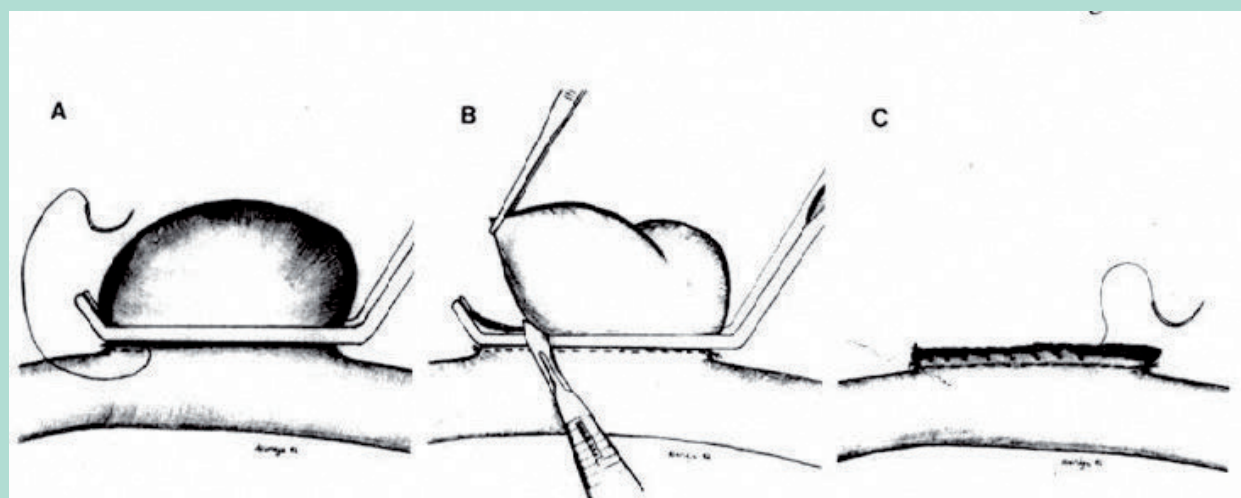
*Cependant, cette surveillance seule peut s'avérer dangereuse.*

- Dans son étude, Donaldson retrouve en effet une mortalité à 23 % chez les patients non-traités [17].
- Elle doit être mise en place avec une grande prudence chez des patients compliants ayant des anévrismes répondant à tous les critères.
- Tous les autres doivent être traités dès leur découverte par anticoagulation curative, des patients étant décédés dans l'attente de leur chirurgie [26].
- En cas de contre-indication, il est recommandé de poser un filtre cave transitoire et d'opérer rapidement [16, 22].

***Globalement, la chirurgie est proposée par la grande majorité des auteurs pour la plupart des cas [7, 9, 14, 16-18, 20-22].***

- Les AVP symptomatiques ont quasiment toujours été traités chirurgicalement dans la littérature, du fait d'études du début des années 90 retrouvant un taux de récurrences emboliques à 80 % sous traitement anticoagulant [7, 14, 19].
- Deux études plus récentes, portant sur 21 et 39 patients, tendent à réhabiliter le traitement médical sur les AVP symptomatiques avec une absence d'évènements au cours d'un suivi moyen de respectivement 38 et 58 mois [17, 21].

***Dans la plupart des cas, la chirurgie consiste en une anévrysmectomie suivie par une anévrysmorrhaphie.***



**FIGURE 5 :** Technique chirurgicale d'Aldridge

- Dans le cas d'un anévrisme sacciforme, le clampage isolé de l'anévrisme est généralement facile, permettant la résection en sécurité.
- La suture est réalisée le plus souvent au bord à bord (Technique d'Aldridge) (**Figure 3**).
- Dans le cadre d'un anévrisme fusiforme, cette technique n'est pas recommandée car elle laisse une partie dilatée sur la paroi postérieure, qui a tendance à récidiver [18, 22].
- Le clampage doit se faire en amont et en aval. L'obtention d'une veine de calibre suffisant et régulier est plus difficile.
- On peut utiliser un manchonnage de Teflon, mais la technique a été trop peu décrite pour en connaître les résultats à long terme.
- On peut être amené à mettre un patch, voire à réaliser un rétablissement de la continuité par pontage.
- Dans ce cas le matériel de choix est une veine superficielle du bras ou de la jambe controlatérale, afin de préserver une voie de drainage en cas de thrombose du pontage.
- En cas d'absence de matériel autologue, on s'orienterait vers une veine allogénique.

*En postopératoire, plusieurs schémas ont été utilisés.*

- Sur les anévrismes purement sacciformes, certains auteurs ont proposé une période très courte d'anticoagulation post-opératoire [14,30].
- Beaucoup sont en faveur d'une anticoagulation de 3 à 6 six mois [6,9,16-18,20,22], durée théorique de la reconstruction de l'endothélium veineux [31]. Récemment, Noppeney a proposé une anticoagulation de 3 mois systématique sur les AVP symptomatiques et les terrains à risque embolique, réduite à 8 jours en l'absence de ces critères [21].

- La compression veineuse est systématiquement prescrite.

*Les résultats de l'intervention chirurgicale sont globalement excellents.*

- Aucune récurrence d'embolie pulmonaire après traitement chirurgical n'a été décrite [6,17,20,21].
- Il existe néanmoins des complications. En reprenant les méta-analyses et les séries les plus importantes [6,14,17,20-22] on retrouve :
  - De façon précoce des thromboses veineuses post-opératoires (5-25 %) qui peuvent se reperméabiliser sous anticoagulants,
  - Des complications hémorragiques (3-10 %),
  - Des complications infectieuses (0-5 %)
  - Des complications neurologiques par atteinte des nerfs saphène ou tibial (0-4 %).
  - Plus tardivement, la thrombose est moins fréquente (0-5 %).
  - Par contre, le patient peut développer une insuffisance veineuse chronique au niveau du site chirurgical (0-20 %) et les récurrences ne sont pas rares (0-50 %) [32-34].
  - La perméabilité globale est estimée à 80 % à long terme.

**L'alternative principale à la chirurgie est l'anticoagulation au long cours, associée à la compression.**

- Elle doit être mise en place dès la découverte d'un anévrisme menaçant. Comme évoqué auparavant, il s'agit d'un traitement controversé ayant des résultats très différents en fonction des études, allant d'une franche inefficacité dans les années 90 [7, 14, 19] à une efficacité tout-à-fait satisfaisante dans les années 2000 [17, 21].

- La molécule utilisée est pourtant la même dans la grande majorité des cas (warfarine) ; seuls 2 patients de l'étude de Noppeney ont reçu des nouveaux anticoagulants oraux [21].
- D'ailleurs Noppeney décrit bien dans son étude que l'arrivée de ces nouvelles molécules a fortement contribué aux refus de la chirurgie des patients, et à leur choix d'un traitement médical.
- Il serait donc souhaitable de mieux documenter l'efficacité de ces molécules. Actuellement, le traitement anticoagulant reste une alternative possible, mais doit être proposé avec une grande prudence chez les patients ne voulant ou ne pouvant pas bénéficier de la chirurgie.

*Une dernière alternative décrite est la ligature haute de la veine fémorale comme traitement des AVP emboligènes [6,9,35].*

- Les résultats à long terme ne sont pas décrits, exceptés dans la dernière étude qui retrouve une absence de récurrence embolique et un bon résultat clinique à 24 mois.
- Néanmoins cette méthode ne protège pas de la thrombose veineuse profonde ni du syndrome post-thrombotique.

*Dans notre cas, l'absence initiale de mise en place d'un traitement anticoagulant était une erreur, due à notre méconnaissance de la pathologie.*

- Secondairement, la situation anatomique de l'anévrisme poplité distal rendait le geste chirurgical complexe.
- La voie d'abord postérieure classique ne donne pas un bon accès à la bifurcation veineuse.
- Il aurait probablement fallu sectionner les muscles soléaires, augmentant le risque hémorragique et de séquelles fonctionnelles musculaires et neuropathiques de par la proximité du nerf tibial.
- L'exclusion de l'anévrisme et le rétablissement de la continuité veineuse, au niveau de la confluence des veines jambières et gastrocnémiennes médiales, auraient probablement été difficiles techniquement.

*Néanmoins, l'abstention chirurgicale paraît encore plus risquée, car elle met en jeu le pronostic vital.*

- C'est pourquoi nous avons proposé l'intervention au patient, qui l'a refusée. Il s'agit d'un choix compréhensible mais que nous pouvons regretter.
- Un traitement médical de longue durée par Rivaroxaban 20mg par jour et compression veineuse élastique par chaussettes de classe 3 a été instauré. La molécule a été choisie pour sa plus grande stabilité.
- La posologie haute a été prescrite de façon empirique, en se basant sur le risque important de présence d'un thrombus intra-anévrysmal.
- Il a aussi été mis en place une surveillance par ED tous les 6 mois, concomitamment à un suivi chirurgical au cours duquel l'acte chirurgical a été et continuera d'être proposé au patient.

## Conclusion

Les anévrismes veineux poplités sont une pathologie rare mais dangereuse. C'est pourquoi nous proposons l'évaluation d'une recherche diagnostique plus systématisée chez les patients ayant présenté un traumatisme grave du genou, soit par la réalisation d'un temps d'acquisition de l'endothélium veineux lors des IRM, soit par la recherche de la pathologie par échographie-doppler à distance de l'évènement.

Les patients présentant une maladie veineuse chronique doivent bénéficier de la recherche soigneuse d'un anévrisme, qui est bilatéral dans 20 % des cas.

Le développement sacciforme, mais aussi la présence de thrombus, et même de turbulences intra-anévrysmales sont des indications à un traitement immédiat.

Le traitement chirurgical donne de très bons résultats.

L'alternative est l'anticoagulation, qui reste controversée et pour laquelle des études plus importantes seraient souhaitables.

L'absence de traitement est l'attitude la plus dangereuse. Elle ne se justifie que très rarement, et doit s'accompagner d'une surveillance échographique rapprochée.

## Références

1. Osler W. An arterio-venous aneurysm of the axillary vessels of 30 years duration. *Lancet* 1913; 182 (4705): 1248-9.
2. Teter KA, Maldonado TM, Adelman MA. A systematic review of venous aneurysms by anatomic location. *J Vasc Surg Venous Lymphat Disord* 2018 May; Vol. 6 (3):408-413.
3. McDevitt DT, Lohr JM, Martin KD et al. Bilateral popliteal vein aneurysms. *Ann Vasc Surg*, 1993, 7: 282-6
4. Maleti O, Lugli M, Collura M. Anévrismes veineux poplités : expérience personnelle. *Phlébologie* 1997;50:53-9.
5. May R, Nissel R. Aneurysma der vena poplitea. *Fortschr Geb Rontgenstr Nuklearmed*. 1968;108(3):402-3.
6. Berqvist D, M Björck, Ljungman C. Popliteal venous aneurysm a systematic review. *World J Surg*. 2006;30(3): 273-9.
7. S K. Volteas, N Labropoulos, AN. Nicolaidis. Vein aneurysms of the lower extremities *Surgery*, Volume 119, Issue 3, March 1996: 356.
8. Coffman SW; Leon SM; Gupta SK, Popliteal venous aneurysms: report of an unusual presentation and literature review. *Annals Of Vascular Surgery*; 2000 May; Vol. 14(3):286-90.
9. J.M. Cormier, F. Cormier, AL. Ayoubi. Anévrismes veineux poplités. *Journal des Maladies Vasculaires*. 1999, 24,1:37-41.
10. Paes EH, Vollmar JF. Aneurysma transformation in congenital venous angiodysplasias in lower extremities. *International Angiology: A Journal of The International Union of Angiology* 1990 Apr-Jun; Vol. 9(2):90-6.

11. Malskat WS, Racz E, ten Raa S, Lugtenburg PJ, Hegt VN, de Maeseneer MG. Multiple venous aneurysms in a patient with hypereosinophilic syndrome. *Phlebology* 2016 Feb; Vol. 31(1):66-8
12. De Santis F, Candia S, Scialpi R, Piccinin A, Bruni A, Morettini G, Loreni G. Medial gastrocnemius vein aneurysm development after compressive trauma in the knee. *Phlebology* 2017 Jun; Vol. 32(5):355-359.
13. Ambrose N; Cardiovascular Sciences, NHLI, Imperial College, London, UK, Pierce IT, Gatehouse PD, Haskard DO, Firmin DN. Magnetic resonance imaging of vein wall thickness in patients with Behçet's syndrome. *Clinical And Experimental Rheumatology* 2014 Jul-Aug; Vol. 32 (4 Suppl 84):S99-102.
14. Aldridge SC, Comerota AJ, Katz ML, Wolk JH, Goldman BI, White JV. Popliteal venous aneurysm: report of two cases and review of the world literature. *J Vasc Surg* 1993;18:708-15.
15. Langeron P; Gosselin J, Marin J. Aneurysm of the popliteal vein. *J Mal Vasc* 1990; Vol. 15 (2):188-92; discussion 192-3.
16. Bacciu PP; Porcu P; Marongiu GM, Popliteal vein aneurysms. (French) *Journal Des Maladies Vasculaires*, ISSN: 0398-0499, 2000 Dec; Vol. 25(5):360-365.
17. Donaldson CW, Oklu R, Watkins MT, et al. Popliteal venous aneurysms: characteristics, management strategies, and clinical outcomes a modern single-center series. *Ann Vasc Surg*. 2014;28(8):1816-22.
18. C. Sessa, M. Perrin, P. Nicolini. Venous aneurysms. *EMC-Chirurgie* 2005.
19. Grice GD, Smith RB, Robinson BH, Rheudasil JM. Primary popliteal venous aneurysm with recurrent pulmonary emboli, *JVS* 1990;12:316-318.
20. Maldonado-Fernandez N, Lopez-Espada C, Martinez-Gamez FJ, et al. Popliteal venous aneurysm: results of surgical treatment. *Ann Vasc Surg* 2013;27:501e 9.
21. Noppeney T. Center for Vascular Diseases Nuremberg, Nuremberg, Germany. Kopp R, Pfister K; , Noppeney J; Cucuruz B. Treatment of popliteal vein aneurysms. *Journal of Vascular Surgery. Venous And Lymphatic Disorders*; 2019 Jul; Vol. 7(4):535-542.
22. Sessa C, Nicolini P, Perrin M, Farah I, Magne J, Guidicelli H. Management of symptomatic and asymptomatic popliteal venous aneurysms: a retrospective analysis of 25 patients and review of the literature. *J Vasc Surg* 2000;32:902-12.
23. Auboire, L., Palcau, L., Mackowiak, E. et al. Ischemic stroke due to paradoxical embolism arising from a popliteal vein aneurysm. *Ann Vasc Surg* 2014;28:738.e15e 7 .
24. Willinek WA, Strunk H, Né M., et al. Popliteal venous aneurysm with paradoxical embolization in a patient with patent foramen ovale. *Circulation* 2001;104:E60-1.
25. Brunner U; Abteilung periphere Gefässchirurgie, Universitätsspital, Zürich. Hauser M. Hemodynamic assessment of venous aneurysm of the lower leg and therapeutic consequence. *Zentralblatt Fur Chirurgie* 1997; Vol. 122(9):809-12.
26. Mitchell Wayne Cox, MD, Shyam Krishnan, MD, and Gilbert Aidinian, MD, Bethesda, Md. Fatal pulmonary embolus associated with asymptomatic popliteal venous aneurysm. *J Vasc Surg* 2008;48:1040.
27. Donald IP, Edwards RC. Fatal outcome from popliteal venous aneurysm associated with pulmonary embolism. *Br J Radiol*, 1982;55:930-1.
28. Rubin BG, Beak BI, Reilly JM. Fusiform aneurysms of the popliteal vein. "The American Venous Forum". Mariot Harbor Beach Resort, Fort Lauderdale: 7th Annual meeting, Feb 23-25. 1995 [abstract book 39].
29. Lacroix P, Cornu E, Boucher M, Abrien O, Ostyn E, Christides C, Laskar M. Popliteal venous aneurysm. A purpose of 2 cases. *Ann Cardiol Angeiol*, 1993;42:406-8.
30. Thierry L, Venous anomalies of the popliteal fossa. (French) *Phlébologie*, ISSN: 0031-8280, 1988;41(4):729-34.
31. Hess F, Braun B, Jerusalem C, van Det R, Steeghs S, Skotnicki S, et al. Endothelialization of polyurethane vascular prostheses implanted in the dog carotid and femoral artery. *J Cardiovasc Surg (Torino)* 1988;29:458-63.
32. Gasparis AP, Awadallah M, Meisner RJ, Lo C, N. Labropoulos. Recurrent aneurysm of the popliteal vein. *J Vasc Surg* 2010; 51:453-457.
33. Garietta Falls, MD, et Mohammad H. Eslami, MD, Worcester. Recurrence of a popliteal venous aneurysm. *J Vascular Surgery*, ISSN :1097-6809, 2010;51(2):458-9.
34. Gasparis AP, Awadallah M, Meisner RJ, Lo C, Labropoulos N. Recurrent popliteal vein aneurysm. *J Vascular Surgery*, ISSN: 1097-6809, 2010;51(2):453-7.
35. Emmerich J; Blachier V; Fanon L; Mairesse S; Cordier C; Alsac JM. Treatment of popliteal venous aneurysms by femoral vein ligation. *J Vascular Surgery, Cases And Innovative Techniques* ISSN: 2468-4287, 2019;5(3):228-231.