



## Une cause rare de varices pelviennes : le nutcracker syndrome.

### *Clinical case of a rare cause of pelvic varicose veins: nutcracker syndrome.*

Gardet E., Bellaud M., Bérard X.

#### Résumé

**Situation du problème :** Le syndrome de Nutcracker antérieur est une compression de la veine rénale gauche entre l'aorte et l'artère mésentérique supérieure. Le sang veineux issu du rein va alors chercher à se drainer par la veine ovarique gauche ce qui peut créer un syndrome de congestion pelvienne.

**Buts de l'étude :** Nous rapportons un cas d'une femme de 62 ans présentant un Nutcracker à l'origine d'un syndrome de congestion pelvienne.

La question de la prise en charge et de son choix a été difficile à trancher.

Deux grands choix s'offraient à nous, soit une réimplantation, soit un stenting.

Elle bénéficiera au final d'une chirurgie avec réimplantation de la veine réno-ovarique gauche dans la veine cave inférieure.

Le Nutcracker est une cause rare de varices pelviennes.

Il est suspecté devant un syndrome de congestion pelvienne pouvant être associé à des hématuries.

Le diagnostic nécessite un examen clinique exhaustif.

Il se doit d'être complété par un écho-doppler et un scanner.

Lorsque le diagnostic est porté on peut proposer une chirurgie visant à dériver le flux veineux rénal ou bien la pose d'un stent permettant de ré-ouvrir la veine rénale et ainsi de diminuer l'hyperpression veineuse.

Malheureusement aucune étude de bonne qualité n'a comparé les deux méthodes.

**Mots-clés :** varices pelviennes, nutcracker syndrome.

#### Abstract

**Status of the problem:** Anterior Nutcracker Syndrome is a compression of the left renal vein between the aorta and the superior mesenteric artery. Venous blood from the kidney then tries to drain through the left ovarian vein which can create a pelvic congestion syndrome.

**Aims of the study:** We report a case of a 62-year-old woman with a Nutcracker causing pelvic congestion syndrome.

The issue of management and choice was difficult to decide.

There were two main choices, either reimplantation or stenting.

In the end, she will benefit from surgery with reimplantation of the left renovaric vein into the inferior vena cava.

The Nutcracker is a rare cause of pelvic varicose veins. It's suspected to be associated with pelvic congestion syndrome, which may be associated with hematuria. Diagnosis requires a thorough clinical examination.

It must be completed by an echodoppler and a CT scan.

When the diagnosis is made, surgery to divert renal venous flow or the placement of a stent may be proposed to re-open the renal vein and thus reduce venous hyperpressure.

Unfortunately, no good quality study has compared the two methods.

**Keywords:** Pelvic varices, Nutcracker syndrome.

1. Docteur Emmanuel Gardet, Chirurgie Vasculaire, Clinique du Mail, 96 Allées du Mail 17000 La Rochelle. Fax : 05 46 34 64 07  
Tel : 06 80 88 86 03.

E-mail : [emmanuel.gardet@gmail.com](mailto:emmanuel.gardet@gmail.com)

2. Docteur Michel Bellaud, Radiologie IRSA, 31 Rue du Général Dumont, 17000 La Rochelle.

3. Professeur Xavier Bérard, Chirurgie Vasculaire, CHU Pellegrin, Place Amélie Raba Léon, 33000 Bordeaux.

## Introduction

Le Nutcracker Syndrome est une cause rare de varices pelviennes.

Il s'agit d'une compression extrinsèque de la veine rénale gauche à l'origine d'une hyperpression veineuse.

Cette hyperpression conduit au développement de voies de suppléances dont la plus fréquente est la veine réno-ovarique gauche.

Deux types de compressions ont été décrites :

- L'une antérieure entre l'aorte et l'artère mésentérique supérieure, la plus fréquente.
- Il en existe une seconde plus rare, entre un corps vertébral et l'aorte.

La prise en charge va chercher à diminuer cette hyperpression en levant l'obstacle. Cette levée peut être réalisée :

- Soit en dérivant la colonne d'hyperpression par un pontage, soit en transposant l'artère mésentérique supérieure, la veine rénale gauche ou la veine réno-ovarique gauche.
- Soit en plaçant un stent par voie endovasculaire de manière à ré-ouvrir la veine rénale gauche.

Nous rapportons dans cette observation le cas d'une patiente porteuse d'un Nutcracker Syndrome de type antérieur, pris en charge par transposition de la veine réno-ovarique gauche dans la veine cave.

## Observation

Nous avons vu en mars 2019 une patiente de 62 ans avec un long passé de douleurs abdominales.

En 2016, elle a été opérée d'un ulcère gastrique consistant en une antrectomie et une reconstruction par gastro-entéro-anastomose sur anse en Y.

Les suites seront très difficiles avec plusieurs reprises tardives pour occlusion.

Depuis ces interventions une vive douleur est apparue au bas ventre.

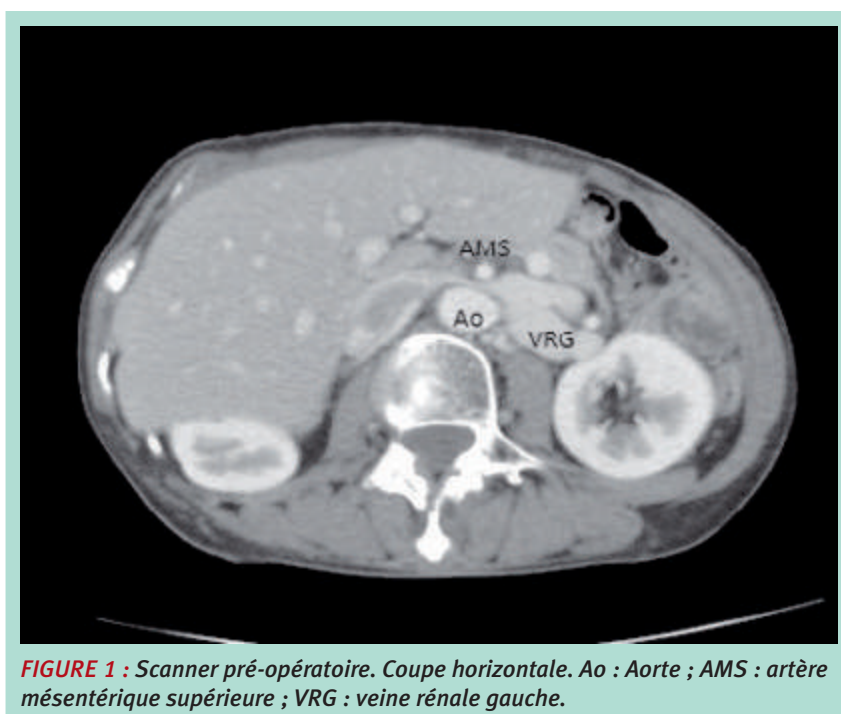
Devant la non-amélioration de la symptomatologie deux coelioscopies seront réalisées, qui ne retrouveront rien de suspect.

Une nouvelle fibroscopie gastrique est réalisée qui retrouva une anastomose saine.

Les symptômes de la patiente étaient toujours bien présents. Ils étaient constitués par des douleurs abdomino-pelviennes basses, plutôt médianes.

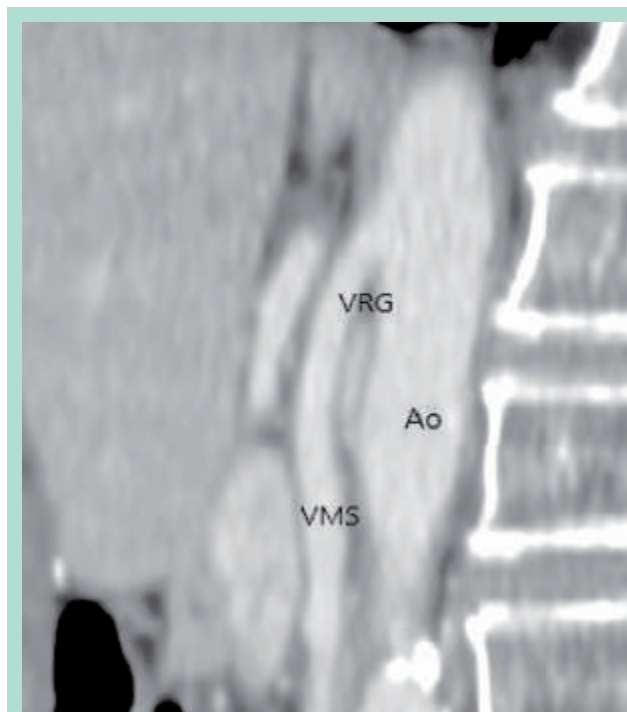
Devant cette errance diagnostique un scanner fut réalisé qui retrouva une veine rénale gauche comprimée entre l'aorte et l'artère mésentérique supérieure et pouvant correspondre à un syndrome de Nutcracker antérieur (**figures 1, 2 et 3**).

Il existait en outre une très volumineuse veine réno-ovarique gauche, un lacis veineux péri-utérin et une veine ovarique droite se drainant dans la veine cave inférieure.

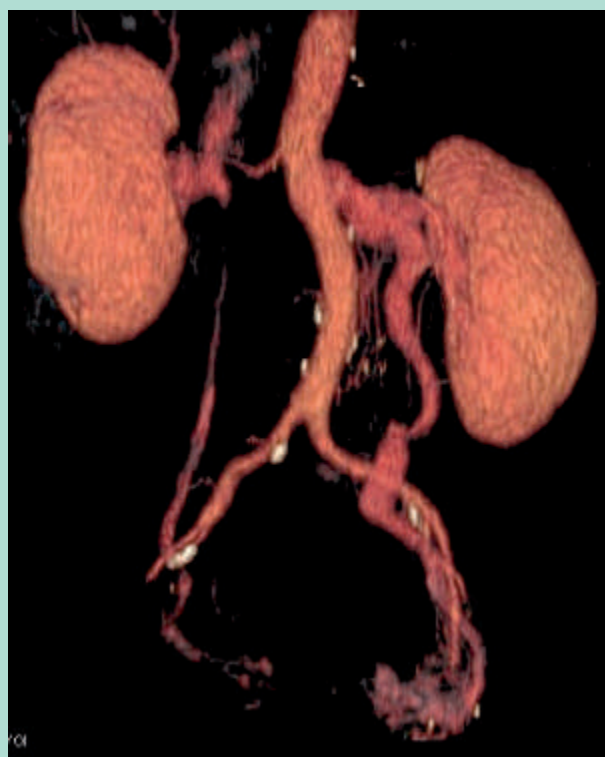

**FIGURE 1 :** Scanner pré-opératoire. Coupe horizontale. Ao : Aorte ; AMS : artère mésentérique supérieure ; VRG : veine rénale gauche.

Une cause rare de varices pelviennes :  
le nutcracker syndrome.



**FIGURE 2 :** Scanner pré opératoire. Coupe sagittale. Ao : Aorte, AMS : Artère Mésentérique Supérieure, VRG : Veine Rénale Gauche.



**FIGURE 3 :** Reconstruction scannographique pré-opératoire montrant une veine gonadique gauche hypertrophiée et une veine gonadique droite vicariante.

À l'examen clinique à ce moment-là, la patiente se plaignait toujours de douleurs pelviennes importantes qui nécessitaient la prise de morphiniques.

Un examen gynécologique fut réalisé qui ne retrouva pas de causes autres pouvant expliquer la douleur.

L'examen clinique était pauvre à part cette vive douleur, pas de varices atypiques, pas de dyspareunie mais la patiente confessait une absence de rapports sexuels. Malheureusement aucune recherche d'hématurie ne fut réalisée.

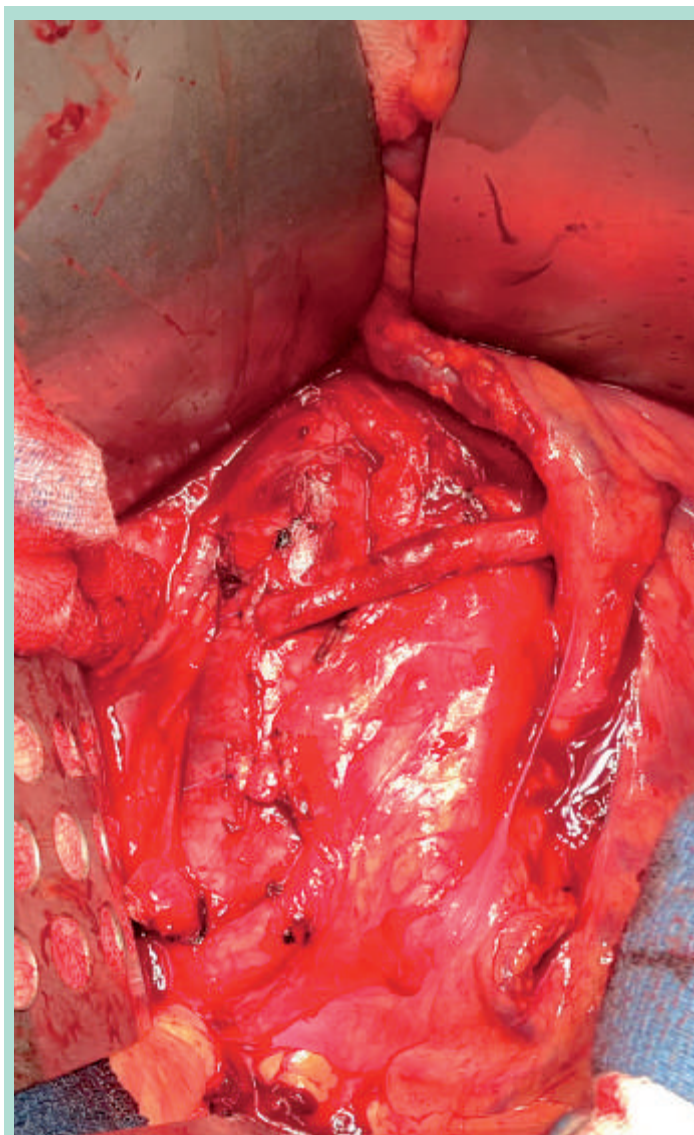
Le dossier fut présenté à plusieurs radiologues interventionnels avec des conclusions très différentes allant

- Du : « je ne mets jamais de stents dans cette zone car c'est un nid à complications »,
- Au : « j'ai des très bons résultats avec les stents »
- En passant par : « à voir ».

Nous décidâmes donc de l'adresser à un centre expert avec lequel nous travaillons régulièrement.

Il fut réalisé en mai 2019 une ligature de la partie distale de la veine réno-ovarienne ainsi qu'une transposition de la veine réno-ovarienne gauche dans la veine cave par reprise de la précédente laparotomie (**figure 4**).

La chirurgie fut assez difficile en raison des adhérences au niveau de l'étage sus-mésocolique secondaire à la chirurgie antérieure de l'ulcère gastrique.



**FIGURE 4** : Photo opératoire. La veine gonadique gauche est anastomosée à la veine cave inférieure.



## Une cause rare de varices pelviennes : le nutcracker syndrome.

Au troisième jour, la patiente se plaindra de douleurs abdominales associées à une anémie.

Un scanner réalisé immédiatement va retrouver un hématome rétro-péritonéal.

Une reprise sera réalisée permettant d'évacuer cet hématome et ne retrouvant pas de saignement actif. L'étude du dossier retrouvera un surdosage en HBPM.

Après cette reprise la situation va bien s'améliorer permettant la sortie de la patiente à J10 de la première chirurgie.

La patiente a été revue une première fois à un mois. A ce moment-là les douleurs abdominales avaient complètement disparu et la cicatrice était propre.

Par contre la patiente se plaignait d'une grande asthénie et d'une perte de poids de 5 kg par rapport à son poids de base. L'hémoglobine s'élevait à 11 g/dl. Une adjonction de fer fut réalisée ainsi que la mise en place de compléments nutritionnels. La patiente fut revue à 2 mois, les douleurs ne sont pas réapparues et l'état général s'est bien amélioré.

## Discussion

### Définition

Le « Nutcracker Syndrome » (NCS) ou « Syndrome de la Pince Aorto-Mésentérique » a été défini pour la première fois de façon anatomique par Grant en 1937 comme suit : « entre les mâchoires d'un casse-noix ». [1]

Cet état entraîne une sténose de la veine rénale gauche avec dilatation de la partie distale du vaisseau vers le hile du rein.

La compression de la veine rénale gauche est relativement fréquente. Elle est souvent repérée par les radiologues sur les scanners, mais également par les médecins vasculaires, lors d'un bilan écho-doppler réalisé pour des varices ou pour un bilan artériel.

### Critères diagnostiques

Cependant il est clair que cette variante anatomique ne conduit pas toujours à des symptômes cliniques. Par conséquent, le terme de Nutcracker Syndrome devrait être limité aux patients présentant les signes et symptômes cliniques caractéristiques [2], en particulier l'hématurie, la protéinurie, les douleurs du flanc, la congestion pelvienne chez la femme et la varicocèle chez l'homme [3].

### La prévalence

La prévalence exacte du Nutcracker Syndrome n'est pas connue, en partie à cause de l'absence de critères diagnostiques définitifs et en partie à cause de la variabilité de la présentation clinique.

Cependant, une hématurie inexpliquée est retrouvée chez 40 % des patients [4].

Ce syndrome peut se manifester à tout âge, de l'enfance jusqu'à 70 ans. Néanmoins il est plus fréquemment diagnostiqué entre 20 et 40 ans [5 à 11].

Une hypothèse étiologique incrimine l'augmentation rapide de la hauteur des corps vertébraux à la puberté ce qui entraîne un rétrécissement de l'angle entre l'aorte et l'artère mésentérique supérieure [12].

*Les études ne montrent pas de manière définitive une plus forte prévalence de ce syndrome dans un des deux sexes [3, 7, 13, 14].*

**Cliniquement** les patients vont présenter le plus fréquemment un syndrome de pesanteur pelvienne, une hématurie ou une dyspareunie [3, 5, 15].

Plusieurs travaux laissent à penser que ce sont les varices entre le bassinet rénal et l'uretère qui sont à l'origine de cette hématurie [16].

Chez notre patiente aucune recherche d'hématurie n'avait été réalisée.

*En outre, il faut savoir qu'il n'y a normalement aucun gradient de pression entre la veine rénale gauche et la veine cave.*

Il est couramment admis qu'un gradient de pression de 3 mm de Hg est considéré comme pathologique [6].

**La recherche de ce gradient de pression par phlébographie est considérée comme le gold standard du diagnostic.**

Nous avons décidé de ne pas réaliser de recherche de gradient car le tableau clinique nous paraissait assez évident.

Il faut bien avoir à l'esprit aussi que la présence de varices pelviennes peut être la conséquence d'un Nutcracker Syndrome, mais qu'elles sont le plus souvent d'origine idiopathique, par lésion spontanée de la paroi veineuse ou des valvules.

**Une classification du NCS a été proposée par le Dr Milka Greiner [17].**

**NCS de Type 1 :** maladie de la paroi veineuse due à une incompétence valvulaire ou pariétale dans 85 % des cas. L'auteur propose en premier lieu uniquement une prise en charge endovasculaire par embolisation de ce type de varices.

**NCS de Type 2 :** obstacle sur la voie de drainage. Soit le Nutcracker Syndrome soit un Syndrome de May Turner (compression de la veine iliaque commune gauche par l'artère iliaque commune droite). Ce type est la cause de 15 % des désordres veineux pelviens. L'auteur propose en premier lieu une prise en charge correctrice de l'obstacle.

**NCS de Type 3 :** de cause locale, dont l'endométriase soit dans 5 % des cas.

### **Les options thérapeutiques**

La plus grande difficulté de cette pathologie nous est apparue dans le choix de la prise en charge optimale tant les discours sont différents entre les spécialistes.

Ceci peut s'expliquer par la rareté de la pathologie rendant très difficile la réalisation de séries randomisées.

#### **1/ La chirurgie ouverte fut la première utilisée.**

Elle comprend une multitude de techniques différentes.

– *La transposition* consiste à sectionner la veine rénale gauche à son origine et à la réimplanter quelques centimètres plus bas.

Les résultats immédiats sont bons avec peu de morbidité péri-opératoire.

Cependant il existe un fort taux de re-sténose ou une occlusion au long cours obligeant à une reprise [16, 18, 19, 20, 21].

– On peut également proposer une *auto-transplantation de rein gauche*. Cependant il s'agit d'une procédure hautement invasive consistant en une néphrectomie avec une re-transplantation du rein dans la fosse iliaque [22, 23, 24]. Elle est de ce fait rarement proposée.

– On peut également proposer un *pontage réno-cave* soit en veine saphène soit avec la veine réno-ovarique. C'est ce choix qui a été fait chez notre patiente.

– Une autre approche est un *pontage entre la veine réno-ovarique gauche et la veine iliaque gauche par une voie mini-invasive rétro-péritonéale gauche*. Au vu des antécédents, créant un fort risque d'adhérence, cette option a été écartée.

– Une autre approche du traitement du NCS est *la transposition caudale de l'artère mésentérique supérieure*. Grâce à une laparotomie on transpose l'artère mésentérique supérieure sous la naissance de la veine rénale gauche.

Elle a pour avantage une faible exposition du rétro-péritoine mais elle expose au risque potentiellement catastrophique d'ischémie artérielle mésentérique. Elle est de fait rarement proposée par les équipes [10, 18, 25].

– **Il semble au final que la transposition de la veine rénale gauche soit l'option chirurgicale la plus utilisée dans la littérature [2, 20].**

**Cette chirurgie est en train de plus en plus d'être pratiquée par voie mini-invasive laparoscopique ou robotique [26].**

– Cette option n'a pas été retenue dans notre cas en raison des antécédents de chirurgie sus-mésocolique.

#### **2/ L'approche endovasculaire.**

**Depuis quelques années la pose de stent s'est imposée dans plusieurs équipes.**

Elle consiste à positionner un stent de gros calibre en alliage souple de nitinol démarrant dans la veine cave et se terminant dans la veine rénale.

Elle est souvent complétée par une embolisation concomitante de la veine réno-ovarique et du lacis péritonéale.

Les résultats préliminaires semblent satisfaisants montrant une perméabilité précoce correcte et une morbidité faible.

Cependant comme toute technique, elle a ses complications propres avec notamment un risque de fracture ou de migration du stent dans la veine cave voire dans l'oreillette droite.

La crainte de nombreux « défenseurs » de la chirurgie ouverte étant une érosion de l'artère mésentérique supérieure au contact du stent dans quelques dizaines d'années chez ces patients qui dans l'ensemble sont plutôt jeunes et parfois maigres.

Très peu d'études sont à notre disposition pour comparer les options.

On peut citer l'étude de Zhang [18] qui a suivi 20 patients pris en charge, 15 par stenting et 5 par chirurgie ouverte.

Il ne retrouvait de pas de différence évidente de perméabilité et de douleurs post opératoire.

Sa préférence allait du coup à la chirurgie endovasculaire du fait de la faible morbidité.

La limite de cette étude étant constituée par le faible effectif et le recul faible de 6 ans.

Par contre nous n'avons pas retrouvé dans la littérature d'étude rapportant des critères de choix entre endovasculaire et chirurgie.

## **Conclusion**

Le Nutcracker syndrome est une cause rare de varices pelviennes.

Il pose à notre sens trois problématiques bien caractérisées dans notre cas clinique.

– La première est celui d'une forme d'errance diagnostique chez des patients porteurs d'une maladie rare avec des symptômes tronqués.

Cette femme n'a-t-elle pas développé son ulcère gastrique secondairement aux douleurs de son Nutcracker ?

– Le second est la difficulté de bien cerner les patients avec un vrai Nutcracker et pas seulement avec une pince aorto-mésentérique découverte fortuitement au scanner ou au doppler et finalement non responsable des symptômes.

Pour cela un examen clinique soigneux, la recherche d'une hématurie et éventuellement une phlébographie avec recherche du gradient de pression sont une aide précieuse.

– La troisième problématique est celui de la prise en charge optimale. Malheureusement du fait de la rareté de la pathologie, aucune étude prospective n'a pu être menée.

Ainsi, le clinicien est partagé entre son désir d'une prise en charge le moins invasive possible par stent, mais se pose alors la question du devenir de ce matériel chez des patients jeunes avec une très longue espérance de vie

## Références

1. Grant J. *in*: Anonymous method of anatomy. Williams and Wilkins, Baltimore, MD ; 1937 : 137.
2. Wang L., Yi L., Yang L., Liu Z., Rao J., Liu L. et al. Diagnosis and surgical treatment of nutcracker syndrome: a single-center experience. *Urology*. 2009 ; 73 : 871-876.
3. De Schepper A. "Nutcracker" phenomenon of the renal vein and venous pathology of the left kidney. *J Belge Radiol*. 1972 ; 55 : 507-511
4. Shin J.I., Lee J.S., and Kim M.J. The prevalence, physical characteristics and diagnosis of nutcracker syndrome. *Eur J Vasc Endovasc Surg*. 2006 ; 32 : 335-336
5. Venkatachalam S., Bumpus K., Kapadia S.R., Gray B., Lyden S., and Shishehbor M.H. The nutcracker syndrome. *Ann Vasc Surg*. 2011 ; 25 : 1154-1164.
6. Ahmed K., Sampath R., and Khan M.S. Current trends in the diagnosis and management of renal nutcracker syndrome: a review. *Eur J Vasc Endovasc Surg*. 2006 ; 31 : 410-416.
7. He Y., Wu Z., Chen S., Tian L., Li D., Li M. et al. Nutcracker syndrome—how well do we know it? *Urology*. 2014 ; 83 : 12-17.
8. Kurklinsky A.K. and Rooke T.W. Nutcracker phenomenon and nutcracker syndrome. *Mayo Clin Proc*. 2010 ; 85 : 552-559.
9. Menard M.T. Nutcracker syndrome : when should it be treated and how? *Perspect Vasc Surg Endovasc Ther*. 2009 ; 21 : 117-124.
10. Said S.M., Gloviczki P., Kalra M., Oderich G.S., Duncan A.A., D Fleming M. et al. Renal nutcracker syndrome: surgical options. *Semin Vasc Surg*. 2013 ; 26 : 35-42.
11. Scultetus A.H., Villavicencio J.L., and Gillespie D.L. The nutcracker syndrome : its role in the pelvic venous disorders. *J Vasc Surg*. 2001 ; 34 : 812-819.
12. Mahmood S.K., Oliveira G.R., and Rosovsky R.P. An easily missed diagnosis: flank pain and nutcracker syndrome. *BMJ Case Rep*. 2013.
13. Shin J.I., Park J.M., Lee J.S., and Kim M.J. Effect of renal Doppler ultrasound on the detection of nutcracker syndrome in children with hematuria. *Eur J Pediatr*. 2007 ; 166 : 399-404.
14. Okada M., Tsuzuki K., and Ito S. Diagnosis of the nutcracker phenomenon using two-dimensional ultrasonography. *Clin Nephrol*. 1998 ; 49 : 35-40.
15. Yun S.J., Lee J.M., Nam D.H., Ryu J.K., and Lee S.H. Discriminating renal nutcracker syndrome from asymptomatic nutcracker phenomenon using multidetector computed tomography. *Abdom Radiol*. 2016 ; 41 : 1580-1588.
16. Stewart B.H. and Reiman G. Left renal venous hypertension "nutcracker" syndrome. Managed by direct renocaval reimplantation. *Urology*. 1982 ; 20 : 365-369.
17. Greiner M. Syndrome de congestion pelvienne: Diagnostic et traitement. *Phlébologie* 2005, 58, 3, p. 293-298.
18. Zhang H., Li M., Jin, W., San P., Xu P., and Pan S. The left renal entrapment: diagnosis and treatment. *Ann Vasc Surg* 2007 ; 21 : 198-203.
19. Shaper K.R., Jackson J.E., and Williams G. The nutcracker syndrome: an uncommon cause of haematuria. *Br J Urol* 1994 ; 74 : 144-146.
20. Reed N.R., Kalra M., Bower T.C., Vrtiska T.J., Ricotta J.J. 2<sup>nd</sup>, and Gloviczki P. Left renal vein transposition for nutcracker syndrome. (discussion 393-4) *J Vasc Surg* 2009 ; 49 : 386-393.
21. Hohenfellner M., D'Elia G., Hampel C., Dahms S., and Thuroff J.W. Transposition of the left renal vein for treatment of the nutcracker phenomenon: long-term follow-up. *Urology*. 2002 ; 59 : 354-357.
22. Yun S.J., Lee J.M., Nam D.H., Ryu J.K., and Lee S.H. Discriminating renal nutcracker syndrome from asymptomatic nutcracker phenomenon using multidetector computed tomography. *Abdom Radiol*. 2016 ; 41 : 1580-1588.
23. Ali-El-Dein B., Osman Y., Shehab El-Din A.B., El-Diasty T., Mansour O., and Ghoneim M.A. Anterior and posterior nutcracker syndrome: a report on 11 cases. *Transplant Proc*. 2003 ; 35 : 851-853.
24. Chuang C.K., Chu S.H., and Lai P.C. The nutcracker syndrome managed by autotransplantation. *J Urol*. 1997 ; 157 : 1833-1834.
25. Thompson P.N., Darling R.C. 3<sup>rd</sup>, Chang B.B., Shah D.M., and Leather R.P. A case of nutcracker syndrome: treatment by mesoortic transposition. *J Vasc Surg*. 1992 ; 16 : 663-665.
26. Thaveau F., Nicolini P., Lucereau B., Georg Y., Lejay A., Chakfe N. Associated Da Vinci and Magellan Robotic system for successful treatment of nutcracker syndrome. *J Laparoendosc. Adv Surg Tech A*. 2015 ; 25 : 60-63.