



L'anévrisme poplité veineux peut être révélateur d'évènements thrombo-emboliques graves.

Venous popliteal aneurysm can be indicative of serious thromboembolic events.

Andre A.¹, Lhommet P.²

Résumé

Introduction : Les anévrismes poplités veineux sont une pathologie rare, potentiellement grave voir fatale *via* leur mécanisme embolique, ce qui en fait un diagnostic à ne pas méconnaître et à toujours rechercher scrupuleusement.

Matériel et méthode : Il s'agit d'une étude rétrospective monocentrique incluant tous les malades hospitalisés pour un anévrisme poplité veineux dans les services de Cardiologie/Médecine Vasculaire et de Chirurgie Vasculaire des Hôpitaux Civils de Colmar de janvier 2016 à août 2019.

Nous avons recueilli les données démographiques et rapporté l'histoire de chaque patient avec analyse de leur évolution.

Resultats : Trois cas cliniques ont été reportés avec des anévrismes poplités veineux découverts lors de récurrence d'embolie pulmonaire ou d'accident vasculaire cérébral, chez des patients âgés de respectivement 62, 65 et 72 ans.

Conclusion : Les anévrismes poplités veineux sont peu fréquents et il faut y penser : lors du bilan d'embolie pulmonaire (surtout si récurrence) et d'autant plus qu'il n'y a pas de facteur de risque thrombo-embolique veineux, et également lors du bilan d'AVC.

La chirurgie veineuse est le gold standard quel que soit le diamètre, la forme ou la présence ou non d'un thrombus au niveau de l'anévrisme veineux symptomatique.

Mots-clés : *anévrisme poplité veineux, accident vasculaire cérébral, embolie pulmonaire.*

Abstract

Introduction: *Venous popliteal aneurysms are a rare pathology, potentially serious or even fatal via their embolic mechanisms, which makes it a diagnosis not to be ignored and always to be scrupulously sought.*

Materials and method: *This is a monocentric retrospective study including all patients hospitalized for a venous popliteal aneurysm in the Cardiology/Vascular Medicine and Vascular Surgery departments of the Civil Hospitals of Colmar from January 2016 to August 2019.*

We collected demographic data and reported the history of each patient with analysis of their evolution.

Results: *Three clinical cases were reported with venous popliteal aneurysms discovered during recurrence of pulmonary embolism or stroke, in patients aged 62, 65 and 72 years respectively.*

Conclusion: *Venous popliteal aneurysms are infrequent and should be considered: during the pulmonary embolism check-up (especially if recurrence) and especially since there is no venous thromboembolic risk factor, and also during the stroke check-up.*

Venous surgery is the gold standard regardless of the diameter, shape or presence or not of a thrombus at the level of the symptomatic venous aneurysm.

Keywords: *venous popliteal aneurysm, stroke, pulmonary embolism.*

1. Service de Cardiologie et Médecine Vasculaire, Hôpitaux Civils de Colmar, Colmar, France.

2. Service de Chirurgie vasculaire, Hôpitaux Civils de Colmar, Colmar, France.

Correspondance : Aude Andre, 39 avenue de la Liberté, 68024 Colmar Cedex

Tél : 06 73 42 72 12

Mail : aude.andre1988@gmail.com

Introduction

Les anévrysmes veineux sont des lésions vasculaires rares en comparaison avec les anévrysmes artériels qui représentent la majeure partie de la pathologie anévrysmale.

Ils peuvent toucher aussi bien les veines de la tête et du cou, que les étages thoraciques, abdominaux ou les extrémités des membres.

Les anévrysmes poplités veineux sont cependant les plus fréquents au niveau des membres inférieurs [1, 2].

À l'heure actuelle, la définition exacte de l'anévrysmes veineux reste encore controversée.

Selon les auteurs, celle-ci s'apparente à une dilatation isolée persistante de la veine correspondant à deux fois le diamètre normal, pour MacDevitt *et al.* [3] ou à au moins trois fois celui-ci, c'est-à-dire supérieur à 20 mm de diamètre, pour Maleti *et al.* [4].

La prévalence des anévrysmes poplités veineux oscille entre 0,18 %-0,56 % selon les auteurs [5-7].

Ils peuvent être découverts de manière fortuite dans le cadre d'un bilan d'insuffisance veineuse, lors d'un bilan pour maladie thrombo-embolique veineuse, devant la présence de symptômes locaux à type de douleur ou de masse palpable ou encore dans le cadre d'un bilan étiologique d'accident vasculaire cérébral (AVC) [2, 8-10].

Ces anévrysmes poplités sont situés majoritairement au niveau de la veine poplitée proximale et l'on décrit deux types de conformation anatomique possible : fusiforme ou sacculaire [8, 11] (**Figure 1**).

Dans les anévrysmes de type fusiforme, les turbulences du flux sont présentes lorsque le diamètre de l'anévrysmes est trois fois supérieur à celui de la veine normale ; *a contrario*, elles sont constantes dans les anévrysmes sacculaires.

Elles sont à l'origine de la formation de thrombus endoluminal et des complications thrombo-emboliques qui en découlent [2].

Ces anévrysmes poplités veineux sont ainsi potentiellement graves voir fatals car ils peuvent engager le pronostic vital *via* leur mécanisme embolique, ce qui en fait un diagnostic à ne surtout pas méconnaître et à rechercher scrupuleusement.

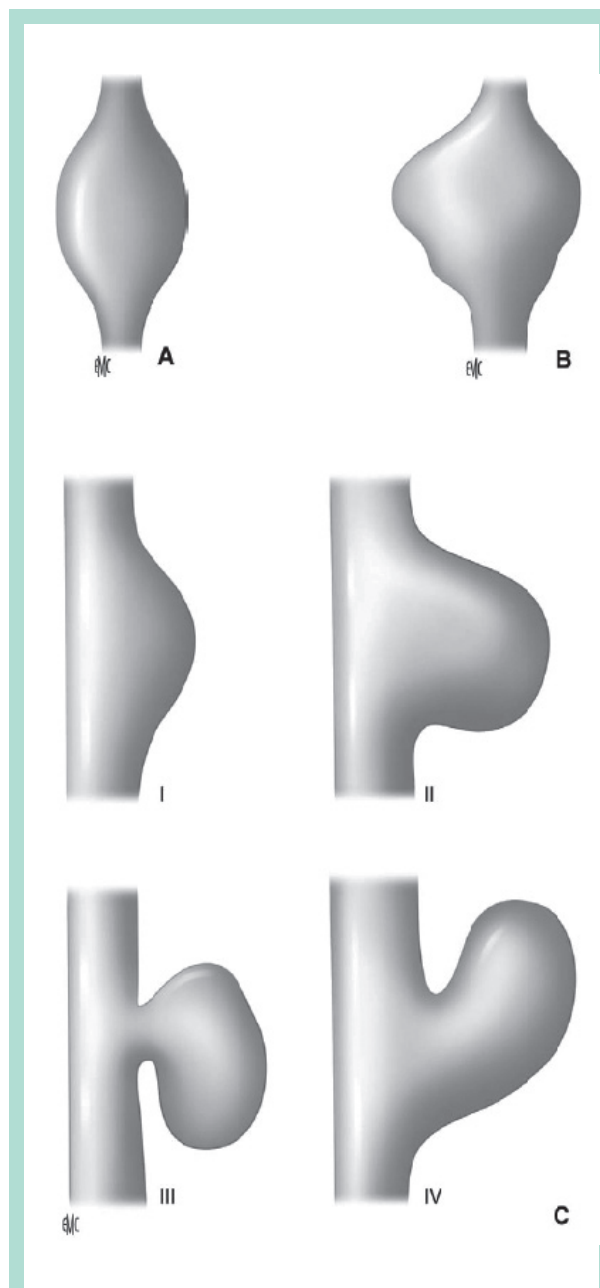


FIGURE 1 : A et B. Anévrysmes fusiformes à développement symétrique (A) et asymétrique (B). C. anévrysmes sacculaires, d'après Sesssa et al. Anévrysmes veineux. EMC - Chir 2005.

L'anévrisme poplité veineux peut être révélateur d'évènements thrombo-emboliques graves.

Matériel et méthodes

Population étudiée

Il s'agit d'une étude rétrospective monocentrique incluant tous les malades hospitalisés pour anévrisme poplité veineux dans les services de Cardiologie/Médecine Vasculaire et de Chirurgie Vasculaire des Hôpitaux Civils de Colmar de janvier 2016 à août 2019.

Les critères d'inclusion ont été : tout diagnostic d'anévrisme poplité veineux quelque soit l'âge du patient impliqué et quelque soit le mode de découverte.

Nous avons recueilli les données démographiques et rapporté l'histoire de chaque patient avec analyse de leur évolution.

Analyse statistique

Le consentement oral de participation à l'étude a été recueilli et les données ont été anonymisées. L'analyse statistique comporte uniquement une partie descriptive.

Résultats

Au total 3 malades ont été comptabilisés dans cette étude.

Cas clinique n° 1, femme de 62 ans

Antécédents :

- stripping avec crossectomie des veines grandes saphènes droite et gauche et de la veine petite saphène à gauche ;
- embolie pulmonaire (EP) bilatérale non provoquée à bas risque en octobre 2017 traitée par Xarelto® en curatif pendant 6 mois : bilan étiologique néoplasique complet négatif, absence de thrombose veineuse profonde ou superficielle des membres inférieurs avec absence d'anévrismes veineux relatés à l'examen écho-doppler veineux ;
- au niveau gynécologique : deux enfants, sans complication per-partum ni post partum, absence d'évènement thrombo-embolique concomitant.

Traitement :

Absence de traitement à l'admission.

Histoire de la maladie :

Patiente admise en médecine vasculaire en mai 2018 avec antécédent d'EP en octobre 2017 : la patiente a arrêté l'anticoagulation orale curative par Xarelto® il y a deux semaines.

Depuis récurrence de la dyspnée d'effort avec toux sans hémoptysie.

Absence de syncope ou de fièvre.

Il n'y a pas de douleur au niveau des membres inférieurs relatée.

L'angioscanner thoracique réalisé en urgence retrouve une embolie pulmonaire bilatérale récente avec à l'échographie cardiaque trans-thoracique une absence de cœur pulmonaire aigu ou d'hypertension artérielle pulmonaire.

Examen clinique :

Tension artérielle : 136/67 mmHg, saturation O₂ en air ambiant : 95 %, FC 80 battements/min.

L'examen cardiovasculaire, pulmonaire, neurologique et digestif reviennent sans particularité par ailleurs.

Examens paracliniques :

Angioscanner pulmonaire :

Signe d'embolie pulmonaire récente bilatérale touchant l'artère lobaire supérieure et inférieure droite et l'artère segmentaire du lobe inférieur gauche et de la lingua.

Échodoppler veineux des membres inférieurs :

À droite absence de thrombose veineuse profonde ou superficielle récente de l'étage abdominal jusqu'en sural, absence d'anévrisme veineux.

À gauche, présence d'un anévrisme poplité veineux calibré en antéro postérieur à 23,6 mm de diamètre avec une thrombose semi-récente en son sein avec thrombus mobile (**figure 2a et 2b**), pas de thrombose veineuse profonde ou superficielle par ailleurs, à gauche au niveau sural, fémoral, et abdominal.

Angioscanner veineux du membre inférieur gauche :

Présence d'un anévrisme poplité veineux gauche en bi-sac mesurant 22,9 mm de diamètre maximal sur une longueur de 4,6 cm. Pas d'autre dilatation veineuse visible (**figure 2c, 2d**).

Évolution :

Devant cette récurrence d'EP non provoquée, à bas risque, une anticoagulation curative par Eliquis® est rapidement introduite pour une durée de six mois avec arrêt secondaire souhaité par la patiente.

Dans ce contexte de découverte d'anévrisme poplité veineux symptomatique, il existe une indication opératoire : la patiente a donc bénéficié à distance de l'épisode aiguë d'EP (en septembre 2018) d'une anévrismorrhaphie poplité veineuse gauche, avec suite opératoire simple (**figure 2e**).

Le contrôle écho-doppler veineux à huit mois est satisfaisant sans sténose ni dilatation anévrysmale.

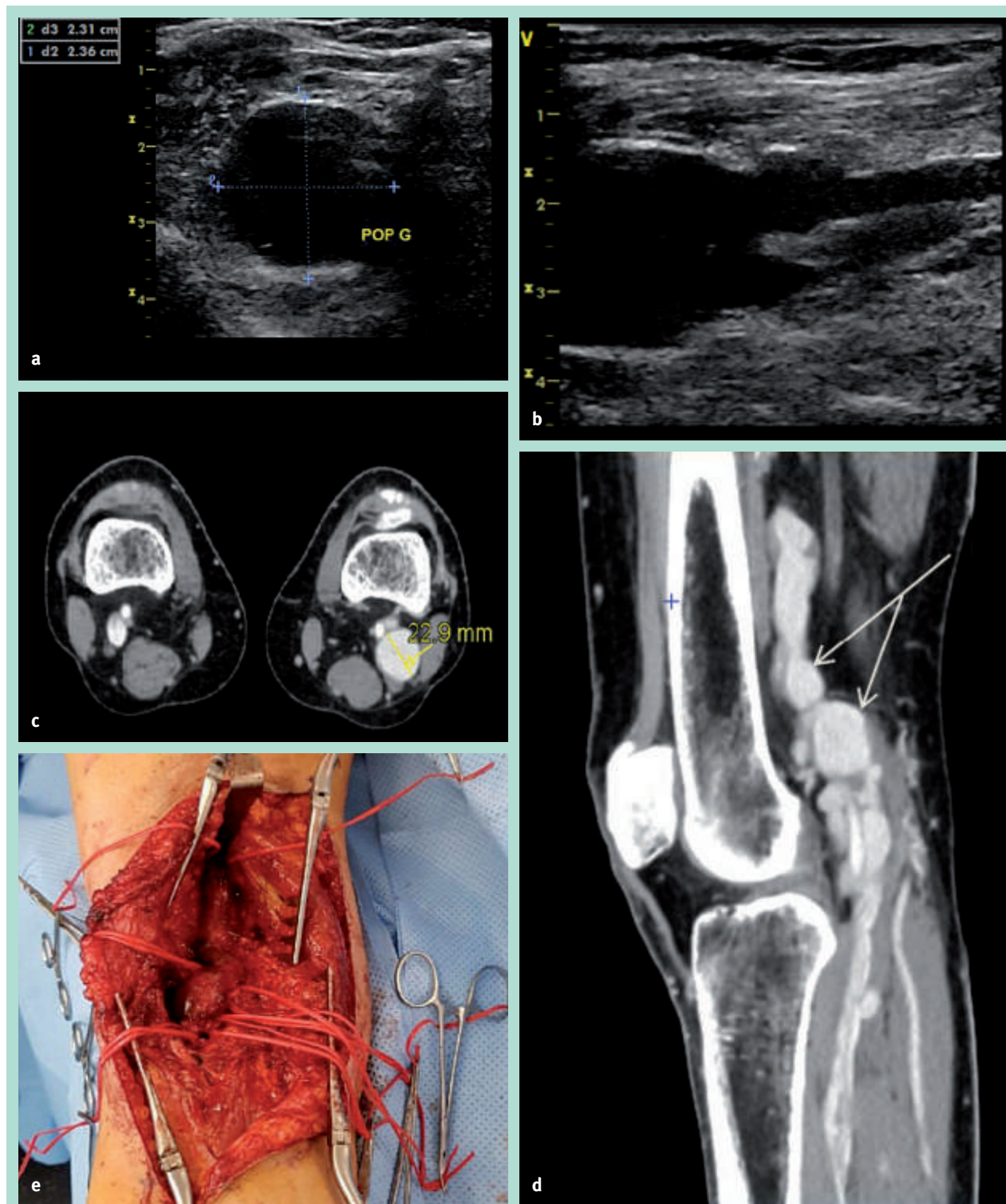


FIGURE 2 : a : anévrisme poplité veineux gauche en coupe transversale avec section circulaire, diamètre antéro postérieur mesuré à 23,6 mm maximal. b : anévrisme veineux poplité gauche avec thrombus semi-récent mobile en son sein. c : angioscanner au temps veineux avec anévrisme poplité veineux gauche calibré à 22,9 mm de plus grand diamètre en coupe transverse. d : angioscanner montrant l'image en bi-sac fusiforme de l'anévrisme poplité veineux gauche en coupe sagittale (flèche). e : image per opératoire montrant l'anévrisme poplité veineux.

L'anévrisme poplité veineux peut être révélateur d'évènements thrombo-emboliques graves.

Cas clinique n° 2, femme de 65 ans

Antécédents :

- appendicectomie ;
- accident de la voie publique avec traumatisme crânien en 1986 ;
- traitement chirurgical d'un décollement de rétine en 1990 ;
- hernie discale cervicale C6-C7 droite avec discectomie C6-C7 en 2005 ;
- hypothyroïdie substituée ;
- résection trans-urétral d'un carcinome urothélial papillaire de bas grade non invasif en janvier 2018 sous surveillance seule stricte ;
- crossectomie-stripping de la veine petite saphène gauche.

Traitement :

Levothyrox® 25 mg.

Histoire de la maladie :

La patiente présente en septembre 2018 un malaise avec vertige suivi d'un coma.

Les examens d'imagerie réalisés en urgence mettent en évidence un AVC ischémique pédonculo-thalamique secondaire à une thrombose du tronc basilaire, ayant nécessité une thrombectomie (à H+4).

Le bilan étiologique qui suit est en faveur d'une origine cardio-embolique, vraisemblablement la plus probable, devant la présence d'une communication interauriculaire vieillie de type ostium secundum avec anévrisme du septum interauriculaire et découverte d'un anévrisme poplité veineux gauche sacciforme.

La recherche de trouble du rythme cardiaque est revenue négative par ailleurs.

Examen clinique :

TA : 110/80 mmHg, saturation en O₂ air ambiant : 94 %, FC 75 bpm, examen neurologique retrouvant une ataxie des 4 membres, une dysarthrie, une paralysie oculomotrice et un ptosis bilatéral. L'examen pulmonaire retrouvant des crépitations en base droite et l'examen cardiologique revenant sans particularité.

Examens paracliniques :

Angioscanner cérébral et IRM cérébrale :

Thrombose aiguë du tronc basilaire au niveau de son tiers distal, avec lésions ischémiques récentes intéressant le versant interne du thalamus droit, le noyau sous thalamique homolatéral et la jonction bulbo-pontique, paramédian gauche.

À noter la présence d'une petite formation anévrysmale de 5 mm de diamètre intéressant la bifurcation sylvienne droite.

Échodoppler veineux des membres inférieurs :

Absence de thrombose veineuse profonde ou superficielle de l'étage sural jusqu'en abdominal au niveau du membre inférieur droit.

À gauche, présence d'un anévrisme sacciforme de la veine poplitée, perméable et compressible sans thrombose visible avec sac anévrysmal mesuré à 13,4 × 12,4 mm de diamètre en décubitus (**figure 3a**).

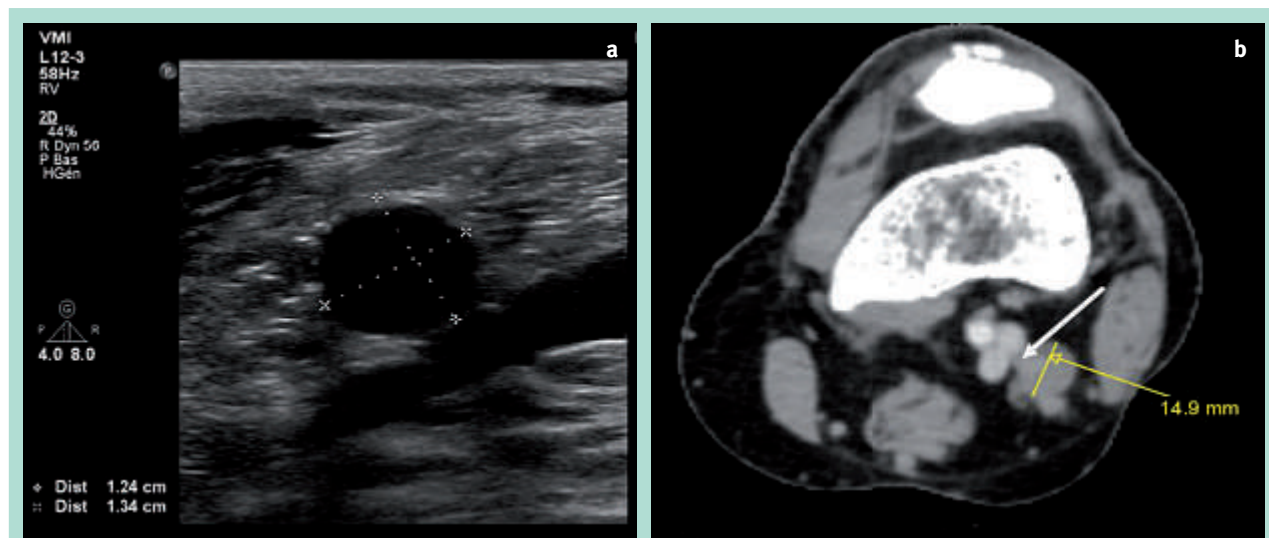


FIGURE 3 : a : coupe longitudinale de la veine poplitée gauche avec anévrisme sacculaire, sac anévrysmal calibré à 13,4 × 12,4 mm de diamètre. b : angioscanner montrant l'anévrisme sacculaire avec pédicule fin (flèche blanche) calibré à 14,9 mm de diamètre axial.

Angioscanner veineux du membre inférieur gauche :

Anévrisme poplité veineux sacculaire à pédicule fin, calibré à 14,9 mm de diamètre antéro postérieur (**figure 3b**).

Échodoppler des troncs supra-aortiques :

Surcharge athéromateuse diffuse sur les axes cervicaux mais absence de sténose hémodynamiquement significative.

Évolution :

L'évolution est partiellement favorable sur le plan neurologique avec persistance de parésies oculo-motrices sévères et d'une ataxie des membres inférieurs.

Une discussion chirurgicale a eu lieu quant à cet anévrisme poplité veineux symptomatique et n'est pas réalisé dans l'immédiat devant un refus de la patiente.

De plus, devant cette embolie paradoxale probable, un traitement anticoagulant n'est pas instauré, mais préféré à un traitement antiagrégant plaquettaire, compte tenu de la découverte fortuite d'un anévrisme de l'artère cérébrale moyenne droite.

La patiente a bénéficié en décembre 2018 d'une embolisation en neurochirurgie de cet anévrisme intra-cérébral droit.

Cas clinique n° 3, femme de 72 ans

Antécédents :

- appendicectomie ;
- ménisectomie droite ;
- stripping/crossectomie des deux veines grandes saphènes et de la veine petite saphène gauche.
- octobre 2016 : premier épisode d'EP bilatérale segmentaire à bas risque non provoquée, traitée par Xarelto® à dose curative pendant 6 mois : bilan étiologique néoplasique complet négatif, absence à l'échographie-doppler des membres inférieurs de thrombose veineuse profonde ou d'anévrisme veineux.
- mai 2017 : récurrence d'EP bilatérale non provoquée, à risque intermédiaire haut, survenant un mois après l'arrêt du traitement par Xarelto®, décision de maintenir le Xarelto® à pleine dose au long cours.

Traitement à l'admission :

Xarelto® 20 mg le matin.

Histoire de la maladie :

Devant une dyspnée aiguë au lever en décembre 2017, la patiente est transférée aux urgences, où un angioscanner thoracique met en évidence une récurrence d'EP bilatérale sous segmentaire à bas risque non provoquée, survenant sous traitement anticoagulant efficace.

L'échographie cardiaque trans-thoracique ne retrouve pas de cœur pulmonaire aiguë ni d'hypertension artérielle pulmonaire.

La patiente est admise en service de médecine vasculaire.

Examen clinique :

TA :135/80 mmHg, Saturation O₂ en air ambiant 98 %, FC 80 bpm, l'examen cardiovasculaire, pleuro-pulmonaire, digestif et neurologique est sans particularité.

Examens paracliniques :

Examen échodoppler veineux des membres inférieurs :

Pas d'argument échodoppler en faveur d'une thrombose veineuse superficielle ou profonde récente ou ancienne au niveau du membre inférieur droit, présence d'un volumineux anévrisme sacculaire de la veine poplité gauche de 45 × 35 mm de diamètre avec important sludge intra luminal (**figure 4a**).

Angioscanner veineux des membres inférieurs :

Présence d'un anévrisme arrondi poplité veineux gauche mesurant 38,9 mm d'axe cranio-caudal, 32 mm d'axe transverse et 49 mm d'axe antéro-postérieur avec thrombus pariétal (**figure 4b, 4c, 4d**).

Évolution :

Devant cette découverte d'un volumineux anévrisme poplité veineux gauche symptomatique avec antécédents de 2 épisodes d'EP, un traitement chirurgical est réalisé en janvier 2018 avec anévrysmorrhaphie de la veine poplitée haute gauche.

En post opératoire, on note la présence de complications mineures à type d'hématome poplité non alimenté de 34 × 19 mm avec trouble sensitif au niveau de la face antérieure de la jambe gauche.

Le traitement anticoagulant par Xarelto® est poursuivi à dose efficace pendant six mois avec arrêt secondaire souhaité par la patiente.

Le contrôle échodoppler veineux à un an post opératoire retrouve une bonne perméabilité poplitée veineuse.

Discussion

Les anévrysmes poplités veineux sont une pathologie rare, possiblement sous-diagnostiquée.

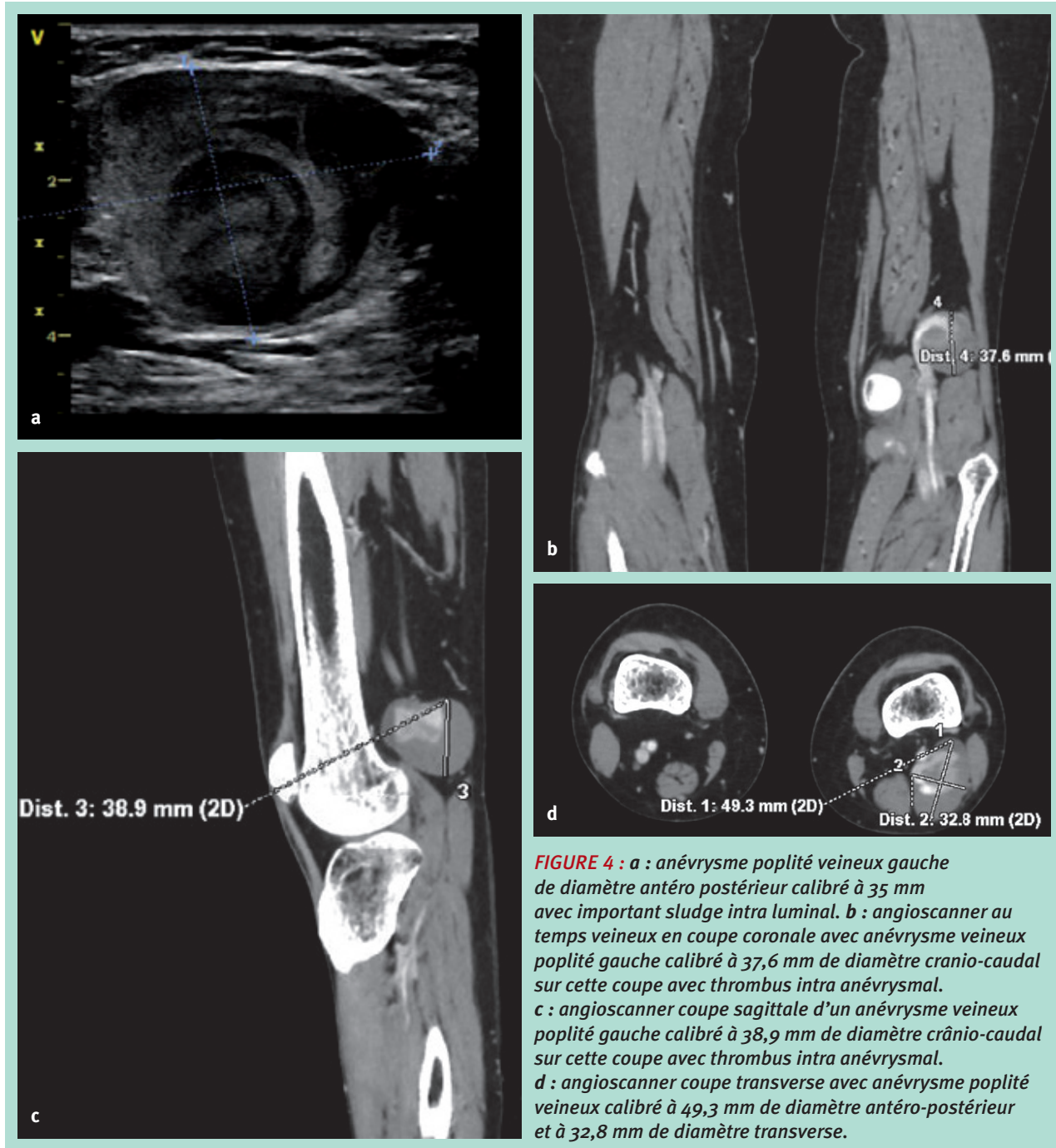
Ils sont plus fréquemment observés chez les femmes [2, 5-8, 11-31] et prédominent du côté gauche [3, 5, 9, 11, 14, 18, 21, 26, 28, 31-33, 34-52] par rapport au côté droit [3, 5, 7, 9, 12-13, 15-17, 19, 20, 25-27, 29, 35, 53-60], comme c'est le cas dans notre série.

Ils sont habituellement unilatéraux mais de rares cas d'anévrysmes poplités veineux bilatéraux ont été décrits dans la littérature [3, 8, 35, 61, 62].

L'âge moyen d'apparition se situe dans la cinquantaine [7, 10, 41].

L'anévrisme poplité veineux peut être révélateur d'évènements thrombo-emboliques graves.

Cas clinique Clinical case



L'association embolie pulmonaire (EP) et anévrisme poplité veineux a été décrit pour la première fois par Dahl et al. en 1976 [63] avec des cas fatals [53, 64].

- Les anévrismes poplités veineux se manifestent par des complications thrombo-emboliques veineuses dans environ 24-59 % des cas [1, 13], comme chez ceux présentés par nos patientes.

- Les anévrismes veineux poplités sont sacciformes dans environ 72-75 % des cas [8, 12].
- Bien qu'il n'y ait que de rares cas mentionnés dans la littérature d'anévrismes poplités veineux sous la forme de deux anévrismes fusiformes (en bi-sac) [20, 55], nous retrouvons cette configuration peu habituelle chez l'une de nos patientes.

- Il y aurait un plus grand risque de complications thromboemboliques pour les anévrismes sacculaires ou fusiformes de grande taille [5, 8, 12, 21, 65].
- Néanmoins, il n'y a pas de critères de taille ou de forme anatomique spécifique.
- En effet, les petits anévrismes peuvent également donner des complications emboliques comme c'est le cas dans notre série et dans la littérature [2, 8, 26, 66, 67].

Ceci confirme l'hypothèse que les anévrismes veineux poplités quelle que soit leur taille (ou leur type) peuvent développer un thrombus et libérer de façon intermittente des embols de différentes dimensions [2].

- Dans la revue de la littérature, on retrouve majoritairement des EP bilatérales [7, 12, 16, 20, 22, 25, 30, 32-34, 36, 39, 42, 45-47, 50, 52-54, 56, 64, 66, 68-69, 70-71] à risque intermédiaire, majoritairement haut, ou à haut risque [7, 12, 13, 16, 19, 25, 29, 30, 32, 35, 37, 39, 45-47, 53, 70-72] avec bilan de thrombophilie négatif [7, 12, 16, 25, 30, 31, 47, 50, 51].
- Ceci contraste avec notre série où les EP sont bilatérales, mais essentiellement à bas risque avec des récurrences qui se classent majoritairement en « mode bas risque ».
- Dans la majeure partie des cas il n'y a pas de facteurs provoquants [9, 12, 14, 18-19, 23, 27, 36, 40, 41, 50, 65, 69, 73], avec des patients en bonne santé et présentant peu de comorbidités [5, 9, 12, 16, 18, 23, 27, 32, 34, 39, 42, 43, 45, 46, 51, 52, 54, 57, 69, 70-73], comme dans notre cohorte de patientes qui ont présenté une EP.
- Le risque d'embolie pulmonaire est imprévisible et peut être indépendant de la présence [15, 16, 19-21, 25, 30, 35-37, 39, 42, 45-47, 51, 54, 56, 70, 71] ou de l'absence de thrombus au niveau de l'anévrisme veineux à l'imagerie [22, 26, 52, 53, 74, 75].
- Cependant Sessa *et al.* [8] mettent en évidence un risque plus important d'EP lors de la présence de thrombus, ce qui concorde avec nos résultats.

La chirurgie est indiquée chez tous les patients symptomatiques avec EP, car l'anticoagulation seule est inadéquate et confère un risque élevé de récurrence d'EP (80 %) [6, 8, 9, 12, 30, 36, 61, 64, 65, 70, 76].

- En effet, nous constatons dans notre série des récurrences d'EP après arrêt du traitement anticoagulant, et même sous traitement anticoagulant à dose efficace (bien que l'anévrisme n'est pas été mis en évidence lors de la première échographie, mais comme c'est le cas dans d'autres séries, probablement dû à une erreur technique) [7, 8].
- Ainsi, malgré l'anticoagulation le thrombus continue à se former, et du fait de son caractère friable, peut encore emboliser [9, 32].
- De plus, l'articulation du genou étant souvent sollicitée, elle pourrait prédisposer à la migration du thrombus par compressions répétées avec ralentissement du flux veineux [2, 43, 65, 77].

À noter que si l'échographie a probablement manqué l'anévrisme lors du premier examen pour EP, cela peut être dû aux conditions techniques de réalisation.

C'est pourquoi il faut toujours aux coupes longitudinales rajouter des coupes transversales avec le patient debout, veine distendue [7].

Ainsi, les anévrismes poplités veineux doivent toujours être recherchés au cours du bilan d'EP, surtout si celle-ci est récidivante, d'autant plus qu'il n'y a pas de facteur de risque thromboembolique veineux connu.

- Il y a peu de cas dans la littérature décrivant l'association entre anévrisme poplité veineux et AVC.
- Ceux retrouvés concernent des patients jeunes avec une moyenne d'âge de trente-cinq ans [15, 78, 79, 80, 81] avec une légère prédominance masculine [78, 79, 81] et ayant tous un foramen ovale perméable [78-82] avec dans un cas un anévrisme du septum inter auriculaire associé (ASIA) [79].
- Dans notre série, la patiente est âgée et ne présente pas de foramen ovale perméable, mais une communication inter-auriculaire vieillie avec ASIA.

La physiopathologie exacte des anévrismes veineux poplités n'est pas connue et plusieurs hypothèses ont été avancées : congénitale du fait de son existence chez l'enfant, traumatique, inflammatoire, mais aussi par dégénérescence pariétale [8, 14, 20, 46, 54, 77, 83-88].

- On retrouve une différenciation dans la littérature entre anévrismes congénitaux dysplasiques et dilatations dystrophiques fusiformes de la veine poplitée d'origine plurifactorielle, comportant une fragilisation de la paroi veineuse, une zone de faiblesse embryologique, avec une zone de contrainte en regard du genou (flexion/extension), accompagné d'hypertension veineuse [89].
- Néanmoins l'hypertension veineuse n'est pas considérée comme pertinente car la plupart des anévrismes se développent dans les systèmes à basse pression : membres inférieurs et cou [8, 77].
- De plus, May *et al.* [90] décrivent une faiblesse pariétale congénitale due à une raréfaction des fibres élastiques dans la paroi veineuse, qui pourrait favoriser la dilatation anévrysmale.
- Il existe probablement une composante mixte : congénitale et acquise, dans l'étiologie de ces anévrismes.
- D'autres hypothèses ont été décrites : les causes mécaniques compressives.
 - Elles ont été décrites dans les anévrismes poplités veineux, avec compression de la veine poplitée par le muscle gastrocnémien mal positionné [91].
 - Les mouvements et positions répétées continus lors du travail pourraient agir comme un traumatisme compressif sur la veine poplitée et créer possiblement un anévrisme mais sans certitude aucune [92].
 - De même, les épisodes répétés de microtraumatismes chez un footballeur ou des coureurs de très haut

L'anévrisme poplité veineux peut être révélateur d'évènements thrombo-emboliques graves.

niveau pourrait contribuer éventuellement au développement anévrysmal veineux poplité [44, 45, 50].

- Comme chez une patiente de notre série, on retrouve dans la littérature un cas d'anévrisme poplité veineux avec antécédent d'accident sévère de la voie publique (avec traumatisme au niveau de la cuisse) [21].
- Ainsi une origine traumatique de l'anévrisme semble possible : *via* un mécanisme de dissection pariétale sous-jacente ? Dans notre série, nous retrouvons un lien entre anévrisme poplité veineux et crossectomie/stripping de la veine petite saphène homolatérale. Ce geste pourrait-il être un facteur déclenchant ou aggravant de l'anévrisme poplité veineux ?
- D'après Irwin *et al.* [35] l'expression des métalloprotéinases matricielles -2, -9 et -13 est augmenté dans les anévrismes veineux, en comparaison avec une veine normale ou variqueuse. La présence de ces protéases n'est que la manifestation d'une inflammation persistante ou contribue à la dilatation veineuse et à d'autres modifications structurelles, ainsi : ces protéases seraient-elles activées après effraction de la paroi veineuse et contribuerait-elle à avoir un rôle dans l'anévrisme veineux ?
- Néanmoins selon d'autres auteurs, la réaction inflammatoire, bien que marquée dans certaines zones anévrysmales, serait plutôt une réaction secondaire que la cause du développement anévrysmal [2, 83].

L'échodoppler veineux précise la taille, la morphologie, la topographie par rapport à l'interligne articulaire et la recherche de thrombus dans le sac anévrysmal.

L'échodoppler est pertinent quant à la fiabilité qu'on obtient avec cet examen qui est non invasif.

L'*angioscanner veineux* avec reconstruction est également un examen complémentaire permettant de confirmer le diagnostic d'anévrisme, sa morphologie et sa situation.

La *phlébographie* peut présenter un intérêt chez les patients qui ont des antécédents thrombotiques veineux ou des variations anatomiques veineuses afin de bien définir le schéma anatomique poplité [2, 5-7, 11, 14, 37, 43, 71].

La **chirurgie** ne se discute pas pour les anévrismes veineux poplités symptomatiques, quelque soit le diamètre, la forme ou la présence ou non d'un thrombus.

Par contre, il n'y a pas de réel consensus dans la littérature concernant le traitement des anévrismes asymptomatiques.

- Les patients asymptomatiques porteurs d'anévrismes sacculaires ou ceux présentant un anévrisme large (> 20 mm) fusiforme devraient subir une intervention chirurgicale indépendamment de la présence de thrombus, en raison du risque imprévisible de complications thrombo-emboliques.
- À l'inverse, les petits anévrismes fusiformes (≤ 20 mm) sans thrombus endoluminal ne requièrent vraisemblablement pas de traitement chirurgical mais nécessite une surveillance échodoppler rapprochée.
- La chirurgie ouverte par anévrysmectomie tangentielle avec veinorrhaphie latérale est la technique la plus décrite pour traiter les patients [1, 8], notamment en cas d'anévrismes sacculaires (**figure 5**).
- Les anévrismes fusiformes peuvent, quant à eux, requérir d'une reconstruction avec un patch veineux ou un pontage veineux anatomique ou préférentiellement extra anatomique.

À noter qu'il n'y a pas de rôle défini des techniques endovasculaires dans la prise en charge des anévrismes poplités veineux [1, 7, 8, 11, 12, 14].

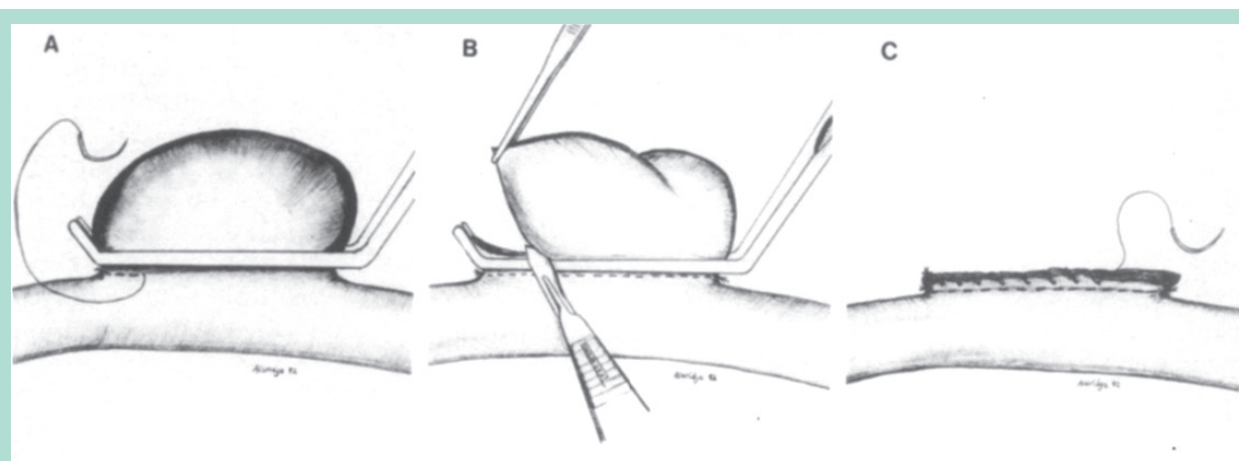


FIGURE 5 : Anévrysmectomie tangentielle avec veinorrhaphie latérale, d'après Aldridge et al. *popliteal venous aneurysm: report of two cases and review of the world literature. J Vasc Surg. Oct 1993.*

Les complications majeures post chirurgicales sont rares et le taux de morbidité bas, les complications observées étant essentiellement mineures et précoces [8, 93].

Elles comprennent des hématomes, des thromboses du site opératoire veineux, des lésions nerveuses, des infections de la plaie et des dilatations des anastomoses veineuses [7, 8].

Dans notre série, on retrouve des complications post-opératoires mineures à type d'hématome non alimenté et de trouble sensitif jambier du côté opéré.

Nous n'avons pas eu de thrombose veineuse précoce post-réparation anévrysmale comme cela a pu être décrit [8, 35].

Avec un suivi moyen de 63 mois après chirurgie pour anévrysmes poplités, Sessa *et al.* [8] ont montré qu'il n'y avait pas de récurrence d'embolie pulmonaire.

La récurrence d'anévrysme homo ou controlatéral après traitement chirurgical a été décrite [8, 14, 33], raison pour laquelle ces patients nécessitent un suivi clinique et échodoppler veineux régulier au long cours.

Cette pathologie reste ainsi possiblement à potentiel évolutif.

L'échodoppler est l'examen de référence pour le contrôle et le suivi après chirurgie [2, 41].

- Dans la littérature, on retrouve une bonne perméabilité veineuse allant de 6 semaines à 84 mois de suivi selon les cas cliniques [5, 7, 9, 11-14, 30-32, 34, 35, 37, 40, 41, 44, 47, 48, 51, 52, 54, 55, 71].
- Le rôle de l'anticoagulation post chirurgicale est peu clair.
- Dans la littérature, la plupart des patients ont bénéficié d'un traitement anticoagulant pour une durée de 3 à 6 mois [2, 7, 11, 12, 14, 19, 26, 37, 41]. En effet cette durée interviendrait afin de prévenir la thrombogénèse au cours de la période de ré-endothélialisation (\approx 2-3 mois) [46]. Sessa *et al.* [2] recommandent une anticoagulation pendant 3 à 6 mois chez les patients qui ont des facteurs de risques thrombo-emboliques, ou qui ont eu une EP ou dans les suites d'un geste complexe de restauration veineuse.

Conclusion

Les anévrysmes poplités veineux sont des lésions rares mais à potentiel thrombo-emboligène, donc pouvant engager le pronostic vital, faisant toute la gravité de cette pathologie.

Leur diagnostic précoce est essentiel.

Il faut toujours être vigilant notamment lors du bilan d'EP, surtout si celle-ci est récidivante, d'autant plus qu'il n'y a pas de facteur de risque thrombo-embolique veineux connu.

Il faut également y penser lors d'un AVC, notamment lors de la mise en évidence d'une anomalie auriculaire.

Pour éviter les récurrences, la chirurgie veineuse est le gold standard quels que soit le diamètre, la forme ou la présence ou non d'un thrombus au niveau de l'anévrysme veineux.

La récurrence d'anévrysme après traitement chirurgical ayant été décrite, les patients nécessitent un suivi clinique et échodoppler veineux régulier et au long cours.

Cette pathologie pouvant rester possiblement à potentiel évolutif.

Références

1. Teter K.A., Maldonado T.M., Adelman M.A. A systematic review of venous aneurysms by anatomic location. *J Vasc Surg Venous Lymphat Disord.* 2018 ; 6 (3) : 408-13.
2. Sessa C., Perrin M., Nicolini P. Anévrysmes veineux. *EMC - Chir.* 1 juin 2005 ; 2 (3) : 317-31.
3. McDevitt D.T., Lohr J.M., Martin K.D., Welling R.E., Sampson M.G. Bilateral popliteal vein aneurysms. *Ann Vasc Surg.* mai 1993 ; 7 (3) : 282-6.
4. Maleti O., Lugli M., Collura M. Anévrysmes veineux poplités : expérience personnelle. *Phlebologie* 1997 ; 50 : 53-9.
5. Bacciu P.P., Porcu P., Marongiu G.M. [Popliteal vein aneurysms]. *J Mal Vasc.* Déc 2000 ; 25 (5) : 360-5.
6. Labropoulos N., Volteas S.K., Giannoukas A.D., Touloupakis E., Delis K., Nicolaides A.N. Asymptomatic Popliteal Vein Aneurysms. *Vasc Surg.* 1 nov 1996 ; 30 (6) : 453-7.
7. Flekser R.L., Mohabbat W. Popliteal vein aneurysms: the diagnostic and surgical dilemma. *Vascular Disease Management* 2015 ; 12 : 26-32.
8. Sessa C., Nicolini P., Perrin M., Farah I., Magne J.L., Guidicelli H. Management of symptomatic and asymptomatic popliteal venous aneurysms: a retrospective analysis of 25 patients and review of the literature. *J Vasc Surg.* nov 2000 ; 32 (5) : 902-12.
9. Aldridge S.C., Comerota A.J., Katz M.L., Wolk J.H., Goldman B.I., White J.V. Popliteal venous aneurysm: report of two cases and review of the world literature. *J Vasc Surg.* oct 1993 ; 18 (4) : 708-15.
10. Bergqvist D., Björck M., Ljungman C. Popliteal venous aneurysm--a systematic review. *World J Surg.* mars 2006 ; 30 (3) : 273-9.
11. Paraskevas N., Houballah R., Laissy J.P., Duprey A., Lesèche G., Castier Y. [Popliteal vein aneurysm]. *J Radiol. avr* 2009 ; 90 (4) : 513-4.
12. Sandstrom A., Reynolds A., Jha P. Popliteal Vein Aneurysm: A Rare Cause of Pulmonary Emboli. *Ann Vasc Surg.* janv 2017 ; 38 : 315.e15-315.e17.
13. Norimatsu T., Aramoto H. Surgical repair for popliteal venous aneurysm causing severe or recurrent pulmonary thromboembolism: three case reports. *Ann Vasc Dis.* 2015 ; 8 (1) : 56-8.

L'anévrisme poplité veineux peut être révélateur
d'évènements thrombo-emboliques graves.

14. Gasparis A.P., Awadallah M., Meisner R.J., Lo C., Labropoulos N. Recurrent popliteal vein aneurysm. *J Vasc Surg.* 1 févr 2010 ; 51 (2) : 453-7.
15. Manthey J., Munderloh K.H., Mautner J.P., Köhl M., Fröhlich G. Popliteal venous aneurysm with pulmonary and paradoxical embolization. *VASA Z Gefasskrankheiten.* 1994 ; 23 (3) : 264-7.
16. Seino Y., Fujimori H., Shimai S., Tanaka K., Takano T., Hayakawa H., *et al.* Popliteal venous aneurysm with pulmonary embolism. *Intern Med Tokyo Jpn.* déc 1994 ; 33 (12) : 779-82.
17. Sumalatha S., Souza A.S.D., Bhat K.M., Bhat N., Hosapatna M., Kotian S.R. An unusual right popliteal vein aneurysm in an adult cadaver: A case report. *Australas Med J.* 2014 ; 7 (6) : 260-3.
18. Gillman L.M., McGregor R., Guzman R.P. Popliteal venous aneurysm and iliofemoral thrombosis. *Can J Surg.* févr 2008 ; 51 (1) : E17-8.
19. Walker P.J., McClintock S., Fitridge R. Popliteal vein aneurysm: an unusual source of pulmonary embolus. *Aust N Z J Surg.* juill 1995 ; 65 (7) : 544-7.
20. Carlin R.E., McGraw D.J., Xenos E.S., Villavicencio J.L. Popliteal Venous Aneurysm Leading to Massive Pulmonary Embolus in a Child: A Case Report and Literature Review. *Vasc Surg.* 1 juill 1997 ; 31 (4) : 463-8.
21. Leu A.J., Canova C.R., Hoffmann U., Enzler M., Cassina P.C. A soft popliteal mass and pulmonary embolism. *Eur J Vasc Endovasc Surg Off J Eur Soc Vasc Surg.* sept 1999 ; 18 (3) : 270-2.
22. Ross G.J., Violi L., Barber L.W., Vujic I. Popliteal venous aneurysm. *Radiology.* 1 sept 1988 ; 168 (3) : 721-2.
23. Katz M.L., Comerota A.J. Diagnosis of a popliteal venous aneurysm by venous duplex imaging. *J Ultrasound Med.* 1991 ; 10 (3) : 171-3.
24. Molgaard C.P., Yucel E.K., Waltman A.C. Color Doppler flow imaging appearance of a popliteal venous aneurysm. *J Vasc Interv Radiol JVIR.* mai 1992 ; 3 (2) : 431-3.
25. Lee J.G., Chang J.W., Kim S.Y. A Case of Pulmonary Embolism Caused by Huge Popliteal Venous Saccular Aneurysm. *J Korean Med Sci.* 13 mai 2019 ; 34 (18) : e121.
26. Zhao S., Wang X., Sheng H., Huang W., Zhu Y. Our experience of symptomatic and asymptomatic popliteal venous aneurysm. *J Vasc Surg Cases Innov Tech.* mars 2018 ; 4 (1) : 1-4.
27. Zybulewski A., Shukla P.A., Swintelski C., Kagen A. Rare Popliteal Venous Aneurysm: A Case Report and Review of the Literature. *Vasc Endovascular Surg.* oct 2017 ; 51 (7) : 491-2.
28. Nakashima M., Kobayashi M. Popliteal Venous Aneurysm and Multiple Lower Extremity Varicose Veins Presenting with a Left-Sided Inferior Vena Cava. *Ann Vasc Surg.* janv 2018 ; 46 : 367.e7-367.e10.
29. Arakawa K., Himeno H., Kirigaya J., Otomo F., Nakahashi H., Shimizu S., *et al.* Pulmonary Thromboembolism Caused by Prolonged Compression at the Femoral Access Site and a Venous Aneurysm of the Ipsilateral Popliteal Vein. *Ann Vasc Dis.* 2016 ; 9 (1) : 58-61.
30. Tomko T., Malý R., Jiska S., Chovanec V. Popliteal venous aneurysm as a cause of recurrent pulmonary embolism. *Vasc Endovascular Surg.* févr 2013 ; 47 (2) : 155-8.
31. Sarlon G., Bartoli M.-A., Malikov S., Thevenin B., Branchereau A., Magnan P.-E. [Long-term patency of a popliteal venous aneurysm treated surgically]. *J Mal Vasc.* déc 2010 ; 35 (6) : 369-72.
32. Velu R.B., Quigley F., Barber G. Popliteal venous aneurysm. *J Vasc Surg.* déc 2006 ; 44 (6) : 1360.
33. Falls G., Eslami M.H. Recurrence of a popliteal venous aneurysm. *J Vasc Surg.* févr 2010 ; 51 (2) : 458-9.
34. Persson B.G., Donnér M., Petersson B., Eklöf B., Wintzell K. Aneurysm of the Popliteal Vein as a Cause of Pulmonary Embolism. *Acta Med Scand.* 1980 ; 208 (1-6) : 407-10.
35. Irwin C., Synn A., Kraiss L., Zhang Q., Griffen M.M., Hunter G.C. Metalloproteinase expression in venous aneurysms. *J Vasc Surg.* 1 nov 2008 ; 48 (5) : 1278-85.
36. Leung J.C., Coel M., Ko J., Cogan J. Pulmonary embolism from a popliteal vein aneurysm. *Clin Nucl Med.* janv 1993 ; 18 (1) : 7-10.
37. Gabrielli R., Vitale S., Costanzo A., Carra A. Our experience of popliteal vein aneurysm. *Interact Cardiovasc Thorac Surg.* déc 2010 ; 11 (6) : 835-7.
38. Heymans O., Choghari C., Lemaître J., Van Dueren E. Popliteal venous aneurysms. Report of a case and review of the literature. *J Cardiovasc Surg (Torino).* oct 1999 ; 40 (5) : 695-8.
39. Schupfner B., Osterziel K., Hohenberger P. [Aneurysm of the popliteal vein causing pulmonary thromboembolism that required resuscitation]. *Dtsch Med Wochenschr* 1946. 14 juin 2002 ; 127 (24) : 1312-6.
40. Herrera L.J., Davis J.W., Livesay J.J. Popliteal vein aneurysm presenting as a popliteal mass. *Tex Heart Inst J.* 2006 ; 33 (2) : 246-8.
41. Coffman S.W., Leon S.M., Gupta S.K. Popliteal Venous Aneurysms: Report of an Unusual Presentation and Literature Review. *Ann Vasc Surg.* 1 mai 2000 ; 14 (3) : 286-90.
42. Hong D., Song S.-W. Pulmonary embolism caused by popliteal venous aneurysm. *Korean J Thorac Cardiovasc Surg.* févr 2013 ; 46 (1) : 76-9.
43. Kim-Gavino C.S., Vade A., Lim-Dunham J. Unusual Appearance of a Popliteal Venous Aneurysm in a 16-Year-Old Patient. *J Ultrasound Med.* 2006 ; 25 (12) : 1615-8.
44. Fiori R., Chiappa R., Gaspari E., Simonetti G. A Rare Case of Popliteal Venous Aneurysm. *Case Rep Med [Internet].* 2010 [cité 12 août 2019] ; 2010. Disponible sur : <https://www.ncbi.nlm.nih.gov/pmc/articles/PMC2836132/>
45. Cairols M.A., Tellez R., Iborra E., Simeón J.M., Rancaño J. Popliteal Vein Aneurysm as a Source of Recurrent Pulmonary Embolism. *Eur J Vasc Endovasc Surg.* 1 août 1999 ; 18 (2) : 171-3.
46. Ghali M.G.Z., Taylor J.A., Mallon M., Gerety P., Shea P., Weinberger S., *et al.* Popliteal Venous Aneurysm Presenting With Bilateral Pulmonary Thromboembolism. *Vasc Endovascular Surg.* mai 2018 ; 52 (4) : 287-90.

47. Ikeda A., Kawamata T., Konishi T., Matsuzaki K., Jikuya T. Popliteal venous aneurysm with deep venous thrombosis in the contralateral calf: report of a case. *Surg Today*. oct 2014 ; 44 (10) : 1966-70.
48. Lutz H.-J., Sacuiu R.D., Savolainen H. Surgical therapy of an asymptomatic primary popliteal venous aneurysm. *Ann Vasc Surg*. juill 2012 ; 26 (5) : 729.e7-9.
49. Favoreel N., Devooght M., Marrannes J., Gellens P., Van Holsbeeck B. Popliteal venous aneurysm. *JBR-BTR Organe Soc R Belge Radiol SRBR Orgaan Van K Belg Ver Voor Radiol KBVR*. févr 2012 ; 95 (1) : 36.
50. Russell D.A., Robinson G.J., Johnson B.F. Popliteal venous aneurysm: a rare cause of recurrent pulmonary emboli and limb swelling. *Cardiovasc Intervent Radiol*. oct 2008 ; 31 (5) : 1026-9.
51. Ikenouchi H., Sugishita Y., Tabei F., Itoh N., Nozaki A., Tanaka S., *et al*. Images in cardiovascular medicine. Pulmonary embolism due to popliteal venous aneurysm. *Circulation*. 29 janv 2008 ; 117 (4) : 585-7.
52. Nasr W., Babbitt R., Eslami M.H. Popliteal vein aneurysm: a case report and review of literature. *Vasc Endovascular Surg*. janv 2007 ; 41 (6) : 551-5.
53. Cox M.W., Krishnan S., Aidinian G. Fatal pulmonary embolus associated with asymptomatic popliteal venous aneurysm. *J Vasc Surg*. 1 oct 2008 ; 48 (4) : 1040.
54. Biessaux Y., Damme H.V., Raskinet B., Pierard L.A. Popliteal Venous Aneurysm: Unusual Source of Pulmonary Embolism. *Acta Clin Belg*. 1 janv 1994 ; 49 (2) : 92-4.
55. Sirisinagandla S.R., Pamidi N., Sn S., Moh, Kg as R. Right popliteal vein aneurysm: a case report. *Int J Anat Var [Internet]*. 27 mars 2011 [cité 12 août 2019] ; 4 (1). Disponible sur : <https://www.pulsus.com/abstract/right-popliteal-vein-aneurysm-a-case-report-1544.html>
56. Debing E., Vanhulle A., Verhaeghe W., Van Den Brande P. Popliteal venous aneurysm with pulmonary embolism. *J Cardiovasc Surg (Torino)*. oct 1998 ; 39 (5) : 569-72.
57. Zahrani H.A.A. Popliteal Vein Aneurysm. *Cardiovasc Surg*. 1 oct 1995 ; 3 (5) : 505-7.
58. Celoria G., Brancaccio G., Russo D., Lombardi R. Popliteal venous aneurysm: case report. *Phlebology*. sept 2011 ; 26 (6) : 246-8.
59. Jang S.H., Lee H., Han S.H. Common peroneal nerve compression by a popliteal venous aneurysm. *Am J Phys Med Rehabil*. nov 2009 ; 88 (11) : 947-50.
60. Symvoulakis E.K., Klinis S., Peteinarakis I., Kounalakis D., Antonakis N., Tsafantakis E., *et al*. Diagnosing a popliteal venous aneurysm in a primary care setting: a case report. *J Med Case Reports*. 22 sept 2008 ; 2 : 307.
61. Banchini E., Villani L.G., Rubini P. [Aneurysms of the popliteal vein. Description of 2 cases]. *J Mal Vasc*. 1991 ; 16 (3) : 295-7.
62. Corsi M., Martone N., Palusci C., Caratozzolo M. [Bilateral aneurysm of the popliteal vein. A case report and review of the literature]. *Minerva Cardioangiol*. nov 1996 ; 44 (11) : 591-3.
63. Dahl J.R., Freed T.A., Burke M.F. Popliteal vein aneurysm with recurrent pulmonary thromboemboli. *JAMA*. 29 nov 1976 ; 236 (22) : 2531-2.
64. Donald I.P., Edwards R.C. Fatal outcome from popliteal venous aneurysm associated with pulmonary embolism. *Br J Radiol*. déc 1982 ; 55 (660) : 930-1.
65. Grice G.D., Smith R.B., Robinson P.H., Rheudasil J.M. Primary popliteal venous aneurysm with recurrent pulmonary emboli. *J Vasc Surg*. sept 1990 ; 12 (3) : 316-8.
66. Chahlaoui J., Julien M., Nadeau P., Bruneau L., Roy P., Sylvestre J. Popliteal venous aneurysm: a source of pulmonary embolism. *AJR Am J Roentgenol*. févr 1981 ; 136 (2) : 415-6.
67. Dujardin J.J., Joly P., Fay J.J., Ducloux G., Lekieffre J., Dormal P., *et al*. [Popliteal venous aneurysm. A propos of 3 cases]. *Ann Cardiol Angeiol (Paris)*. oct 1987 ; 36 (8) : 413-6.
68. Federman J., Anderson S.T., Rosengarten D.S., Pitt A. Pulmonary embolism secondary to anomalies of deep venous system of the leg. *Br Heart J*. mai 1977 ; 39 (5) : 547-52.
69. Jack C.R., Sharma R., Vemuri R.B. Popliteal venous aneurysm as a source of pulmonary emboli in a male: case report. *Angiology*. janv 1984 ; 35 (1) : 54-7.
70. Berman D.A. An unusual cause of pulmonary embolism in a young man. *Hosp Pract Off Ed*. 15 mars 1995 ; 30 (3) : 109.
71. Sigg P., Koella C., Stöbe C., Jeanneret C. Popliteal venous aneurysm, a cause of pulmonary embolism. *VASA Z Gefasskrankheiten*. nov 2003 ; 32 (4) : 221-4.
72. Gallagher J.J., Hageman J.H. Popliteal vein aneurysm causing pulmonary embolus. *Arch Surg Chic Ill* 1960. oct 1985 ; 120 (10) : 1173-5.
73. Christenson J.T. Popliteal venous aneurysm: a report on three cases presenting with chronic venous insufficiency without embolic events. *Phlebology*. 2007 ; 22 (2) : 56-9.
74. Volteas S.K., Labropoulos N., Nicolaidis A.N. The management of venous aneurysms of the lower extremities. *Panminerva Med*. juin 1998 ; 40 (2) : 89-93.
75. Akagi D., Oshiro H., Yamamoto K., Kimura H., Taniwaka K., Shigematsu H., *et al*. Popliteal venous aneurysm with repeated episodes of pulmonary embolism. Case report and literature review. *Int Angiol J Int Union Angiol*. déc 2006 ; 25 (4) : 427-32.
76. Calligaro K.D., Ahmad S., Dandora R., Dougherty M.J., Savarese R.P., Doerr K.J., *et al*. Venous aneurysms: surgical indications and review of the literature. *Surgery*. janv 1995 ; 117 (1) : 1-6.
77. Cheattle T.R., Perrin M. Primary Venous Aneurysms of the Popliteal Fossa. *Phlebology*. 1 juin 1993 ; 8 (2) : 82-5.
78. Williamson J.M.L., Dalton R.S.J., Chester J.F. Popliteal venous aneurysm causing pulmonary embolism and paradoxical embolisation in a patient with antiphospholipid syndrome. *Eur J Vasc Endovasc Surg Off J Eur Soc Vasc Surg*. août 2008 ; 36 (2) : 227-9.
79. Auboire L., Palcau L., Mackowiak E., Viader F., Le Hello C., Berger L. Ischemic Stroke due to Paradoxical Embolism Arising from a Popliteal Vein Aneurysm. *Ann Vasc Surg*. 1 avr 2014 ; 28 (3) : 738.e15-738.e17.
80. Willinek W.A., Strunk H., Born M., Remig J., Becher H., Schild H. Popliteal venous aneurysm with paradoxical embolization in a patient with patent foramen ovale. *Circulation*. 18 sept 2001 ; 104 (12) : E60-61.

81. Sonohata M., Eriguchi M., Ogata A., Muranaka K., Mawatari M. Paradoxical brain embolism due to a popliteal venous aneurysm after minor orthopedic surgery in a 19-year-old man with patent foramen ovale: A case report. *J Orthop Sci Off J Jpn Orthop Assoc.* 20 oct 2018.
 82. Bouchet C., Magne J.L., Lacaze R., Lebrun D., Franco A., Guidicelli H. [Aneurysm of the popliteal vein. A rare cause of recurrent pulmonary embolism]. *J Mal Vasc.* 1986 ; 11 (2) : 190-3.
 83. Schatz I.J., Fine G. Venous aneurysms. *N Engl J Med.* 21 juin 1962 ; 266 : 1310-2.
 84. Thiery L. [True aneurysm of the popliteal vein]. *Phlebologie.* sept 1985 ; 38 (3) : 401-4.
 85. Lev M., Saphir O. Endophlebohypertrophy and phlebosclerosis. I. The popliteal vein. *AMA Arch Pathol.* févr 1951 ; 51 (2) : 154-78.
 86. Gorenstein A., Katz S., Schiller M. Congenital aneurysms of the deep veins of the lower extremities. *J Vasc Surg.* 1 mai 1987 ; 5 (5) : 765-8.
 87. Paes E.H., Vollmar J.F. Aneurysma transformation in congenital venous angiodysplasias in lower extremities. *Int Angiol J Int Union Angiol.* 1990 ; 9 (2) : 90-6.
 88. Jimenez F., Utrilla A., Cuesta C., Cobo G., A-Caastrillo L., Egaña J.M., *et al.* Popliteal artery and venous aneurysm as a complication of arthroscopic meniscectomy. *J Trauma.* sept 1988 ; 28 (9) : 1404-5.
 89. Cormier J.M., Cormier F., al Ayoubi A. [Popliteal venous aneurysms]. *J Mal Vasc.* févr 1999 ; 24 (1) : 37-41.
 90. May R., Nissl R. Aneurysma der vena poplitea. *RÖFO-Fortschr Geb Röntgenstr Nuclearmed.* 1968 ; 108 : 402-3.
 91. Rich N.M., Hughes C.W. Popliteal artery and vein entrapment. *Am J Surg.* mai 1967 ; 113 (5) : 696-8.
 92. Cano-Trigueros E., Díaz-Serrano R. Surgical Treatment of Popliteal Venous Aneurysm in a Young Patient. *Cirugia Espanola.* oct 2018 ; 96 (8) : 517-8.
 93. Maldonado-Fernandez N., Lopez-Espada C., Martinez-Gamez F.J., Galan-Zafra M., Sanchez-Maestre M.L., Herrero-Martinez E., *et al.* Popliteal venous aneurysms: results of surgical treatment. *Ann Vasc Surg.* mai 2013 ; 27 (4) : 501-9.
-