



## Apport de la phlébologie interventionnelle dans le syndrome de Klippel Trenaunay : à propos d'un cas et revue de la littérature.

### *Contribution of interventional phlebology in Klippel Trenaunay syndrome: case report and literature review.*

Viguier J.B.<sup>1</sup>

#### Résumé

Le syndrome de Klippel-Trenaunay ou syndrome angio-ostéo-hypertrophique à flux lent est une entité rare associant : angiome plan, malformations veineuses, hypertrophie des tissus mous et osseux.

D'un point de vue veineux, il existe des anomalies tronculaires (aplasies, hypoplasies des veines profondes) et extra-tronculaires avec persistance de veines embryonnaires, comme la veine marginale externe de Servelle, dans 70 à 80 % des cas.

Nous rapportons le cas d'une patiente de 14 ans, atteinte d'un syndrome de Klippel-Trenaunay uniquement extra-tronculaire, avec une forte altération de sa qualité de vie et des épisodes récurrents de dermo-épidermites.

Un traitement combiné par ablation thermique et chimique sous contrôle échographique et neuroleptanalgie vigile, en ambulatoire, a été effectué, avec des suites simples.

À 6 mois puis 1 an, les résultats sur la qualité de vie sont majeurs : la symptomatologie veineuse n'est plus présente et aucun nouvel épisode infectieux n'a été décrit.

Les traitements endoveineux sont mini-invasifs.

- De ce fait ils apportent une meilleure tolérance que la chirurgie conventionnelle en particulier dans les cas complexes comme le syndrome de Klippel Trenaunay.
- Ils sont donc raisonnablement plus attractifs en première intention, lorsque cela est possible.

**Mots-clés :** syndrome de Klippel-Trenaunay, ablation thermique radiofréquence, sclérothérapie.

#### Abstract

*Klippel-Trenaunay syndrome or slow flow angio-osteo-hypertrophic syndrome is a rare entity associating : planar angioma, venous malformations, soft tissue and bone hypertrophy.*

*From a venous point of view, there are truncal (aplasia, hypoplasia of the deep veins) and extra-truncal anomalies with persistence of embryonic veins, such as Servelle's marginal external vein, in 70 to 80% of cases.*

*We report the case of a 14-year-old patient with a Klippel-Trenaunay syndrome only extra-truncular, with a strong alteration of her quality of life and recurrent episodes of dermo-epidermitis.*

*A combined treatment by thermal and chemical ablation under ultrasound control and vigilant neuroleptanalgesia, on an outpatient basis, was carried out, with simple follow-up.*

*At 6 months then 1 year, the results on quality of life were major: venous symptomatology was no longer present and no new infectious episode was described.*

*Endovenous treatments are minimally invasive.*

- *As a result, they are better tolerated than conventional surgery, particularly in complex cases such as Klippel Trenaunay syndrome.*
- *They are therefore reasonably more attractive as a first-line treatment when possible.*

**Keywords:** Klippel-Trenaunay syndrome, radiofrequency thermal ablation, sclerotherapy.

1. 6, route du Vélodrome, 98800 Nouméa, Nouvelle-Calédonie – Clinique Kuindo-Magnin, Nouville, 98800 Nouméa, Nouvelle-Calédonie – Présenté lors d'une communication orale libre du congrès de la Société Française de Phlébologie. Paris décembre 2018.

Email : [jbv.pub@laposte.net](mailto:jbv.pub@laposte.net)

## Introduction

**Le syndrome de Klippel Trenaunay (SKT) ou syndrome ostéo-angio-hypertrophique à flux lent** est une maladie génétique sporadique avec cependant de rares cas de transmission autosomique dominante et de prévalence inconnue.

Environ 1000 cas ont été décrits.

Le diagnostic est suspecté devant l'association : angiome plan, malformation veineuse, hypertrophie des tissus mous et osseux.

Ces malformations sont fréquemment unilatérales (85 %) et touchent le membre inférieur (95 %) [1].

Présentes dès la naissance, elles touchent autant les hommes que les femmes avec une expressivité variable. 75 % sont symptomatiques avant 10 ans.

D'un point de vue veineux, il persiste dans 70 à 80 % des cas une veine embryonnaire latérale anormale, appelée veine marginale externe de Servelle.

Celle-ci naît sur le dos et le bord latéral du pied et remonte pour se terminer dans une veine profonde.

Elle est la cause d'une très forte altération de la qualité de vie : œdèmes, douleurs, ulcérations, dermo-épidermites à répétition et mutilation.

La chirurgie conventionnelle est peu pratique sur cette phlébectasie du fait de son extension et de son fort taux de récurrence.

Nous nous sommes intéressés à la place de la phlébologie interventionnelle (thermique et chimique) dans le traitement d'une veine marginale externe de Servelle.

## Observation

Nous rapportons le cas d'un enfant de 14 ans, vivant en Nouvelle-Calédonie, atteinte d'un syndrome d'un SKT à expressivité majoritairement veineuse superficielle sur le membre inférieur gauche.

La symptomatologie était marquée par une douleur quotidienne invalidante avec œdèmes quasi constants associés à nombreux épisodes érysipéloïdes. Ces symptômes avaient abouti à une déscolarisation progressive.

L'échographie Doppler haute résolution (SuperSonic Imagine S.A., Aix-en-Provence, France) avec sonde linéaire 18/5 MHz avait permis de cartographier une volumineuse phlébectasie se drainant dans la veine glutéale inférieure, la veine fémorale profonde et la crosse de la saphène externe (**Figure 1**).



**FIGURE 1** : Veine latérale marginale de Servelle systématisée.

Le diamètre maximum était de 13 mm en orthostatique et la moyenne de 10 mm.

Le système veineux profond était continent.

L'IRM confirmait le schéma veineux et ne mettait pas en évidence d'infiltration tissulaire ou pelvienne.

Devant la forte altération de la qualité de vie et pour limiter tout risque de complication secondaire, une intervention a été décidée.

De par le jeune âge de la patiente, une forte anxiété et une procédure longue, une sédation par neuroleptanalgie vigile fut effectuée.

Après marquage, nous avons effectué une ablation thermique par radiofréquence de la phlébectasie (**VeinCLEAR® V-1000, RF Medical, Vo Medica**).

L'utilisation d'une sonde de 1 cm d'élément chauffant (V4510) montée sur un guide hydrophile (Terumo Radifocus 0.46 mm) a permis de cathériser la veine malgré les nombreux obstacles avec un point d'entrée de 6F.

Une solution de 750 cc de bicarbonate de sodium 1,4 % avec 100 mg de xylocaïne non adrénalinée fut utilisée pour la tumescence. La veine superficielle fut repoussée à plus de 1 cm sous la peau.

La procédure a été réalisée selon les recommandations (température contrôlée à 120 °C, 20 s par segments de 1 cm).

Une sclérothérapie par polidocanol (aetoxiscérol®) mousse 2 % , mélange 1/3 air fut administrée de façon concomitante en profondeur à proximité des jonctions fémorales et glutéales par le canal opérateur de la sonde.

Quelques tributaires superficielles ont été traitées par polidocanol mousse 0,5 %, sans excéder 8 mL de mousse en tout (**Figure 2**).

En l'absence d'antécédent thrombo-embolique et d'élément en faveur d'une coagulation intravasculaire localisée (Ddimères, fibrinogène, plaquettes et TP normaux), nous n'avons pas utilisé de filtre cave.

Une compression à 40 mmHg fut mise en place jusqu'au lendemain puis compression de 20 mmHg pendant 15 jours, améliorant la symptomatologie.

Thromboprophylaxie par énoxaparine 0,4 mL pour 5 jours.

Un Doppler de contrôle a été effectué à 48 h pour s'assurer de la continence veineuse profonde et de l'efficacité.

Une nouvelle recherche de coagulation intra vasculaire limitée a été effectuée avant le retour à domicile.

Aucune complication ne fut décrite.

De même, la procédure sous neuroleptanalgie (propofol/rémifentanyl) vigile fut particulièrement bien tolérée chez cette jeune patiente, permettant de ne pas la traumatiser en cas de reprise ultérieure.

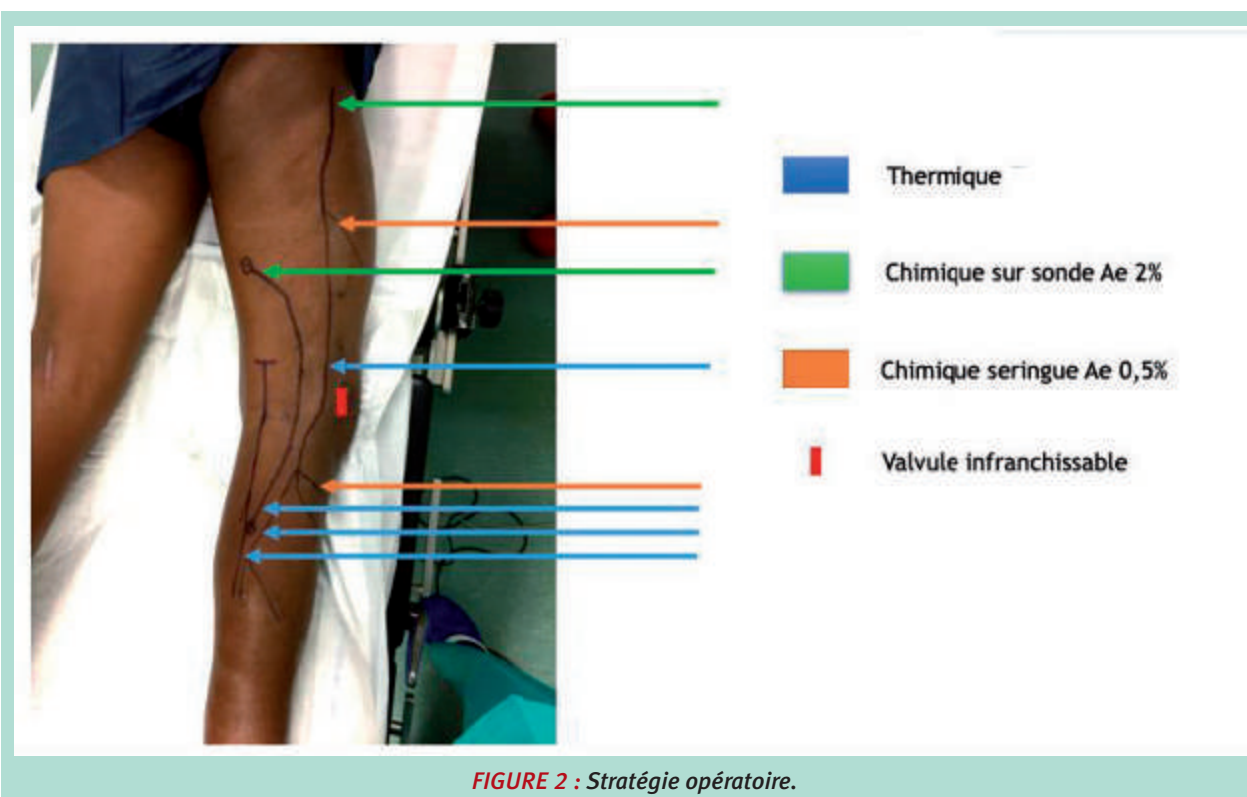


FIGURE 2 : Stratégie opératoire.

À 6 mois, la patiente ne décrit plus aucune douleur, ni œdème vespéral.

Aucun épisode érysipéloïde.

L'aspect visuel de la jambe s'est amélioré (**Figure 3**).

L'occlusion est complète sur les zones traitées.

Le système veineux profond est continent.

Le Doppler met en évidence une discrète phlébectasie superficielle résiduelle qui sera traitée par injections échoguidées de polidocanol mousse (0,25 % prudentes en ayant pris soin de s'assurer de l'absence de micro fistules artério-veineuses.

À 1 an, l'amélioration sur la qualité de vie est très importante.

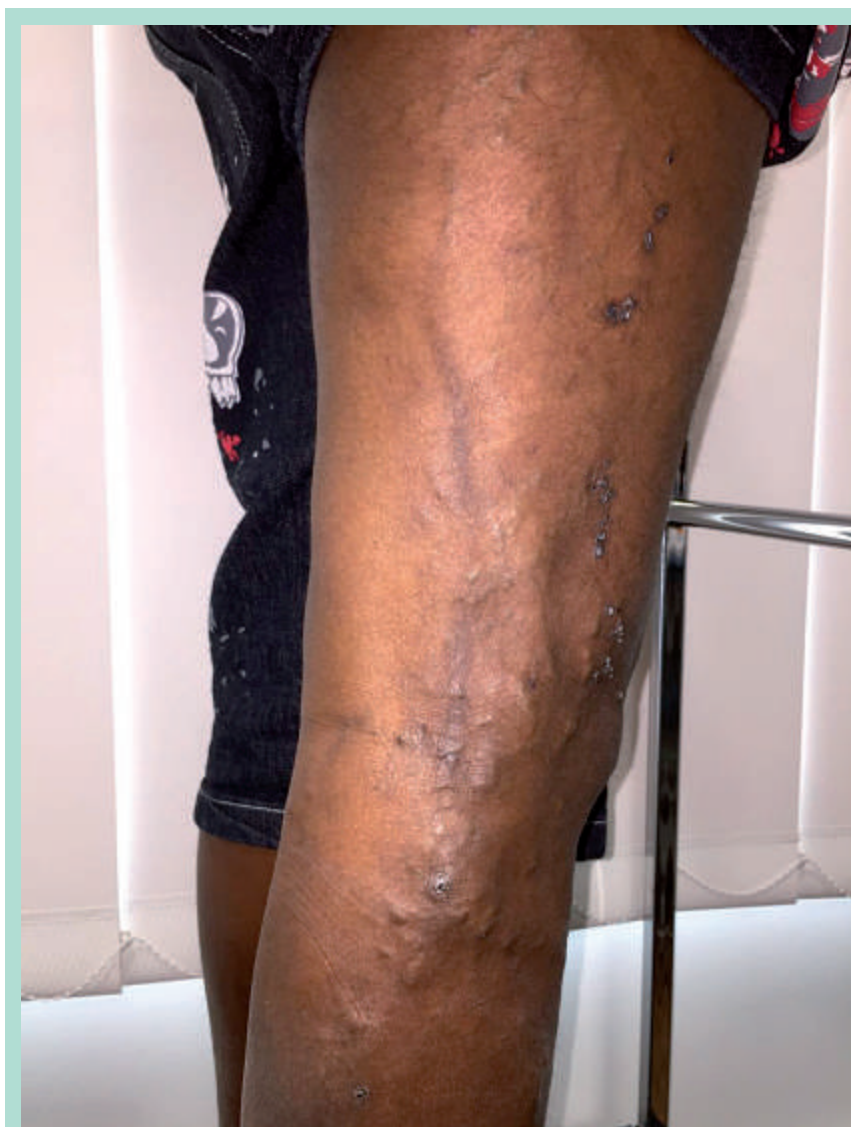Seule la saphène externe traitée présente une tendance à la recanalisation.

## Discussion

Nous proposons de replacer le SKT dans l'organisation des malformations vasculaires en nous intéressant à la classification de Mulliken qui allait devenir la base de l'ISSVA (International Society for the Study of Vascular Anomalies) et de celle de Hambourg.

Ensuite nous poserons les principaux diagnostics différentiels puis les complications.

Les examens complémentaires disponibles pertinents seront discutés, ainsi que les traitements.



**FIGURE 3** : Résultat à 6 mois.

**Systematisation**

**Classification de Mulliken**

En 1982, Mulliken *et al.* ont proposé une classification des malformations vasculaires reposant sur le type histologique d'endothélium, l'état hémodynamique de la malformation pour les diviser en deux grandes catégories :

1. malformation à flux lent (veineuse, lymphoedémateuse ou capillaire),
2. malformation à flux rapide (artérielle ou artério-veineuse).

Cette classification a permis de catégoriser les malformations en fonction de l'examen clinique et de prédire une évolution naturelle.

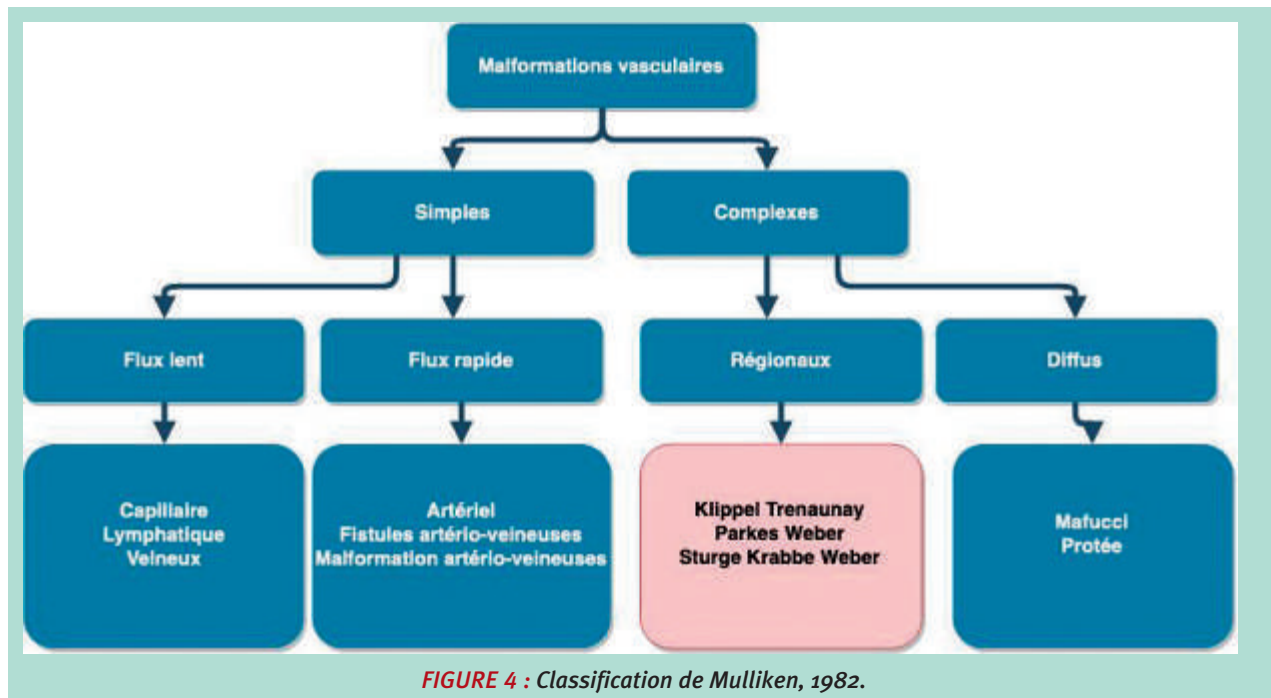
Le SKT fut nommé syndrome angio-ostéo-hypertrophique complexe à flux lent.

C'est la première version de la classification ISSVA (International Society for the Study of Vascular Anomalies) (**Figure 4**).

**Classification de Hambourg**

En 1988, un consensus d'expert à Hambourg a divisé les malformations vasculaires en fonction de deux items :

- le type hémodynamique (artériel, veineux, capillaire, lymphatique) ;
- la forme embryologique [2] (**Figure 5**) :
  - Les « malformations tronculaires » sont celles affectant de larges vaisseaux individuels matures ;



Type	Tronculaire	Extra tronculaire
Artériel	Aplasie ou obstruction dilatation	Infiltrée Limitée
Veineux	Aplasie ou obstruction dilatation	Infiltrée Limitée
Lymphatique	Aplasie ou obstruction dilatation	Infiltrée Limitée
Shunt artério-veineux	Profond Superficiel	Infiltrée Limitée
Combinées	Artériel ou veineux sans shunt Hémolymphatique avec ou sans shunt	Hémolymphatique infiltrée ou limitée

**FIGURE 5 : Classification de Hambourg 1988.**

- les « malformations extra tronculaires » affectant les vaisseaux de plus petit calibre, incorporés aux tissus hôtes, composés de cellules immatures.

Cette classification prend ainsi en compte le moment où l'embryogenèse a été défaillante.

Entre la 4<sup>e</sup> et 10<sup>e</sup> semaine d'aménorrhée, la vasculogène passe par 3 stades : plexique, réticulaire et tronculaire.

Les atteintes « extra tronculaires » sont « bloquées » au stade réticulaire.

Il s'agit en fait des restes de tissus mésodermiques, qui conservent le potentiel de croissance et de prolifération des angioblastes lorsqu'ils sont stimulés.

C'est pourquoi ces lésions peuvent continuer à se développer et comportent un risque important de récurrence après des interventions thérapeutiques.

Les connexions avec le système vasculaire normal, sont inexistantes ou très pauvres.

À l'inverse, les malformations « tronculaires » sont caractérisées par des aplasies, des hypoplasies ou des obstructions des vaisseaux profonds et touchent de larges vaisseaux individualisés.

Elles apparaissent plus tard dans le développement.

Leur potentiel de croissance est nettement moindre.

Cependant les anomalies hémodynamiques dont elles résultent aboutissent à des conséquences importantes (thrombose, embolie, ulcérations).

Elles sont classiquement divisées en deux : les lésions obstructives ou anévrysmales.

Selon cette classification le SKT est considéré comme une malformation hémolymphatique associant des manifestations tronculaires et extra tronculaires.

#### Manifestations tronculaires :

Servelle *et al.* décrivent de nombreuses malformations tronculaires (aplasies, hypoplasies, obstructions), présentes dans 55 % des cas sur la poplité, système fémoral (16 %), iliaques (3 %) et cave inférieure (1 %) [1].

Elles sont un obstacle au retour veineux et aboutissent à des vicariances variables (azygos,...) avec des phlébectasies.

C'est à dire des dilatations veineuses associées en Doppler à des reflux veineux profonds supérieurs à 1 seconde.

#### Manifestations extra tronculaires :

Elles sont divisibles en deux entités :

- Persistance de la veine sciatique et/ou de la veine latérale marginale de Servelle.
- Persistance de la veine sciatique.

#### La veine sciatique :

Elle est décrite comme une insuffisance des veines satellites du nerf sciatique, visible échographiquement au

niveau glutéal, cheminant dans la gaine du nerf sciatique et pouvant s'extérioriser au niveau du pli de flexion du genou ou la zone postéro-latérale du mollet.

Elle contourne la fibula pour se diriger la saphène interne et la face externe de la malléole [3].

Elle involue classiquement à la 20<sup>e</sup> semaine de vie intra utérine.

#### Persistance de la veine latérale marginale de Servelle :

La veine latérale marginale de Servelle, est présente dans 70 à 80 % des cas.

C'est une persistance d'une veine fœtale au stade mésodermique [4].

Elle chemine le plus souvent sur le bord latéral de la jambe, avec un drainage très variable : iliaque interne/glutéal (33 %), fémorale profonde (20 %), fémorale superficielle (17 %), saphène interne (14 %) et poplitée (11 %) [5].

#### Classification ISSVA

La dernière classification ISSVA date de 2018. Elle est fondée sur le type de vaisseaux et l'analyse génétique.

Le SKT est ainsi une malformation vasculaire combinée (capillaire, lymphatique et veineuse) associée à une anomalie du gène PIK3CA [6].

#### Diagnostic différentiel

Il est important de différencier le SKT du **syndrome angio-ostéo-hypertrophique à flux rapide ou Parks Weber**.

Ces deux entités présentent des malformation capillaires et lymphatiques et ne se différencient que par leur composante majoritairement veineuse pour le SKT et fistule artério-veineuse pour le Parks Weber.

Il semble cependant que ces deux entités soient très proches, car les micro fistules artério-veineuses existent également dans le SKT et seraient responsables de l'hypertrophie osseuse.

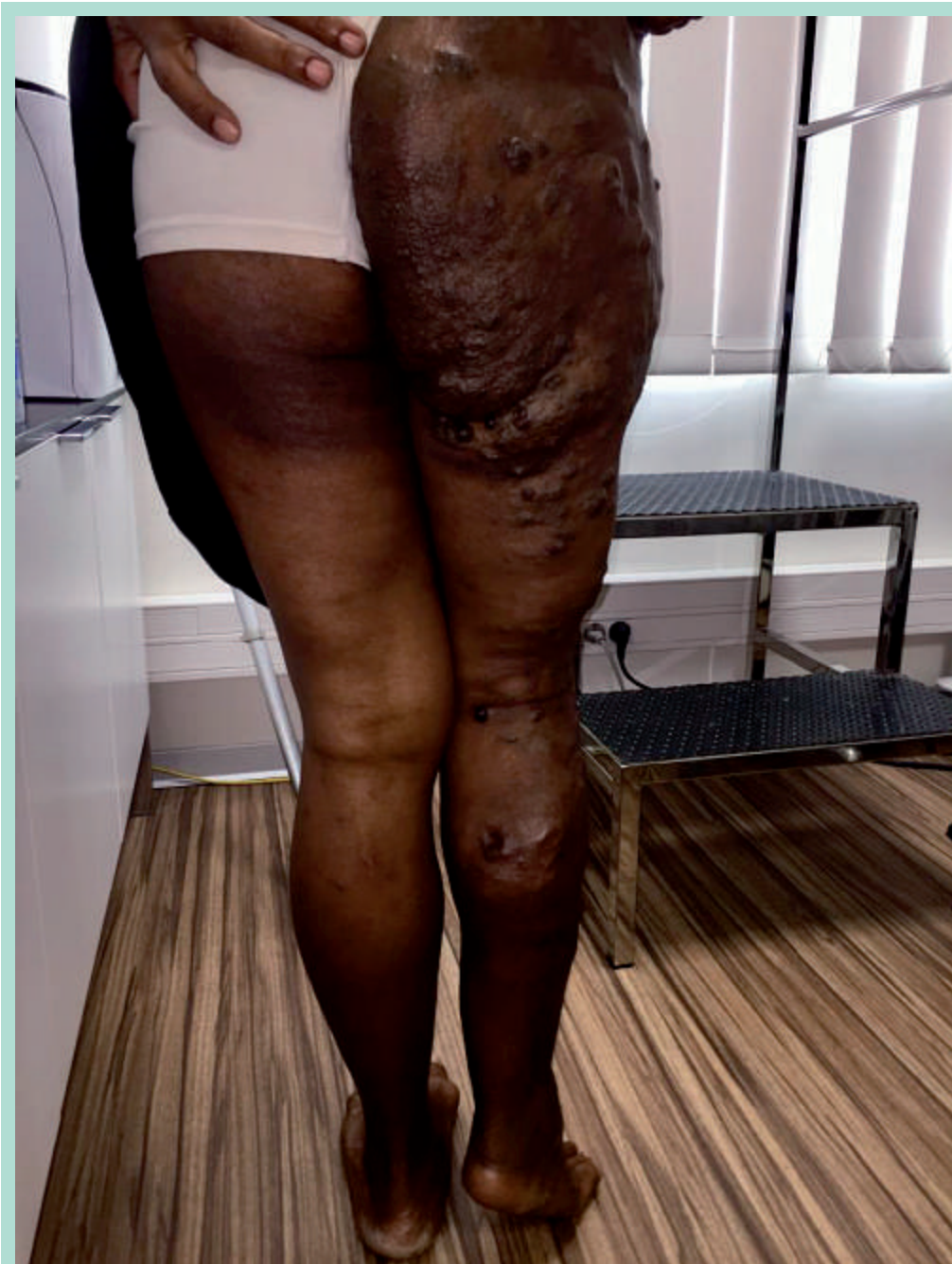Deux autres diagnostics différentiels doivent être cités :

- **le Syndrome angio-ostéo-hypotrophique de Servelle-Martorell** : malformations veineuses superficielles et profondes (anévrysmales majoritairement) avec hypotrophie de membre (**Figure 6**) ;
- **le Syndrome de Sturge-Weber-Krabbe** : malformations capillaires faciales et lepto-méningées associées à des troubles oculaires (glaucome), neurologiques et à une croissance anormale des os.

#### Complications

Les complications phlébologiques sont nombreuses : thromboses (16 %), hémorragies (rectorragies, hématuries, ... 22 %), œdèmes, ulcérations, phlébolithes [1].

Elles résultent majoritairement des troubles hémodynamiques tronculaires ou extra tronculaire avec infiltrations d'organes.



**FIGURE 6 :** Syndrome angio-ostéo-hypotrophique de Servelle-Martorell.

## Imagerie

### Écho-Doppler

L'échographie Doppler par un opérateur expérimenté est aujourd'hui la modalité la plus fiable et représente l'examen de référence [7].

Le diagnostic peut être évoqué dès la 15<sup>e</sup> semaine d'aménorrhée par voie intra utérine.

La détection d'une hypertrophie de membre et de lésions sous-cutanées cystiques est évocatrice.

De très nombreux autres diagnostics différentiels sont cependant également possibles à ce stade (**neurofibromatose de type 1, syndrome de Protée, Syndrome de Maffucci, ...**).

Ensuite les lésions échographiques extra tronculaires sont majoritairement représentées des poches veineuses hypo

échogènes (82 %) mais peuvent être iso échogènes (10 %), voir hyper échogènes (8 %) de taille variable.

Elles sont dépressibles, avec parfois présence de phlébolithes, de veines de drainages et d'infiltration musculaire et/ou articulaire.

Une atteinte organique au pelvis est possible.

La vicariance doit être étudiée.

Le flux est Doppler est lent et l'opérateur doit s'attarder à rechercher des fistules artério-veineuses signant un syndrome de Parkes Webber.

D'un point de vue tronculaire, l'opérateur pratiquera un examen également en orthostatisme, avec étude du pelvis avec manœuvres hémodynamique à la recherche d'une incontinence.

### **Phlébographie**

Dans une série de 3 patients, Frasier *et al.* ont pratiqué un comparatif entre la phlébographie et l'examen écho-Doppler [8].

Le système veineux profond paraissait très pauvre et mal développé en phlébographie. L'écho-doppler a en revanche trouvé un système continent et fonctionnel.

Ils en concluent que la phlébographie est de fait peu utile.

### **Radiologie conventionnelle**

Elle met en évidence l'hypertrophie veineuse et les phlébolithes.

L'examen comparatif retrouve la déformation du membre.

### **IRM**

L'angio-IRM est proposé afin de rechercher les infiltrations musculaires du membre et des organes du pelvis, en hypersignal T2. Il précise également les voies de drainage profond.

Cet examen est essentiel en cas d'hématurie ou de rectorragies.

### **Examens complémentaires biologiques**

Le SKT peut être associé à 3 complications thrombotiques qu'il faut rechercher :

- **le rare syndrome de Kasabach Meritt** : association d'angiome, de thrombopénie majeure et de coagulopathie de consommation plus ou moins marquée (fibrinogène bas, présence de complexes solubles à des taux élevés, D-dimères très élevés le plus souvent). Le pronostic de cette complication est souvent défavorable [9] ;
- **la coagulation intra vasculaire localisée** : augmentation des D dimères (chez 42 % des patients dans les malformations veineuses) associée à la consommation des produits de la coagulation (fibrinogène et plaquettes) [10] ;
- **la coagulation intra vasculaire disséminée** : avec un fibrinogène effondré inférieure à 1 g/L.

Il est donc proposé un bilan initial et post traitement au minimum par NFS, plaquettes, TP, TCA, fibrinogène et Ddimères.

### **Traitement**

Les dossiers doivent passer en réunion de concertation multidisciplinaires.

La décision chirurgicale doit différencier les indications absolues (hémorragies, infections, thrombo-embolisme et ulcérations réfractaires) des indications relatives (douleurs, impatiences et cosmétiques) [11].

Lorsqu'une indication est posée sur les manifestations extra-tronculaires, elle doit être précoce afin de limiter les complications dues à l'hyperpression veineuse, comme l'ont proposé Baraldini *et al.* [12].

La continence veineuse profonde est une condition impérative consensuelle quant à la décision d'intervention sur la malformation superficielle [11].

Le traitement de référence consistait en une chirurgie extensive avec éveinage, phlébectomies étagées et ligatures de perforantes [11, 13].

### **Ablation thermique**

Ils ont été décrits comme une bonne alternative avec des suites opératoires bien plus simples [8, 11, 14, 15].

Il convient de souligner que les recommandations datent de 2007, c'est-à-dire la même année que les premières publications concernant les techniques thermiques dans cette indication.

Il est fort probable que leur placement en seconde intention soit en grande partie dû à leur manque de diffusion et d'expérience à cette date.

De par leur caractère mini-invasif, ces techniques sont bien tolérées et améliorent de façon conséquente la qualité de vie des patients.

Nous n'avons pas trouvé de complication per et post opératoire décrite dans la littérature lors des procédures endoveineuses thermiques spécifiques à cette indication.

### **Ablation chimique**

Que cela soit par éthanol ou détergents, elle doit se discuter sur les lésions non accessibles au traitement thermique en fonction de 3 éléments :

- absence certaine de fistules artério-veineuses (dont la recherche peut être potentialisée par les systèmes de Doppler ultra sensibles (Angio PL.U.S., SuperSonic Imagine S.A., Aix-en-Provence, France) ;
- absence d'antécédent thromboembolique ;
- absence de coagulation intra vasculaire localisée.

Dans une série de 7 patients atteints de SKT, S. Nitecki et A. Bas ont utilisé la sclérothérapie polidocanol 2 à 4 % avec un mélange 1-3 Air selon la technique de Tessari [16].



Ils ont décrit 29 % de thrombose veineuse superficielle.

Il faut cependant noter qu'ils utilisaient 10 à 25 mL de mousse par séance, ce qui est au-dessus des us et coutumes européens [17].

L'ablation chimique par éthanol est décrite comme particulièrement efficace, avec cependant des complications bien plus importantes que les détergents comme le polidocanol et le tétradécyl sulfate de sodium autorisés en France [18].

Dans une série de 87 patients traités par éthanol pour une malformation veineuse (non exclusivement un SKT), Lee *et al.* ont décrit 28 % de complications majeures (thrombose superficielle et profonde, nécrose cutanée, paralysie nerveuse, nécrose musculaire). Une amélioration clinique a été notée chez 95 % des patients [19].

La sclérothérapie par éthanol semble donc à réserver aux centres expérimentés avec unité de soins intensifs.

Un traitement primitif par les sclérosants détergents en première intention est licite.

En tout état de cause, il convient d'éviter les sclérothérapies extensives et de travailler avec de faibles volumes.

Nous n'avons pas trouvé dans la littérature de nécrose cutanée majeure avec les sclérosants détergents dans le SKT.

## Conclusion

Dans les syndromes ostéo-hypertrophiques à flux lent ou syndrome de Klippel Trenaunay, les techniques de phlébologie interventionnelle, c'est-à-dire d'ablation thermique et chimique, sont des traitements de choix lorsqu'un traitement veineux superficiel est requis.

Leur caractère mini invasif les rend bien supportées avec des résultats très rapidement favorables.

Leur tolérance et leur meilleure innocuité les rend raisonnablement plus attractives en première intention que la chirurgie conventionnelle.

## Références

1. Servelle M. Klippel and Trénaunay's syndrome. 768 operated cases. *Ann Surg.* mars 1985 ; 201(3) : 365-73.
2. Belov S. Classification of congenital vascular defects. *Int Angiol J Int Union Angiol.* sept 1990 ; 9 (3) : 141-6.
3. Lemasle P., Uhl J.F., Lefebvre-Viladerbo M., Gillot C., Band J.M. Veine du nerf sciatique et maladie variqueuse. Aspects écho-anatomiques et hémodynamiques. *Phlébologie.* 2001 ; (54) : 219-28.
4. Oduber C.E.U., Young-Afat D.A., van der Wal A.C., van Steensel M.A.M., Hennekam R.C.M., van der Horst C.M.A.M. The persistent embryonic vein in Klippel-Trenaunay syndrome. *Vasc Med Lond Engl.* août 2013 ; 18 (4) : 185-91.
5. Baskerville P.A., Ackroyd J.S., Lea Thomas M., Browse N.L. The Klippel-Trenaunay syndrome: clinical, radiological and haemodynamic features and management. *Br J Surg.* mars 1985 ; 72(3) : 232-6.
6. Enjolras O., Mulliken J.B. Vascular tumors and vascular malformations (new issues). *Adv Dermatol.* 1997 ; 13 : 375-423.
7. Howlett D.C., Roebuck D.J., Frazer C.K., Ayers B. The use of ultrasound in the venous assessment of lower limb Klippel-Trenaunay syndrome. *Eur J Radiol.* août 1994 ; 18 (3) : 224-6.
8. Frasier K., Giangola G., Rosen R., Ginat D.T. Endovascular radiofrequency ablation: A novel treatment of venous insufficiency in Klippel-Trenaunay patients. *J Vasc Surg.* 1 juin 2008 ; 47(6) : 1339-45.
9. Bhat L., Bisht S., Khanijo K. Klippel-Trenaunay-Weber Syndrome with Kasabach-Merritt Coagulopathy and Hydronephrosis. *Indian Pediatr.* nov 2015 ; 52 (11) : 987-8.
10. Sediri S., Bisdorff A., Laurian C. Fréquence des troubles de la coagulation et leurs complications dans une série de 35 patients opérés pour une malformation veineuse de l'articulation du genou. *Phlébologie.* 2019 ; (72) : 1-9.
11. Gloviczki P., Driscoll D.J. Klippel-Trenaunay syndrome: current management. *Phlebology.* 2007 ; 22 (6) : 291-8.
12. Baraldini V., Coletti M., Cipolat L., Santuari D., Vercellio G. Early surgical management of Klippel-Trenaunay syndrome in childhood can prevent long-term haemodynamic effects of distal venous hypertension. *J Pediatr Surg.* 1 févr 2002 ; 37 (2) : 232-5.
13. Noel A.A., Gloviczki P., Cherry K.J., Rooke T.W., Stanson A.W., Driscoll D.J. Surgical treatment of venous malformations in Klippel-Trenaunay syndrome. *J Vasc Surg.* nov 2000 ; 32 (5) : 840-7.
14. Harrison C., Holdstock J., Price B., Whiteley M. Endovenous radiofrequency ablation and combined foam sclerotherapy treatment of multiple refluxing perforator veins in a Klippel-Trenaunay syndrome patient. *Phlebology.* déc 2014 ; 29(10) : 698-700.
15. Sermsathanasawadi N., Hongku K., Wongwanit C., Ruangsetakit C., Chinsakchai K., Mutirangura P. Endovenous Radiofrequency Thermal Ablation and Ultrasound-Guided Foam Sclerotherapy in Treatment of Klippel-Trenaunay Syndrome. *Ann Vasc Dis.* 2014 ; 7(1) : 52-5.
16. Nitecki S., Bass A. Ultrasound-guided foam sclerotherapy in patients with Klippel-Trenaunay syndrome. *Isr Med Assoc J IMAJ.* févr 2007 ; 9 (2) : 72-5.
17. Rabe E., Breu F.X., Cavezzi A., Coleridge Smith P., Frullini A., Gillet J.L., Guex J.J., Hamel-Desnos C., Kern P., Partsch H., Ramelet A.A., Tessari L., Pannier F. Pour le Groupe des Lignes Directrices. Lignes directrices européennes pour l'emploi de la sclérothérapie dans les troubles veineux chroniques. *Phlébologie.* 2013 ; (66) : 21-40.
18. Burrows P.E., Mason K.P. Percutaneous treatment of low flow vascular malformations. *J Vasc Interv Radiol JVIR.* mai 2004 ; 15 (5) : 431-45.
19. Lee B.B., Do Y.S., Byun H.S., Choo I.W., Kim D.I., Huh S.H. Advanced management of venous malformation with ethanol sclerotherapy: mid-term results. *J Vasc Surg.* mars 2003 ; 37 (3) : 533-8.