Aucun article ou résumé dans cette revue ne peut être reproduit sous forme d'imprimé, photocopie, microfilm ou par tout autre procédé sans l'autorisation expresse des auteurs et de l'éditeur. Editions Phlébologiques Françaises
No article or abstract in this journal may be reproduced in the form of print, photocopy, microfilm or any other means without the express permission of authors and the editor. Editions Phlébologiques Françaises

Phlébologie ANNALES VASCULAIRES 2019, 72, 4, p. 28-37

SOCIÉTÉ FRANÇAISE DE PHLEBOLOGIE

Ulcères veineux : lésions atypiques à ne pas méconnaître lors de la prise en charge initiale. À propos de 3 cas.

Venous ulcers: atypical lesions not to be ignored during initial management. About 3 cases.

Bertin A.[1], Senet P.[2]

Résumé

L'objectif de cette étude est d'évoquer des diagnostics différentiels à l'ulcère veineux chronique devant des signes atypiques : lit ulcéreux nécrotique ou délabré, mauvaise évolution après trois mois de traitement adapté.

Trois cas cliniques ont été sélectionnés pour leur pertinence, chez des patients hospitalisés dans le service de dermatologie-médecine vasculaire de l'hôpital Tenon en 2017.

Le carcinome basocellulaire est le cancer cutané le plus fréquent chez l'homme. Il survient en peau saine et correspond initialement à une zone indurée avec des lésions perlées dans un environnement télangiectasique, pouvant s'ulcérer par la suite.

Le pyoderma gangrenosum est une dermatose neutrophilique inflammatoire souvent satellite d'une pathologie inflammatoire. Elle se caractérise par des ulcères récurrents, au lit mucopurulent et hémorragique, des bords surélevés et violacés qui deviennent secondairement surinfectés et nécrotiques. Son premier traitement est étiologique si possible.

L'angiodermite nécrotique est un ulcère violacé très douloureux, lentement extensif et nécrotique. Il survient chez des patients au long passé d'HTA chronique, souvent associée à un diabète de type 2.

Les ulcères chroniques de jambes représentent un véritable enjeu de santé publique.

Ce sont des lésions propres à chacun, nécessitant un examen clinique approfondie et un bilan étiologique afin d'éviter des traitements inappropriés, parfois iatrogènes.

Abstract

The objective of this study is to evoke differential diagnoses of chronic venous ulcer in front of atypical signs: necrotic or dilapidated ulcer bed, bad evolution after three months of adapted treatment.

Three clinical cases were selected for their relevance in patients hospitalized in the dermatology-vascular medicine department of Tenon Hospital in 2017.

Basal cell carcinoma is the most common skin cancer in humans. It occurs in healthy skin and initially corresponds to an indurated area with pearled lesions in a telangiectasic environment, which can later be ulcerated.

Pyoderma gangrenosum is an inflammatory neutrophilic dermatosis often a satellite of an inflammatory pathology. It is characterized by recurrent ulcers, mucopurulent and hemorrhagic bed ulcers, raised and purplish edges that become secondary superinfected and necrotic. Its first treatment is etiological if possible.

Necrotic angiodermatitis is a very painful, slowly extensive and necrotic purple ulcer. It occurs in patients with a long history of chronic hypertension, often associated with type 2 diabetes.

Chronic leg ulcers are a real public health issue.

These are lesions specific to each individual, requiring a thorough clinical examination and an etiological assessment in order to avoid inappropriate, sometimes iatrogenic treatments.

1. *Assistant spécialiste à l'hôpital Rothschild, 75012 Paris, France.*
2. *Praticien Hospitalier, Hôpital Tenon, Paris, France.*

Aucun article ou résumé dans cette revue ne peut être reproduit sous forme d'imprimé, photocopie, microfilm ou par tout autre procédé sans l'autorisation expresse des auteurs et de l'éditeur. Editions Phlébologiques Françaises
No article or abstract in this journal may be reproduced in the form of print, photocopy, microfilm or any other means without the express permission of authors and the editor. Editions Phlébologiques Françaises

Un échec de trois mois de traitement bien conduit justifie l'orientation vers un service spécialisé. Une biopsie pourra au besoin être réalisée pour ne pas passer à côté d'un cancer ou une étiologie rare.

Mots-clés : *ulcères veineux chroniques, cancer cutané, pyoderma gangrenosum, angiodermite nécrotique.*

A failure of three months of well-conducted treatment justifies referral to a specialized service. A biopsy may be performed if necessary to avoid missing a cancer or a rare etiology.

Keywords: chronic venous ulcers, skin cancer, pyoderma gangrenosum, necrotic angiodermatitis.

Introduction

L'ulcère chronique de jambe est une plaie chronique de la jambe, ne montrant aucune tendance à la guérison après 3 mois de traitement approprié, ou après 1 an d'évolution [1].

Les ulcères affectent des millions d'individus dans le monde chaque année, avec une incidence croissante, résultant :

- de l'augmentation des facteurs de risques de plaies chroniques tels que le diabète et indirectement l'HTA chronique, l'hypercholestérolémie,
- et du vieillissement de la population : prévalence de 0,6-3 % des plus de 60 ans, et plus de 5 % des plus de 80 ans [2, 3].

L'âge moyen de survenue se situe en général aux alentours de 70 ans [4, 5], touchant plus de femme (62 %) [5], l'étiologie veineuse étant le plus fréquemment retrouvée [6] avec environ 70 % des ulcères.

Les données actuelles montrent que les ulcères chroniques de jambe représentent un enjeu de santé publique, de par l'impact socio-économique considérable qu'ils entraînent, les patients étant au cœur de ce processus. En effet, de multiples études évaluent le coût engendré par la prise en charge d'un ulcère veineux chronique à environ 10 000 €/patient/an [7-9] et à 40 000 $ sur une vie entière [10].

En France, le coût de la prise en charge des ulcères veineux chroniques est évaluée en 1995 à 2,5 % du budget de la Santé [11].

La complication la plus redoutée de l'insuffisance veineuse chronique est l'ulcère de jambe, dont la prévalence estimée dans la population générale de plus de 18 ans est de environ 0,3 % [12].

La majorité des patients présentant un ulcère chronique de jambe d'origine veineuse sont âgés de 60 à 80 ans, la prévalence augmentant avec l'âge.

Les facteurs de risques d'ulcère veineux chronique sont :

- le reflux veineux profond,
- les antécédents de traumatismes de jambe,
- de thrombose veineuse superficielle et profonde,
- de chirurgie de veines variqueuses,
- d'obésité,
- d'inactivité physique [13-16] **(Tableau 1)**.

Les ulcères veineux chroniques sont :

- typiquement localisés au niveau de la région malléolaire interne,
- uniques ou multiples,
- peu creusants,
- à contour irrégulier,
- au lit très exsudatif,
- et peuvent intéresser la jambe en totalité s'ils ne sont pas traités.

Venous leg ulcers
Age > 55 years[22]
Male Sex
Presence of reflux in deep and perforator veins, deep obstruction and combination of reflux and obstruction
History of superficial/deep-vein thrombosis and pulmonary embolism
Previous ulcer history
Parental history of ankle ulcers and family history of venous insufficiency
Number of pregnancies (for women)
Severe lipodermatosclerosis
Time since first ulcer episode ≥ 2 years
Skeletal or joint disease in lower extremities
Higher body mass index
Physical inactivity

TABLEAU 1 : Facteurs de risques de développement d'ulcère veineux chronique [45].

Aucun article ou résumé dans cette revue ne peut être reproduit sous forme d'imprimé, photocopie, microfilm ou par tout autre procédé sans l'autorisation expresse des auteurs et de l'éditeur. Editions Phlébologiques Françaises
No article or abstract in this journal may be reproduced in the form of print, photocopy, microfilm or any other means without the express permission of authors and the editor. Editions Phlébologiques Françaises

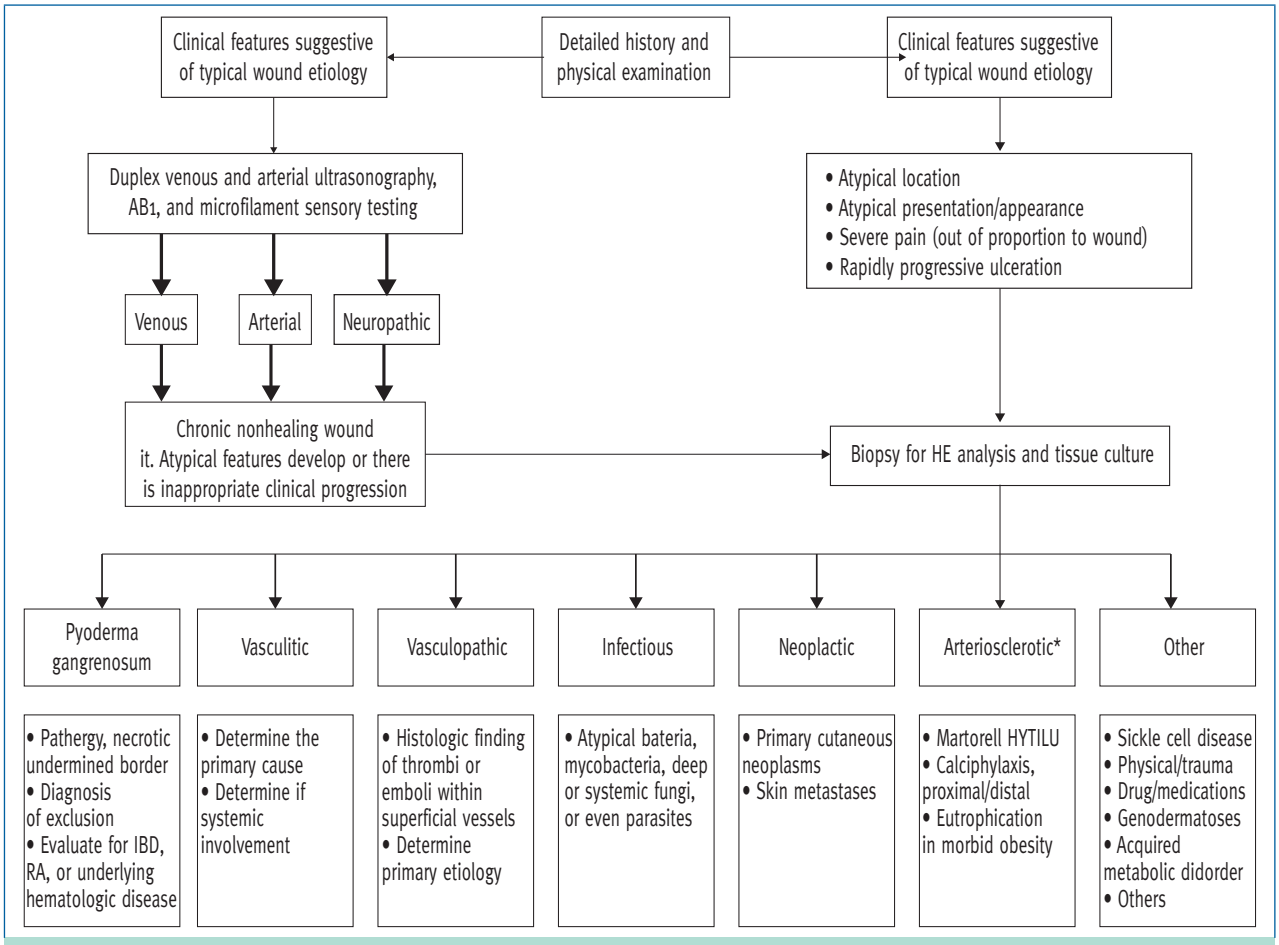

TABLEAU 2 : Approche diagnostique des ulcères typiques et atypiques suggérée par Hafner et al. *[40]*

Les pouls périphériques sont présents :
- et le lit ulcéreux ne montre que très rarement des zones de nécroses, ou un délabrement (tendons apparents par exemple),
- **si tel est le cas, un diagnostic différentiel doit être évoqué : un ulcère chronique de petite taille, présentant un tissu granuleux d'aspect rose terne, suspecté veineux et ne guérissant pas au bout de 3 mois de traitement adapté doit bénéficier de au minimum de deux biopsies (lit et berge en zone suspecte) afin de rechercher une étiologie néoplasique [17] (Tableau 2).**

Étude de cas

CAS CLINIQUE N° 1 : CARCINOME BASO-CELLULAIRE ULCÉRÉ

Mme Paulette B, 72 ans, célibataire sans enfant se présente dans le service de Dermatologie Vasculaire de l'Hôpital Tenon pour un ulcère chronique de jambe gauche évoluant depuis plus de 2 ans, traité par Urgo K2® et Mépilex® **(Figure 1)**.

Elle a comme antécédents une insuffisance veineuse chronique, une TVP survenue 1 an plus tôt en juin 2015 pour laquelle elle est sous Previscan®, une obésité grade 1, une arthrose de genou gauche pour laquelle elle est en attente de prothèse totale de genou.

L'ulcère est suspendu, pré tibial gauche au tiers moyen de jambe, de 37,5 cm², avec bourgeonnement périphérique majeur, hémorragique, contenant notamment une macule pigmentée suspecte.

Il n'existe pas de signe d'infection. La jambe controlatérale présente une macule erythémato-squameuse sous gonale et 3 autres petites lésions.

Le reste de l'examen clinique est sans particularité (pouls périphériques, présents, et absence de diabète).

Aucun article ou résumé dans cette revue ne peut être reproduit sous forme d'imprimé, photocopie, microfilm ou par tout autre procédé sans l'autorisation expresse des auteurs et de l'éditeur. Editions Phlébologiques Françaises
No article or abstract in this journal may be reproduced in the form of print, photocopy, microfilm or any other means without the express permission of authors and the editor. Editions Phlébologiques Françaises

FIGURE 1 : Ulcère chronique de Mme B.

3 biopsies sont réalisées à gauche : une de la lésion périphérique pigmentée, et 2 en bordure d'ulcère : la première révèle un nævus naevocellulaire dermique bénin, les 2 suivantes révèlent un carcinome basocellulaire (CBC) trabéculaire infiltrant le derme profond.

4 biopsies sont réalisées à droite révélant 4 carcinomes basocellulaires : 2 superficiels, 1 nodulaire, 1 infiltrant.

Mme B passe en RCP, et une exérèse de la lésion de jambe gauche est réalisée, avec greffe cutanée et compression multicouche per opératoire, ainsi qu'une exérèse simple des lésions du côté droit.

Mme B sera suivie en ambulatoire régulièrement par la suite pour contrôler la bonne cicatrisation des plaies.

CAS CLINIQUE N° 2 : PYODERMA GANGRENOSUM

Mme Claude D, 81 ans, veuve retraitée, vivant seule, consulte en hôpital de jour en avril 2015 pour un bilan d'ulcère hémi-circonférenteil du membre inférieur droit, évoluant depuis 2 ans **(Figure 2)**.

Aucun article ou résumé dans cette revue ne peut être reproduit sous forme d'imprimé, photocopie, microfilm ou par tout autre procédé sans l'autorisation expresse des auteurs et de l'éditeur. Editions Phlébologiques Françaises
No article or abstract in this journal may be reproduced in the form of print, photocopy, microfilm or any other means without the express permission of authors and the editor. Editions Phlébologiques Françaises

FIGURE 2 : Ulcère chronique de Mme D.

Mme D est ancienne secrétaire commerciale dans la métallurgie, vit seule au domicile, a pour antécédents un syndrome de Raynaud et une HTA traitée depuis 10 ans, une insuffisance veineuse chronique, un pacemaker pour arythmie depuis 1 an, une hyperparathyroïdie primaire découverte au décours d'une hospitalisation pour bilan de chute il y a 1 an.

En 2013 apparaissent des ulcères de la jambe droite sur traumatisme lors de la mise des chaussettes de contention. Hospitalisation en gériatrie en juillet 2014 pour chute et perte d'autonomie, l'ulcère est hyper bourgeonnant, de 18 cm², avec doppler artério veineux satisfaisant, pris en charge par dermocorticoïdes, URGOTULLE® et contention devant la suspicion d'étiologie veineuse, et qui seront modérément efficaces.

En décembre 2014 : aggravation de l'ulcère avec de large placards exulcérés, avec écoulement verdâtre, traité par Augmentin®.

En 2015 : extension rapide circonférentielle, aux bordures inflammatoires, motivant des biopsies en août : foyer d'ulcération avec exocytose à PNN, avec infiltration diffuse dermo-hypodermique, évocatrice d'un Pyoderma Gangrenosum, satellite d'une MICI infra clinique peu active, qui sera traité par dermocorticoïdes locaux, puis par voie générale à 60 mg/kg.

Devant la mauvaise tolérance (troubles confusionnels), Mme D est mise après 3 mois d'Isoniazide + Rifampicine (pour tuberculose latente) sous Anti TNF alpha, peu efficaces, puis 6 cures d'Infliximab® ayant la même efficacité.

Les doppler artério veineux, biopsies ostéo médullaires, et biopsies itératives d'ulcère ne montreront rien de particulier. Il est décidé en février 2017 d'initier après RCP un traitement topic par Tacrolimus®.

CAS CLINIQUE N° 3 : ANGIODERMITE NÉCROTIQUE

M. Jacky G, 67 ans, consulte fin mars 2016 dans le service de Dermatologie de l'Hôpital Tenon, pour un ulcère chronique douloureux de jambe droite évoquant une angiodermite nécrotique (AN) **(Figure 3)**.

M. G est marié, ancien agriculteur retraité, tabagique, a pour antécédents une HTA traitée depuis 17 ans, un angor chronique stable, et une goutte chronique.

Il présente depuis octobre 2015 un ulcère douloureux de la face externe de jambe gauche, d'extension rapide et nécrotique, sans facteur déclenchant.

L'échographie Doppler artério-veineuse initiale ne montre aucune lésion artérielle sténosante, des IPS à 1 au niveau

Aucun article ou résumé dans cette revue ne peut être reproduit sous forme d'imprimé, photocopie, microfilm ou par tout autre procédé sans l'autorisation expresse des auteurs et de l'éditeur. Editions Phlébologiques Françaises
No article or abstract in this journal may be reproduced in the form of print, photocopy, microfilm or any other means without the express permission of authors and the editor. Editions Phlébologiques Françaises

FIGURE 3 : Plaie chronique de M. G. à la prise en charge.

FIGURE 4 : Plaie de M. G. quelques semaines après la 1re greffe cutanée en pastille.

Aucun article ou résumé dans cette revue ne peut être reproduit sous forme d'imprimé, photocopie, microfilm ou par tout autre procédé sans l'autorisation expresse des auteurs et de l'éditeur. Editions Phlébologiques Françaises
No article or abstract in this journal may be reproduced in the form of print, photocopy, microfilm or any other means without the express permission of authors and the editor. Editions Phlébologiques Françaises

FIGURE 5 : Plaie chronique de M. G. au moment de la 2e greffe cutanée en pastille.

des artères tibiales postérieures, un système veineux superficiel et profond perméable et continent.

L'ulcère est pris en charge initialement par le médecin traitant qui prescrit des soins locaux, inefficaces, motivant rapidement 2 parages chirurgicaux de zones nécrotiques en février et mars 2016, et une mise sous Pyostacine® puis Amiklin-Gentamycine® pour colonisation par Staphylocoque méti-S. Les biopsies de Janvier révèlent un hémangiome capillaire ulcéré en surface sans signe de malignité, et l'artériographie début avril s'avère normale.

La consultation spécialisée fin mars à l'Hôpital Tenon permet d'évoquer une AN motivant une hospitalisation en avril pour une 1re greffe cutanée de 50 greffons **(Figure 4)** et prise en charge symptomatique de la douleur.

Sept jours plus tard 2e hospitalisation pour greffe cutanée en pastilles de 25 greffons, et 2 mois plus tard, 3e greffe cutanée de 26 greffons permettant une nette diminution des douleurs, et une bonne ré épidermisation.

Discussion

Le carcinome base cellulaire (CBC) est le plus fréquent des cancers cutanés de l'Homme (70 %) [18].

Les facteurs de risques incluent l'exposition aux ultraviolets, l'âge avancé, les phototypes clairs, et l'exposition aux amines aromatiques polycycliques [19].

Typiquement, il survient sur une peau saine, souvent photo exposée mais pas exclusivement, et n'a pas de lésion précurseur [20, 21].

Il ressemble à petite zone indurée, avec des lésions perlées et un environnement télangiectasique.

Parfois une petite croûte persistante et saignant lors de la toilette est évocatrice. Les CBC se développen lentement, et sont issus des cellules basales de l'épiderme [22]. Les métastases et la mortalité du CBC sont faibles.

Dans les données de la littérature, 2,2 % des ulcères de jambes sont considérés comme des cancers, dans 75 % des cas ce sont des CBC [17] .

A contrario, il est largement reconnu que les ulcères chroniques ont un potentiel de transformation néoplasique (ulcère de Marjolin), principalement en carcinome épidermoïde (CE).

En effet, Baldursson *et al*. En 1995 [23], ont trouvé 23 cas de CE sur 10 193 ulcères d'origine vasculaire au cours d'un suivi prospectif.

Combemale *et al.* en 2006 [17] dans une étude retrospective sur 85 cancers cutanés compliquant un ulcère vasculaire chronique trouve quant à lui 98 % de survenue de CE, et 2 % de CBC. Les signes typiques de transformation maligne étant la survenue d'un tissu granuleux anormalement excessif, notamment sur les berges de l'ulcère, et la croissance anormale de l'ulcère [17].

Aucun article ou résumé dans cette revue ne peut être reproduit sous forme d'imprimé, photocopie, microfilm ou par tout autre procédé sans l'autorisation expresse des auteurs et de l'éditeur. Editions Phlébologiques Françaises
No article or abstract in this journal may be reproduced in the form of print, photocopy, microfilm or any other means without the express permission of authors and the editor. Editions Phlébologiques Françaises

Ainsi, afin d'éviter ces écueils, face à un ulcère chronique ne répondant pas au traitement, il est indispensable de réaliser des biopsies. La période de « non réponse au traitement » n'est pas clairement définie consensuelle ment [24]. Certains auteurs [25] recommandent la réalisation de biopsies sur les zones les plus suspectes [26] d'un ulcère réfractaire dès 2 semaines de non réponse à un traitement adapté, mais une durée de 6 semaines à 3 mois paraît acceptable.

Le Pyoderma Gangrenosum (PG) fait partie du groupe d'étiologies rares d'ulcères chroniques de jambe, qui constituent un enjeu diagnostic et thérapeutique considérable [27, 28]. On considère que le PG constitue 3 % des ulcères chroniques de jambes [4], survenant en général entre 20 et 50 ans [29], plus souvent chez les femmes [30].

Le PG est une dermatose neutrophilique inflammatoire, douloureuse, idiopathique, initialement stérile, et d'étiologie méconnue [30, 31]. Cette dermatose se caractérise souvent par des ulcères récurrents, souvent localisés aux membres inférieurs dans la région pré tibiale, avec un lit exsudat mucopurulent et hémorragique [30, 31], et des bords surélevés, violacés/bleutés, secondairement surinfecté [32] et nécrotique [28].

Bien que cette pathologie demeure idiopathique dans 25 à 50 % des cas [33], elle est souvent satellite d'une pathologie inflammatoire sous-jacente : dans 20 à 30 % des cas une MICI [28], une hépatite C, polyarthrite séronégative, hémopathies malignes [29, 34]. Bien que le traitement spécifique de l'ulcère soit la corticothérapie : locale (formes peu sévères) [33], ou générale (formes extensives) [29, 34], le traitement de base est étiologique, car il apporte une amélioration clinique [35].

L'écueil est de systématiquement considérer comme veineux un ulcère chronique de jambe survenant chez un patient insuffisant veineux chronique. En effet, la prévalence de l'insuffisance veineuse chronique est importante passée 50 ans : 33 % de reflux veineux pathologique diagnostiqué au Doppler veineux sur 1566 patients [36].

Le deuxième écueil est de tarder à faire la biopsie : dans notre cas, il est évident que le retard de prise en charge à contribuer à l'extension de l'ulcère, et probablement à sa résistance au traitement de référence, la corticothérapie. De même, nous voyons que le retard de diagnostic a aussi contribué à laisser évoluer une MICI, responsable chez Mme D d'ulcères multiples du cadre colique et du bas œsophage, qui lors du contrôle ultérieur a montré un endobrachyœsophage (EBO).

L'incidence annuelle de l'adénocarcinome œsophagien chez les patients présentant un EBO a été évaluée entre 0,6 et 0,7 % par deux grandes méta-analyses [37, 38], cette incidence est plus importante en cas de dysplasie de bas grade sur EBO puisqu'elle atteint 1,4 % [39]. Ainsi, tout ulcère devenant chronique et qui ne répond pas au traitement bien conduit, doit bénéficier d'une anatomopathologie afin d'exclure les diagnostiques différentiels [26].

L'AN ou ulcère de Martorell correspond à un ulcère violacé très douloureux, initialement superficiel, lentement extensif et nécrotique, qui surviendrait dans 23 % des cas après un traumatisme minime [40]. Histologiquement, l'anatomopathologie se rapproche de la calciphylaxie [41] et montre des lésions sténosantes athéroscléreuses d'artérioles sous cutanées avec des lésions de médiacalcoses (39 % de patients non diabétiques) [40].

L'étude rétrospective d'Hafner et al. réalisée sur un recueil de 330 patients ayant un ulcère chronique de jambe entre 1999 et 2007 retrouve une AN chez 31 patients. Chez ces 31 patients, tous étaient hypertendus chroniques, 58 % avaient un diabète de type 2 et la moyenne d'âge était de 72 ans, avec 61 % de femme [40].

Dans notre cas, la difficulté diagnostique tenait au fait que notre patient n'a été référé à un centre spécialisé qu'au bout de 4 mois, que M. G. était un homme plutôt jeune, avec une hypertension artérielle chronique n'évoluant que depuis 17 ans. **L'écueil principal est de prendre l'AN pour son diagnostic différentiel : le Pyoderma Gangrenosum.**

Cette erreur diagnostique aurait pu conduire à un retard du parage chirurgical, mais surtout à la mise sous immunosuppresseur responsable d'une mortalité importante de 9 % sur septicémie dans l'étude d'Hafner [40].

En effet, un ulcère de Martorell doit bénéficier d'une prise en charge chirurgicale, laquelle ayant démontré largement son efficacité : seulement 6 % de guérison spontanée sans parage chirurgical ni greffe cutanée [40].

Ainsi, l'AN apparaît comme une complication peu fréquente mais néanmoins pas rare d'une hypertension artérielle chronique évoluant depuis plusieurs dizaines d'années.

Il est important de garder ce diagnostic à l'esprit devant un ulcère douloureux de la partie latéro postérieure du mollet, ou du tendon d'Achille. La biopsie reste bien évidemment indispensable à 3 mois d'évolution sous un traitement adapté en échec, afin de confirmer le diagnostic et d'écarter un PG.

Conclusion

À cause de leur forte prévalence et de leur coût, les ulcères veineux représentent un problème majeur de santé publique.

Un diagnostic précoce et la mise en évidence des facteurs pronostiques de mauvaise guérison aident à améliorer la prise en charge de ces plaies.

En effet, un ulcère de jambe n'est pas seulement une plaie devant bénéficier de soins locaux (agents topiques et pansements), mais une lésion complexe et propre à chaque patient, s'inscrivant dans un contexte clinique particulier qu'il est important de définir.

Aucun article ou résumé dans cette revue ne peut être reproduit sous forme d'imprimé, photocopie, microfilm ou par tout autre procédé sans l'autorisation expresse des auteurs et de l'éditeur. Editions Phlébologiques Françaises
No article or abstract in this journal may be reproduced in the form of print, photocopy, microfilm or any other means without the express permission of authors and the editor. Editions Phlébologiques Françaises

Ainsi, l'étiologie de l'ulcère doit être clairement définie afin de bénéficier de soins spécifiques et d'éviter ainsi des traitements prolongés, coûteux, inappropriés et potentiellement iatrogènes.

Le statut vaccinal du patient doit aussi être minutieusement mis à jour, en particulier la vaccination antitétanique, car 60 % des tétanos pour porte d'entrée un ulcère de jambe [42].

Idéalement, chaque patient ayant un ulcère chronique de jambe devrait pouvoir bénéficier précocement d'un plan de prise en charge pluridisciplinaire adapté à l'étiologie et la physiopathologie de l'ulcère. Il est important de garder en tête qu'à 3 mois de traitement bien conduit, une plaie doit être adressée à un spécialiste afin de redresser éventuellement le diagnostic et éviter de prolonger le temps de guérison [43, 44].

Une biopsie pourra être réalisée et au besoin répétée afin de ne pas méconnaître notamment un cancer, ou d'autres causes rares d'ulcères, avec en tête la morbimortalité inhérente à ces pathologies.

Références

1. Kahle B., Hermanns H. J., Gallenkemper G. Evidence based treatment of chronic leg ulcers. Deutsches Ärzteblatt International 2011 ; 108(14) : 231-7.
2. Briggs M., Jose Closs SJ. The prevalence of leg ulceration: a review of the literature. EWMA Journal 2003 ; 3(2) : 14-20.
3. Adam D.J., Naik J., Hartshorne T., Bello M. & Lnj M. Diagnosis and management of 689 chronic leg ulcers in a single-visit assessment clinic. Eur. J. Vasc. Endovasc. Surg. 2003 ; 25(5) : 462-8.
4. Jockenhöfer F., Gollnick H., Herberger K., Isbary G., Renner R., Stücker M. et al. Aetiology, comorbidities and cofactors of chronic leg ulcers: retrospective evaluation of 1 000 patients from 10 specialised dermatological wound care centers in Germany: Aetiology, comorbidities and cofactors of chronic leg ulcers. Int Wound J. 2016 Oct ;13(5) : 821-8.
5. Apollonio A., Antignani P.L., Di Salvo M., Failla G., Guarnera G., Mosti G., et al., SUV Study Group. A large Italian observational multicentre study on vascular ulcers of the lower limbs (Studio Ulcere Vascolari): Italian observational multicentre study on vascular ulcers. Int. Wound J. 2016 Feb ; 13(1) : 27-34.
6. de Araujo T., Valencia I., Federman D.G., Kirsner R.S. Managing the patient with venous ulcers. Ann. Intern. Med. 2003 ; 138 : 326-34.
7. Ma H., Rosen N.A., Iafrati M.D., et al. The real costs of treating venous ulcers in a contemporary vascular practice. J. Vasc. Surg. Venous Lymphat. Disord. 2014 ; 2 : 355-61.
8. Augustin M., Brocatti L.K., Rustenbach S.J., Schäfer I., Herberger K. Cost-of-illness of leg ulcers in the community. Int. Wound J. 2014 Jun ; 11(3) : 283-92.
9. Van Gent B.W., Wilschut E.D., Wittens C.W. Management of venous ulcer disease. BMJ 2010 ; 341 : 6045.
10. De Araujo T., Valencia I., Federman D.G., Kirsner R.S. Managing the patient with venous ulcers. Ann. Intern. Med. 2003 Feb 18 ; 138(4) : 326-34.
11. Abbade L.P.F., Lastoria S. Venous ulcer: epidemiology, physiopathology, diagnosis and treatment. Int. J. Dermatol. 2005 Jun ; 44(6) : 449-56.
12. Fowkes F.G.R., Evans C.J, Lee A.J. Prevalence and Risk Factors of Chronic Venous Insufficiency. Angiology. 2001 Aug ; 52(1 suppl) : S5-15.
13. Scott T.E., LaMorte W.W., Gorin D.R. M.J. Risk factors for chronic venous insufficiency: a dual case, control study. J. Vasc. Surg. 1995 ; 22 : 622-8.
14. Robertson L., Lee A.J., Gallagher K., et al. Risk factors for chronic ulceration in patients with varicose veins: a case control study. J. Vasc. Surg. 2009 ; 49 : 1490-8.
15. Vlajinac H., Marinkovic J., Maksimovic M., et al. Factors related to venous ulceration: a cross-sectional study. Angiology 2013 ; 65 : 824-830.
16. Abelyan G., Abrahamyan L., Yenokyan G. A case-control study of risk factors of chronic venous ulceration in patients with varicose veins. Phlebology. 2017 Jan 11 ; 026835551668767.
17. Combemale P. Malignancy and Chronic Leg Ulcers: The Value of Systematic Wound Biopsies: A Prospective, Multicenter, Cross-sectional Study. Arch. Dermatol. 2012 Jun 1 ; 148(6) : 704.
18. Institut National du Cancer (page consultée le 18/04/2017). Epidémiologie des cancers cutannés (en ligne). http://www.e-cancer.fr/Professionnels-de-sante/Depistage-et-detection-precoce/Detection-precoce-des-cancers-de-la-peau/Epidemiologie.
19. Reifenberger J., Ruzicka T. Basal cell carcinoma. *In :* Burgdorf WHC, Plewig G, Wol HH, Landthaler M, ed. Braun-Falco's Dermatology. Heidelberg : Springer Medizin, 2009. pp. 1348-56.
20. Celić D., Lipozenčić J., Ljubojević Hadžavdić S., Kanižaj Rajković J., Lončarić D., Borlinić T. A Giant Basal Cell Carcinoma Misdiagnosed and Mistreated as a Chronic Venous Ulcer. Acta Dermatovenerol. Croat. ADC. 2016 Dec ; 24(4) : 296-8.
21. Roewert-Huber J., Lange-Asschenfeldt B., Stockfleth E., Kerl H. Epidemiology and aetiology of basal cell carcinoma. Br. J. Dermatol. 2007 ; 157(Suppl. 2) : 47-51.
22. Telfer N.R., Colver G.B., Morton C.A. Guidelines for the management of basal cell carcinoma. Br. J. Dermatol. 2008 Jul ; 159(1) : 35-48.
23. Baldursson B., Sigurgeirsson B., Lindelöf B. Venous leg ulcers and squamous cell carcinoma: a large-scale epidemiological study. Br. J. Dermatol. 1995 ; 133 : 571-4.
24. Miller D.R., Enoch S., Williams D.T., Price P.E., Harding K.G. Value of wound biopsy in chronic venous ulceration. Phlebology. 2004 ; 19(2) : 65-8.
25. Panuncialman J., Hammerman S., Carson P., Falanga V. Wound edge biopsy sites in chronic wounds heal rapidly and do not result in delayed overall healing of the wounds. Wound Repair Regen. 2010 Jan ; 18(1) : 21-5.
26. Misciali C., Dika E., Fanti P.A., Vaccari S., Baraldi C., Sgubbi P., et al. Frequency of Malignant Neoplasms in 257 Chronic Leg Ulcers: Dermatol. Surg. 2013 Jun ; 39(6) : 849-54.
27. Casey G. Causes and management of leg and foot ulcers. Nurs Stand 2004 ; 18(45) : 57-8, 60, 2, 4.

Aucun article ou résumé dans cette revue ne peut être reproduit sous forme d'imprimé, photocopie, microfilm ou par tout autre procédé sans l'autorisation expresse des auteurs et de l'éditeur. Editions Phlébologiques Françaises
No article or abstract in this journal may be reproduced in the form of print, photocopy, microfilm or any other means without the express permission of authors and the editor. Editions Phlébologiques Françaises

28. Gottrup F., Karlsmark T. Leg ulcers: uncommon presentations. Clin. Dermatol. 2005 Nov ; 23(6) : 601-11.

29. Van den Driesch P. Pyoderma gangrenosum: a report of 44 cases with follow-up. Br. J. Dermatol. 1997 ; 137 : 1000-5.

30. Wollina U. Pyoderma gangrenosum – a review. Orphanet J. Rare Dis. 2007 ; 2(1) : 19.

31. Jacob S.E., Weisman R.S., Kerdel F.A. Pyoderma gangrenosum - rebel without a cure? Int. J. Dermatol. 2008 Feb ; 47(2) : 192-4.

32. Neil Crowson A., C. Mihm Jr M., Magro C. Pyoderma gangrenosum: a review. J Cutan Pathol. 2003 Feb ; 30(2) : 97-107.

33. Ruocco E., Sangiuliano S., Gravina A., Miranda A., Nicoletti G. Pyoderma gangrenosum: an updated review. J. Eur. Acad. Dermatol. Venereol. 2009 Sep ; 23(9) : 1008-17.

34. Wollina U. Clinical management of pyoderma gangrenosum. Am. J. Clin. Dermatol. 2002 ;3 : 149-58.

35. Bolognia J.L., Jorizzo J.L., Rapini R.P., eds. Pyoderma gangrenosum. Dermatology. London, UK : Mosby, 2003 ; 1 : 415-8.

36. Ruckley C.V., Evans C.J., Allan P.L., Lee A.J., Fowkes F.G. Chronic venous insufficiency: clinical and duplex correlations: the Edinburgh Vein Study of venous disorders in the general population. J. Vasc. Surg. 2002 ; 36 : 520-5.

37. Yousef F., Cardwell C., Cantwell M.M., et al. The incidence of esophageal cancer and high-grade dysplasia in Barrett's esophagus: a systematic review and meta-analysis. Am. J. Epidemiol. 2008 ; 168(3) : 237-49.

38. Thomas T., Abrams K.R., De Caestecker J.S., Robinson R.J. Meta analysis: Cancer risk in Barrett's oesophagus. Aliment. Pharmacol. Ther. 2007 ; 26(11-12) : 1465-77.

39. Gatenby P., Ramus J., Caygill C., et al. Routinely diagnosed low-grade dysplasia in Barrett's oesophagus: a population-based study of natural history. Histopathology. 2009 ; 54(7) : 814-9.

40. Hafner J., Nobbe S., Partsch H., Läuchli S., Mayer D., Amann-Vesti B., et al. Martorell Hypertensive Ischemic Leg Ulcer: A Model of Ischemic Subcutaneous Arteriolosclerosis. Arch Dermatol [Internet]. 2010 Sep 1 [cited 2017 Apr 24] ; 146(9). Available from : http://archderm.jamanetwork.com/article.aspx?doi=10.1001/archdermatol.2010.224

41. Weenig R.H., Sewell L.D., Davis M.D., McCarthy J.T., Pittelkow M.R. Calciphylaxis: natural history, risk factor analysis, and outcome. J. Am. Acad. Dermatol. 2007 ; 56(4) : 569-79.

42. Collège des Enseignants de Médecine vasculaire et de Chirurgie vasculaire (page consultée le 15/05/2017). Ulcère de jambe (en ligne) http://campus.cerimes.fr/medecine-vasculaire/enseignement/vasculaire_137/site/html/cours.pdf.

43. Gohel M.S., Taylor M., Earnshaw J.J., Heather B.P., Poskitt K.R., Whyman M.R. Risk factors for delayed healing and recurrence of chronic venous leg ulcers – an analysis of 1324 legs. Eur. J. Vasc. Endovasc. Surg. 2005 ; 29 : 74-7.

44. Kulkarni S.R., Gohel M.S., Wakely C., Minor J., Poskitt K.R., Whyman M.R. The ulcerated leg severity assessment score for prediction of venous leg ulcer healing. Br J Surg 2007 ; 94 : 189-93.

45. Kirsner R.S., Vivas A.C. Lower-extremity ulcers: diagnosis and management. Br. J. Dermatol. 2015 Aug ; 173(2) : 379-90.