



## La thrombose veineuse plantaire : un diagnostic sous-estimé et sous-traité. À propos de 3 cas. Revue de la littérature.

### *Plantar vein thrombosis: an underestimated and under-treated diagnosis. About 3 cases. Literature paper.*

Houmel M.<sup>1</sup>, Zerrouk S.<sup>2</sup>

#### Résumé

La littérature prend très peu en considération la pathologie veineuse du pied, malgré les complications thrombotiques possibles que peut engendrer cette localisation. Une embolie pulmonaire associée est même décrite dans la littérature.

La thrombose veineuse plantaire est une pathologie sous diagnostiquée, car la localisation est inhabituelle. Comme les douleurs plantaires et talalgies sont souvent attribuées à une pathologie musculo-squelettique, l'origine vasculaire n'est même pas évoquée. Son incidence est de ce fait largement sous-estimée.

L'objectif de ce travail est de rapporter d'autres cas de thromboses veineuses plantaires, pour une meilleure connaissance épidémiologique et étiopathogénique de cette affection.

Le diagnostic échodoppler (ED) peut paraître à première vue compliqué. Un bon examen du pied, avec une bonne sensibilité diagnostique, passe par une courbe d'apprentissage progressive, à la lumière des connaissances anatomiques indispensables à l'exploration du réseau veineux et des structures mitoyennes.

Les auteurs proposent un protocole d'examen ED veineux détaillé du pied qui se veut pratique et simple. Afin d'inciter l'explorateur à finaliser tout examen ED par l'exploration des veines du pied et de bien motiver la réalisation d'un ED des veines du pied, chez tout patient se plaignant de douleurs à la voûte plantaire.



#### Abstract

*The literature takes very little consideration of the venous pathology of the foot, despite the possible thrombotic complications that can cause this location. Associated pulmonary embolism is nevertheless described in the literature.*

*Plantar vein thrombosis is an underdiagnosed condition because the location is unusual. As plantar pain and talalgia are often attributed to musculoskeletal pathology, vascular origin is not often mentioned. Its impact is therefore largely underestimated.*

*The aim of this work is to report other cases of plantar venous thrombosis, for a better epidemiological and etiopathogenic knowledge of this condition.*

*Duplex ultrasound DU diagnosis may seem, at first glance, complicated. We believe that a good examination of the foot, with a good diagnostic sensitivity, goes through a progressive learning curve, in the light of the anatomical knowledge essential for the exploration of the venous network and the adjoining structures.*

*Therefore, the authors propose in this work a detailed venous DU examination protocol of the foot.*

*It is intended to be practical and simple, to encourage the phlebologist to finalize any leg DU examination by the exploration of the veins of the foot.*



1. Houmel M. Cabinet d'exploration cardio-vasculaire, Bejaïa, Algérie.

2. Zerrouk S. Santevein, 25 rue des Américains, St Avold, France.

E-mail : [houmelle@yahoo.fr](mailto:houmelle@yahoo.fr) – [saminouar@gmail.com](mailto:saminouar@gmail.com)

À ce jour, il n'existe aucun traitement standardisé pour la thrombose veineuse plantaire. Quelques cas rapportés dans la littérature incitent à une enquête étiologique approfondie, notamment lorsqu'elle est isolée, sans facteurs déclenchant. Elle peut révéler dans ces cas une néoplasie ou une thrombophilie.

**Mots-clés :** veines plantaires, thrombose, ultrasons.

To date, there is no standardized treatment for plantar venous thrombosis. Some cases reported in the literature, encourage a thorough etiological investigation, especially when they are isolated, without triggering factors. It can reveal in these cases, neoplasia or thrombophilia.

**Keywords:** plantar veins, thrombosis, ultrasound.

## Introduction

La thrombose veineuse plantaire (TVP) est une pathologie largement sous-estimée car souvent méconnue, malgré les complications thrombotiques possibles que peut engendrer cette localisation : la survenue d'une embolie pulmonaire associée à une TVP est en effet décrite dans la littérature [1].

L'absence d'évocation de cette localisation de la maladie thromboembolique veineuse (MTEV) lors des examens étiologiques d'une plantalgie ou talalgie, l'absence de sa recherche systématique lors d'un échodoppler veineux des membres inférieurs (EDV) font que son incidence et sa prévalence réelles sont méconnues.

La douleur de la plante du pied, maître symptôme, est souvent attribuée à une cause musculo-squelettique.

*Son épidémiologie* reste anecdotique dans la littérature médicale. Cependant, dès 1978, Thomas et O' Dwyer, rapportaient déjà une prévalence de 31 % de thromboses veineuses plantaires dans une série de patients chez qui on suspectait une thrombose veineuse profonde ou une embolie pulmonaire [2].

Les ultrasons (US) constituent l'examen diagnostique de référence de cette pathologie.

Cependant, en l'état actuel des choses, cette exploration se limite aux veines jambières (tibiales postérieures et fibulaires) et musculaires (gastrocnémiennes et soléaires).

L'imagerie par résonance magnétique (IRM) constitue le deuxième examen complémentaire, qui permet aussi le diagnostic, souvent fortuitement.

Quant aux D dimères, leur place n'est pas connue.

En cas thrombose veineuse plantaire isolée, sans facteur de risque (chirurgie, traumatisme), selon la littérature et les cas que nous avons observés, il convient de songer à une origine néoplasique ou à une thrombophilie [3, 4].

## Rappels sur l'anatomie et la physiologie du réseau veineux du pied

La connaissance de l'anatomie du réseau veineux du pied est primordiale notamment lors de l'exploration ED [5].

### Il se compose :

- D'un réseau veineux superficiel :
  - Réseau veineux superficiel dorsal.
  - Semelle veineuse plantaire.
- D'un réseau veineux profond :
  - Veine plantaire médiale.
  - Veine plantaire latérale.

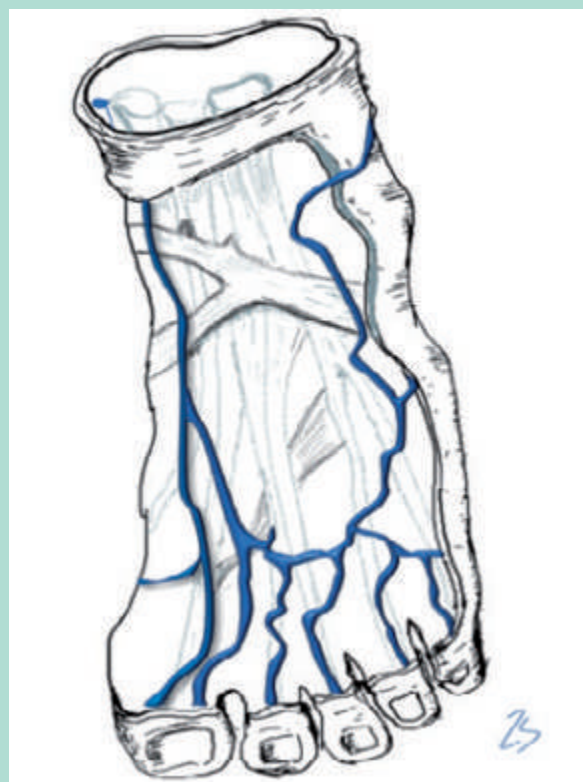**Le réseau veineux superficiel dorsal (Figure 1A)**, ou arcade veineuse dorsale, reçoit les veines unguéales, interdigitales, dorsales des orteils via les veines métatarsiennes dorsales superficielles.

Cette arcade est drainée par les veines marginales : médiale et latérale.

- **La veine marginale médiale** longe le bord médial du pied, passe en avant de la malléole médiale et donne naissance à la **grande veine saphène (GVS)**.
- **La veine marginale latérale** passe en dessous et en arrière de la malléole latérale et donne naissance à la **petite veine saphène (PVS)**.
- **La semelle veineuse plantaire**, qui a un rôle mineur dans la pompe du pied, est un fin réseau dermo-hypodermique, tapissant toute la face plantaire. Elle se draine dans les veines marginales et les arcades veineuses.

**Le réseau veineux profond (Figure 1B)**, véritable réservoir sanguin, est séparé du réseau superficiel par une aponévrose.

Il se situe dans la masse tendineuse, au-dessous du squelette osseux. Il se compose de deux pédicules :



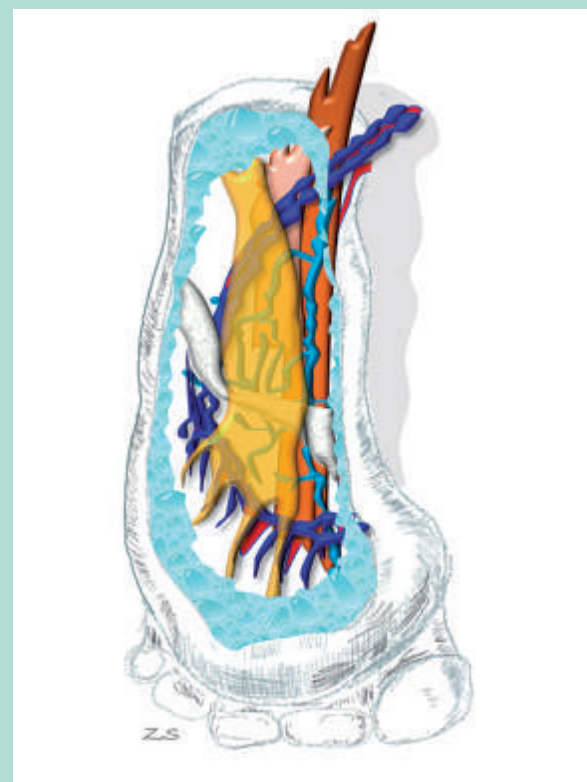**FIGURE 1 :** Schémas de dissection du pied : veines superficielles, les veines marginales et arcade dorsale. S. Zerrouk [11].

- **Les veines plantaires médiales**, courtes (5 cm), de petit calibre (max : 3 mm), se présentent parfois sous la forme d'un seul tronc ou ont un aspect plexiforme.
- **2 veines plantaires latérales**, naissent au 1<sup>er</sup> espace inter métatarsien : perforante du 1<sup>er</sup> espace inter métatarsien (P. 1EIM), communiquant en avant avec la pédieuse. Elles sont longues d'environ 12 cm et de gros calibre : environ 5 mm [5].
- Ces 2 pédicules confluent vers la gouttière calcanéenne et se drainent dans les veines tibiales postérieures, formant ainsi le confluent calcanéen.

**Entre le réseau plantaire et dorsal, il existe de très nombreuses perforantes (P).** Les principales sont les :

- P. 1EIM,
- P. cunéenne,
- P. cuboïdienne,
- P. malléolaire,
- P. scaphoïdienne (naviculaire),
- P. de la cheville.

Plusieurs études de dissection sur cadavre ont mis en exergue leur singularité : elles ont la faculté de s'adapter à des situations physiologiques et pathologiques, par le



**FIGURE 1B :** Schémas de dissection du pied. S. Zerrouk [11].

- Le muscle court fléchisseur des orteils (CFO),
- Le muscle abducteur de l'Hallux (AH),
- Muscle Carré plantaire CP,
- Veines plantaires latérales VPL,
- Veine plantaire médiale VPM.

fait qu'elles soient avalvulées [6], dans un système clos en « end système » [7].

Lors de la marche, c'est la contraction musculaire, bien plus que la compression externe, qui actionne la chasse sanguine, *via principalement les veines plantaires latérales*, étant donné qu'elles sont plus longues, plus larges et se situent dans les couches musculaires de la plante du pied [8].

#### Les repères anatomiques musculaires à connaître :

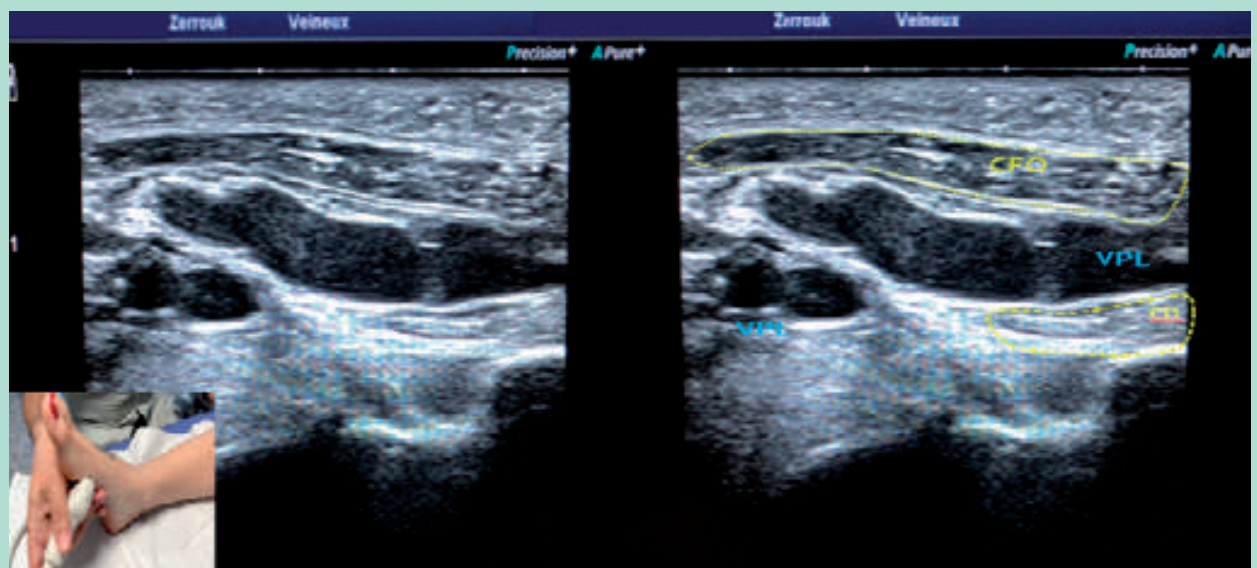
*La connaissance des rapports veino-musculaires est primordiale dans l'examen ED du pied [7].*

Nous décrivons les muscles principaux impliqués dans la pompe veino-plantaire, qui accompagnent les pédicules plantaires à explorer :

- **Le muscle carré plantaire (CP)** : Ce muscle a pour origine la face médiale et plantaire du calcaneus. Son trajet est longitudinal et se termine sur les tendons du muscle long fléchisseur des orteils situés en arrière. Ses rapports sont étroits avec les veines plantaires (**Figure 2**).



## La thrombose veineuse plantaire : un diagnostic sous-estimé et sous-traité. À propos de 3 cas. Revue de la littérature.



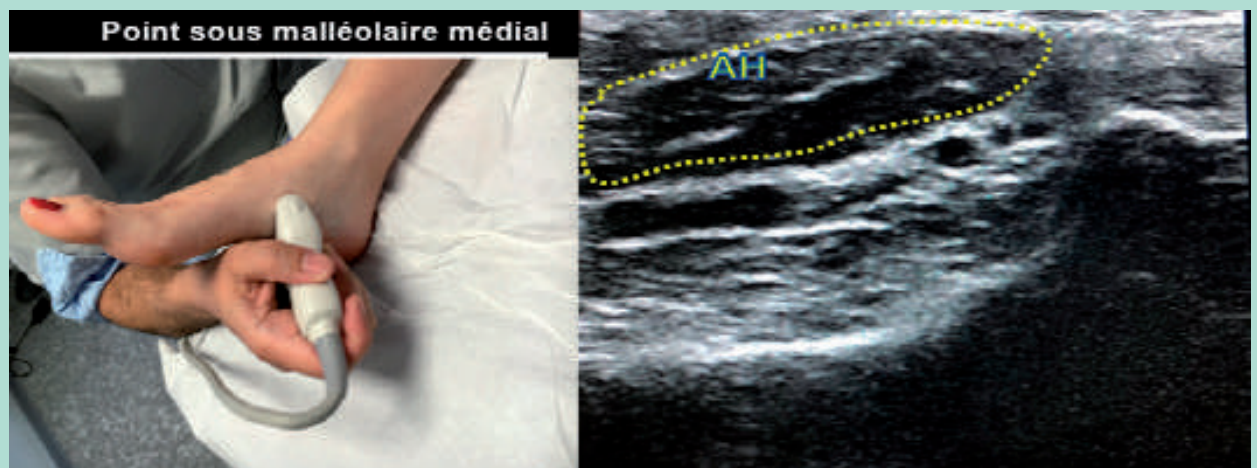
**FIGURE 2 :** Muscle Court fléchisseur des orteils CFO et Carré plantaire CP enchâssent les veines plantaires latérales VPL, au niveau du point médio plantaire, légèrement oblique. Figure de gauche : originale, Figure de droite : annotée [7].

- **Le muscle abducteur de l'Hallux (AH) :** a pour origine le plus souvent la tubérosité calcanéenne, puis longe le long de la face plantaire de l'hallux, avant de se terminer sur sa phalange proximale (**Figure 3**).
- **Le muscle court fléchisseur des orteils (CFO) :** Il a pour origine la tubérosité calcanéenne ou bien l'aponévrose plantaire disposée en un axe longitudinal court de forme quadrilatère. Il se termine sur la deuxième phalange du 2, 3, 4, 5<sup>e</sup> doigts (**Figure 4, Figure 3**).

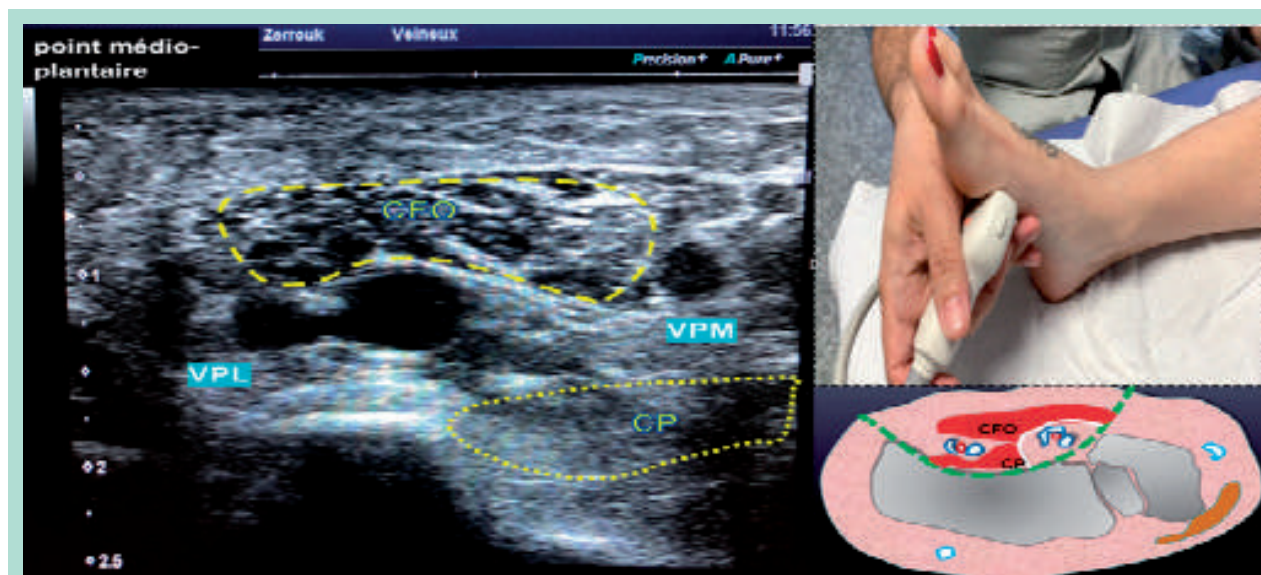
### Comment faire le diagnostic positif d'une thrombose veineuse plantaire ?

**La symptomatologie clinique** de la thrombose veineuse plantaire n'est pas spécifique.

- *L'existence d'une entité asymptomatique* est encore moins connue.
- *Le maître-symptôme est la douleur plantaire* (médiale, latérale, voûte) ou talalgie, aiguë, unilatérale,



**FIGURE 3 :** Muscle Abducteur de l'hallux AH coiffe les veines plantaires médiales VPM et latérales VPL au niveau du point sous malléolaire médiale [12].



**FIGURE 4 :** Les veines plantaires latérales VPL au niveau du point médio plantaire entre le muscle Court fléchisseur des orteils CFO et le muscle carré plantaire CP. Les veines médiales VPM de type modal [7].

- augmentant à la marche et à l'appui avec possibilité d'irradiation au mollet, associée ou non à un œdème modéré du pied ou de la cheville, gardant le godet.
- Quant à la thrombose veineuse superficielle du pied, elle se manifeste par un cordon induré, inflammatoire, très algique. Ce cordon se limite parfois à une lésion de la taille d'une bille [9].
  - Les facteurs de risque de sa survenue sont ceux de toute thrombose veineuse des membres inférieurs [10]. Parfois, elle est totalement isolée, et là réside réellement la difficulté de l'évoquer comme étiologie possible à la douleur.

**L'échodoppler veineux des membres inférieurs :** quand il ne se limite pas qu'à la cheville et examine systématiquement les veines du pied, il permet le diagnostic.

Cet examen est parfois considéré comme difficile en raison de la proximité des veines avec les structures tendineuses et musculaires.

Aussi une connaissance précise du trajet et des structures moyennes des veines du pied qu'on explore permet de surmonter ces difficultés [11].

*La Thrombose des veines du pied est confirmée en cas de :*

- De visualisation d'un matériel endo-luminal, hypo échogène, dans des veines augmentées de diamètre,
- D'incompressibilité sous la sonde d'ED,
- D'absence de flux spontané ou aux manœuvres de chasse, en mode couleur ou pulsé,

- De continuité de cette thrombose avec une lumière tubulaire compressible en amont ou en aval.

L'étude comparative avec le côté opposé est parfois d'un grand secours pour réconforter son diagnostic.

#### **L'imagerie par résonance magnétique (IRM)**

C'est parfois le premier examen à poser le diagnostic. Il est réalisé devant une douleur plantaire ou talalgie, persistante et résistante au traitement anti-infectieux ou anti-inflammatoire.

La principale difficulté est de penser à une thrombose veineuse plantaire.

Cet examen est souvent demandé par d'autres médecins, autres que les médecins vasculaires, confrontés en première instance à ce motif de consultation, à la recherche d'une origine ostéo-articulaire, tendineuse, musculaire, neurologique, ou à un processus compressif tumoral.

La thrombose veineuse plantaire est dans ce cas une surprise diagnostique.

L'IRM montre alors un déficit de remplissage des veines plantaires et un œdème périphérique.

L'IRM est complétée secondairement par un ED veineux.

### **Matériel et méthode de cette série de 3 cas**

Il s'agit d'une étude observationnelle de 3 nouveaux cas de thrombose veineuse plantaire, observés durant l'année 2015-2017.

## La thrombose veineuse plantaire : un diagnostic sous-estimé et sous-traité. À propos de 3 cas. Revue de la littérature.

### Le protocole utilise durant l'EDV

**Pour le diagnostic des 3 cas cliniques ce protocole est celui qui a été proposé par l'un des auteurs en 2016 [12] pour la recherche d'une thrombose veineuse du pied.**

Cet examen se fait en trois points successifs, en partant du talon vers la distalité.

Lors du balayage, par la sonde, du point sous-malléolaire vers la distalité, les repères musculaires vus plus haut aident à mieux reconnaître les pédicules veineux et les situer.

Les VPL et les VPM mitoyennes sont d'abord visualisées comme deux pédicules veineux entourant chacun une artère, dans un alignement oblique vers le bas et coiffées par le muscle HA (Figure 3).

La compression par la sonde en 2D et la chasse musculaire par flexion des orteils en doppler couleur, permettent de s'assurer de la perméabilité des VPM et VPL au niveau du point sous-malléolaire médial.

Le balayage échographique vers la distalité en direction du bord latérale du pied, permet de suivre essentiellement le pédicule latéral qui s'éloigne du pédicule médial.

Mais ce dernier n'est pas toujours visualisé dans sa forme modale en raison d'une configuration souvent plexiforme.

La compression des veines en coupe transversale est effectuée systématiquement sur tout leur trajet pour vérifier leur perméabilité.

La chasse, en doppler couleur est réalisée par la compression manuelle des deux extrémités du pied. (Figure 4, Figure 5).

Le muscle CFO est visualisé sur la quasi-totalité du trajet des VPL (balayage plantaire : Figures 6, 7, 8).

L'appui plantaire montre bien que ces dernières sont prises en étau entre le CFO et les os du tarse (Figure 4).

Enfin sur le côté dorsal du pied, distal, l'application de la sonde légèrement perpendiculaire et oblique sur le versant médial et en regard du 1<sup>er</sup> espace inter métatarsien (EIM) permet d'explorer la perforante du même nom.

Ce point permet également de débiter le balayage ED vers les veines marginales.

La perméabilité de la perforante veineuse du 1<sup>er</sup> EIM est affirmée par le remplissage au doppler couleur, lors de la flexion des orteils (Figure 9).

Alors que la perméabilité du réseau veineux dorsale superficiel est vérifiée par compression successive sur toute la convexité dorsale du pied en prenant soins d'appliquer une quantité suffisante de gel ultrasonique.

### Le matériel d'étude

#### Cas clinique n° 1

**Véronique R.** âgée de 72 ans, consultait pour une **douleur aigue au pied gauche**, apparue en moins de 24 h.

Elle n'avait pas d'antécédents familiaux de maladie veineuse thrombo-embolique (MVTE), pas de notion de traumatisme.

Elle avait comme antécédents personnels un tabagisme à 30 PA actif, un stripping bilatéral de la grande veine saphène droite, des séances de sclérothérapie et un

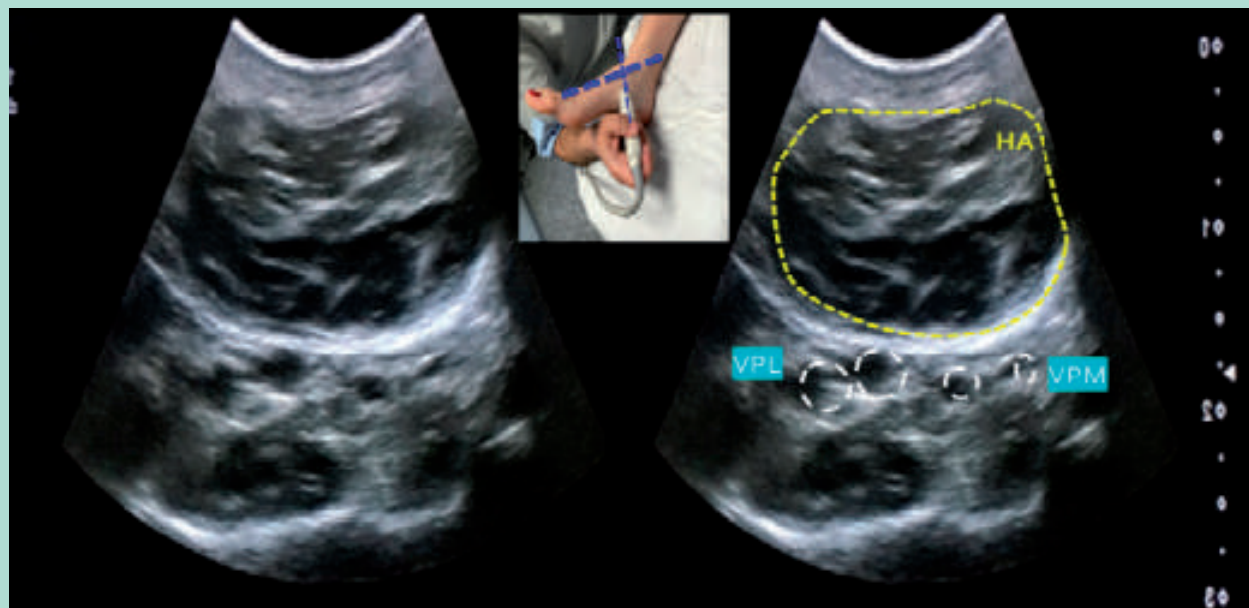
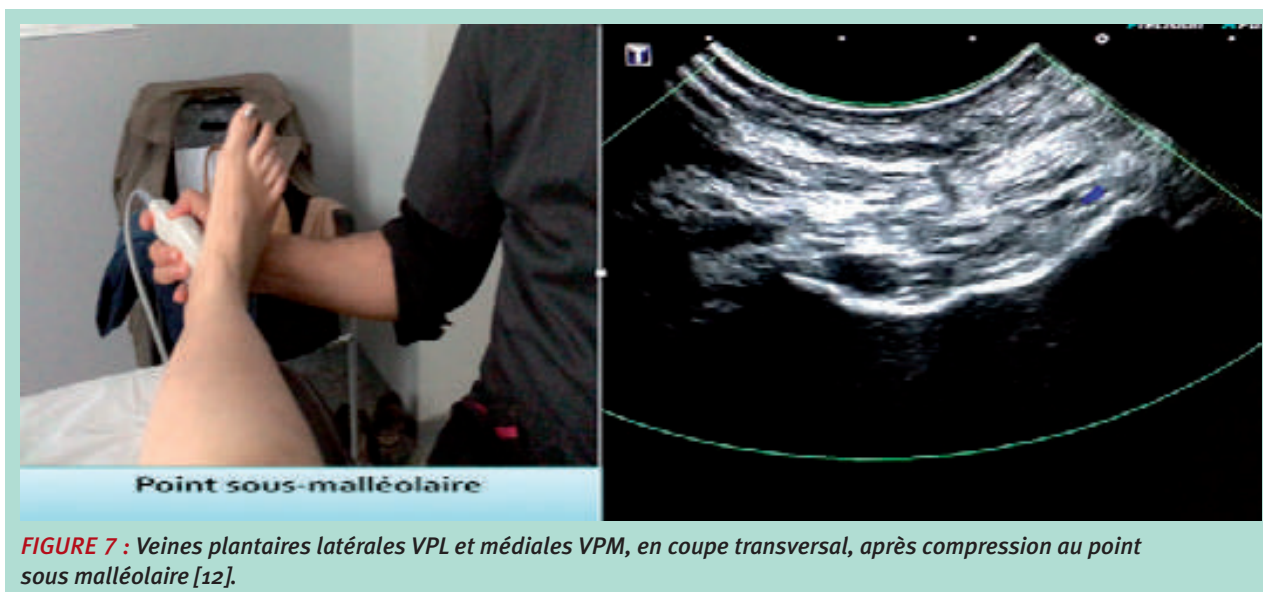
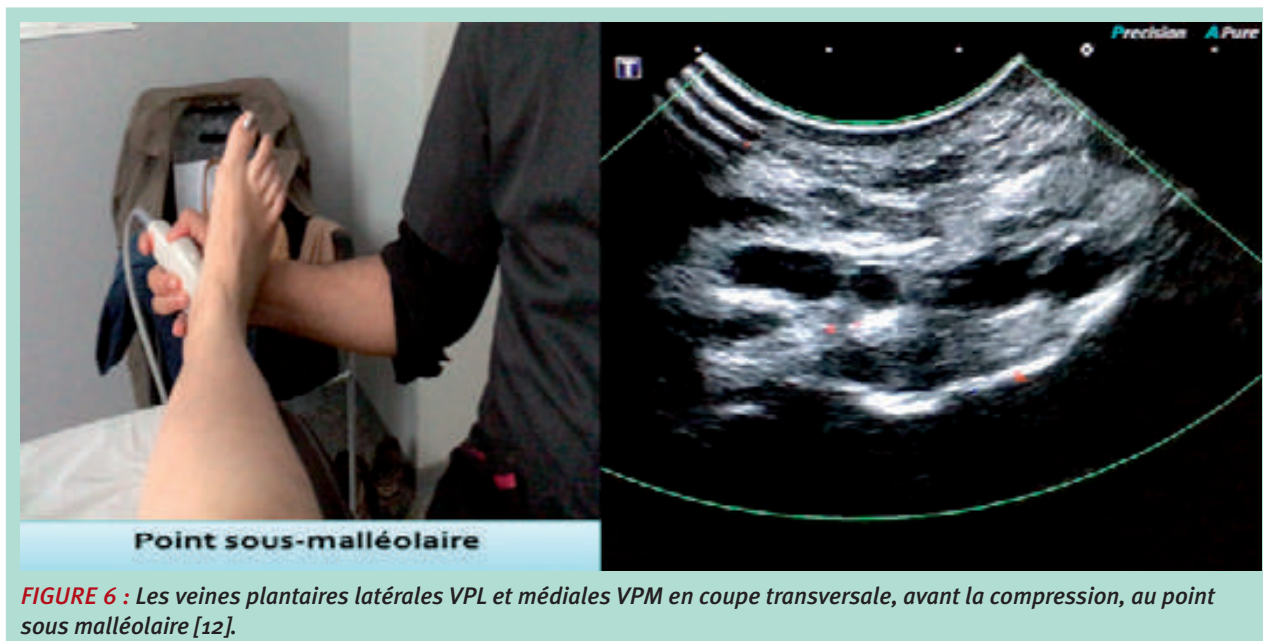


FIGURE 5 : ED des membres inférieurs, veines plantaires, structures hypo échogènes tubulaires [4].





épisode de thrombose des veines tibiales postérieures traité par héparinothérapie et AVK.

**Son examen clinique** objectivait un œdème en chaussette du pied gauche.

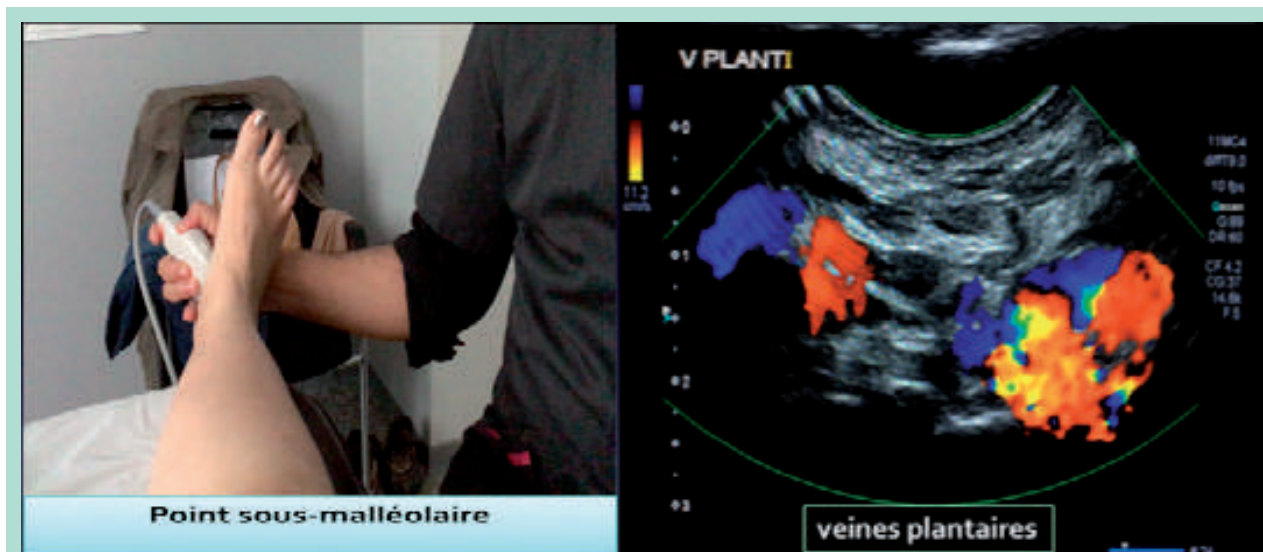
**L'ED veineux des membres inférieurs**, pratiqué en 1<sup>re</sup> intention, objectivait une thrombose veineuse des deux veines plantaires latérales gauches, d'une des deux veines plantaires médiales (**Figure 10**) et de la perforante du 1<sup>er</sup> EIM. Le reste du réseau veineux des deux membres inférieurs était perméable.

**Le traitement** a consisté en une anticoagulation à dose curative par Apixaban pour une durée de 3 mois, associée à une compression par des chaussettes de classe 2.

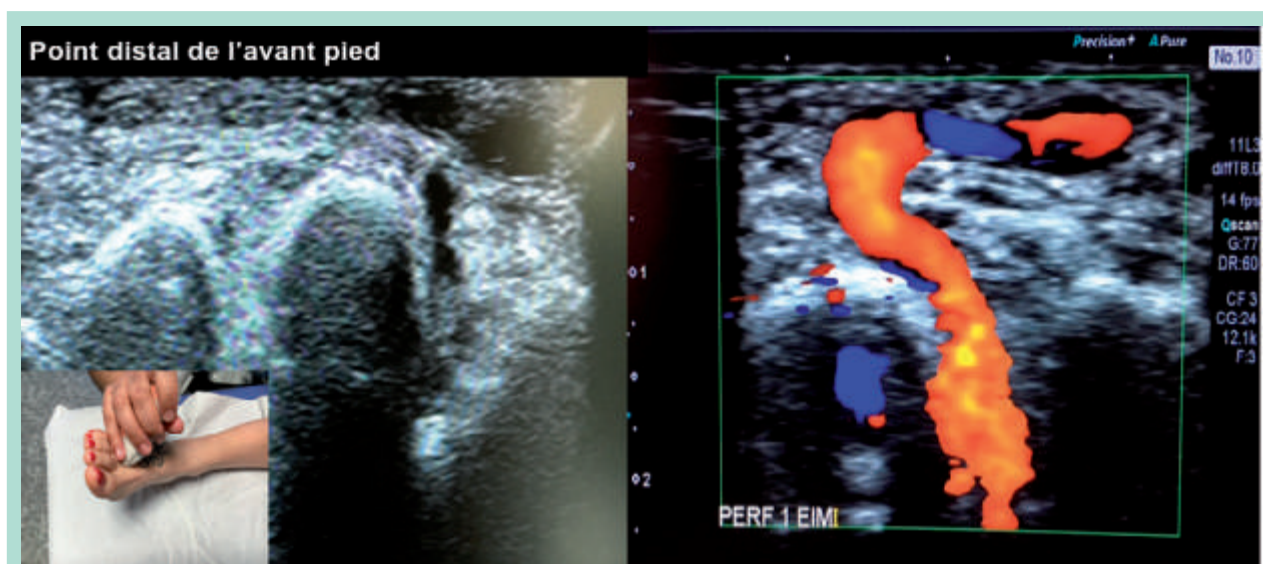
**Le contrôle ED veineux** des membres inférieurs, effectué à une semaine n'a pas révélé d'extension de la thrombose en proximalité.

**Le suivi** à 6 mois et un an n'a pas révélé de séquelles ni de récurrence. Elle ne présente pas non plus de douleurs, d'œdème ni de troubles trophiques. Le bilan de thrombophilie était négatif.

## La thrombose veineuse plantaire : un diagnostic sous-estimé et sous-traité. À propos de 3 cas. Revue de la littérature.



**FIGURE 8 :** Veines plantaires latérales VPL et médiales VPM, après chasse distale au doppler couleur. [12]



**FIGURE 9 :** Le point dorso-distal explore essentiellement la perforante veineuse du 1<sup>er</sup> EIM. [12]

### Cas clinique n° 2

**Hélène H. âgée de 66 ans**, consultait pour une douleur aigue, le long du bord médial du pied droit, augmentant à la marche. L'arche plantaire était également douloureuse. Elle revient d'un voyage de 12 heures en voiture. Elle n'avait aucun symptôme similaire auparavant.

Elle n'avait pas d'antécédents personnels ni familiaux de maladie veineuse thrombo embolique (MVTE), pas de notion de chirurgie ni traumatisme.

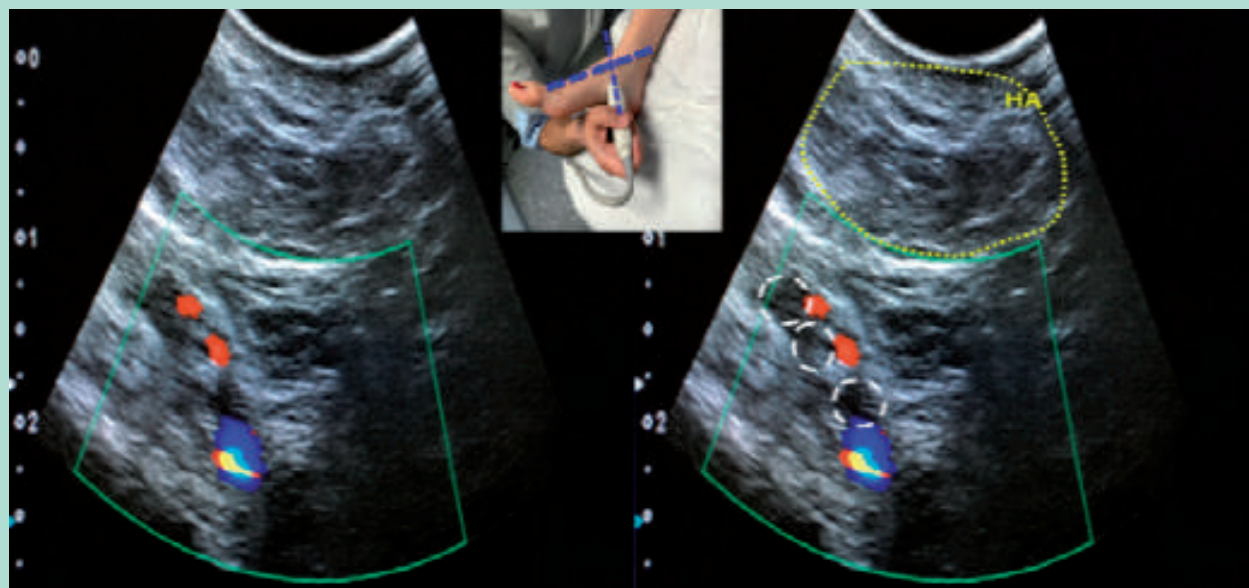
**L'examen clinique** était pauvre en dehors d'une palpation plantaire très douloureuse.

Le diagnostic de fasciite plantaire a été retenu, le repos physique conseillé, un traitement anti-inflammatoire prescrit. Devant la persistance des douleurs au pied, irradiant à la jambe avec boiterie, installation d'un œdème de toute la jambe. La patiente est adressée pour éliminer une thrombose veineuse surale.

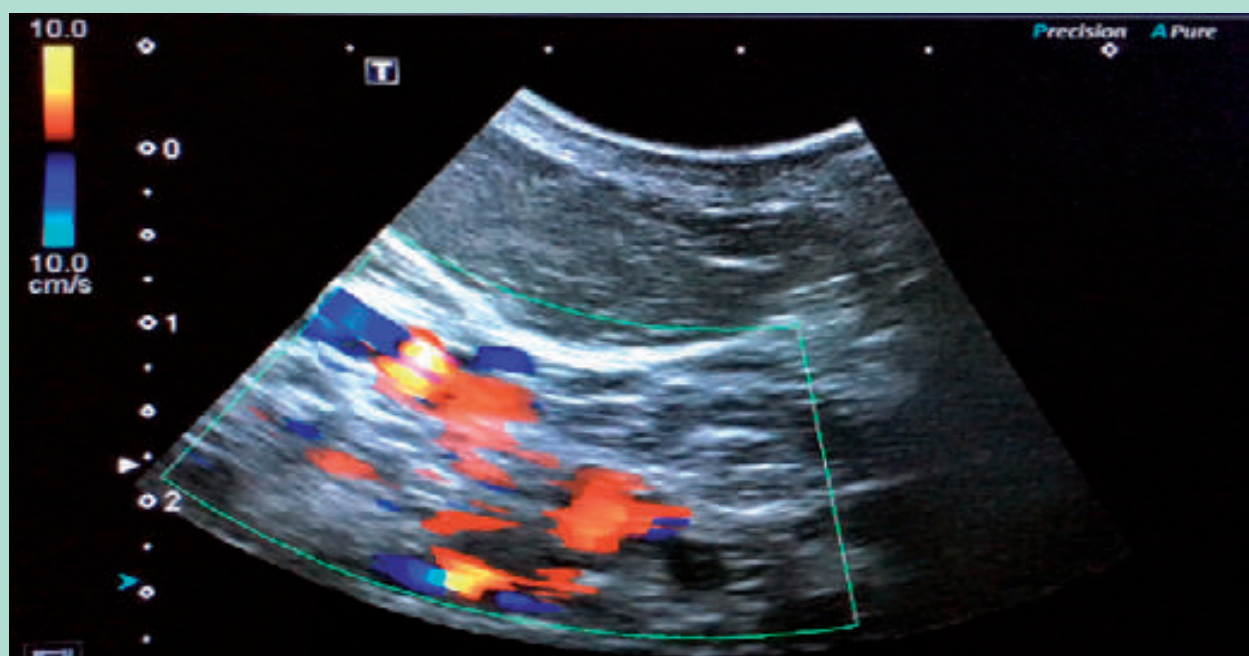
**L'ED** retrouve une thrombose veineuse d'une des deux veines plantaires latérales sur toute sa longueur.

**La patiente est traitée :** par héparine de bas poids moléculaire, puis relais par anti-vitamine K, pour une durée de 3 mois par des chaussettes de compression médicale de classe 3.





**FIGURE 10 :** Thrombose des veines plantaires latérales VPL gauches et d'une des veines plantaires médiales VPM, au doppler couleur [4].



**FIGURE 11 :** Thrombose d'une des deux veines plantaires médiales VPM. Absence de remplissage au doppler couleur [4].

Le bilan étiologique : une consultation de gynécologie, une mammographie, une radio pulmonaire, une tomodensitométrie abdomino-pelvienne, ainsi qu'un bilan de thrombophilie, ont été réalisés chez cette patiente. Aucun examen n'a révélé d'anomalies.

### **Cas clinique n° 3**

**Sabrina P.** âgée de 40 ans présente les antécédents personnels suivants : 2 grossesses sans incidents, une contraception progestative par Adepal, un suivi pour une spondyle arthrite ankylosante. Elle n'a pas d'antécédent personnel de MVTE ou de maladie cardio-vasculaire.

**La thrombose veineuse plantaire : un diagnostic sous-estimé et sous-traité.**  
 À propos de 3 cas. Revue de la littérature.

**Article original**  
**Original paper**

Sa mère est déjà traitée pour une thrombose veineuse profonde des membres inférieurs.

Récemment, avant de partir en voyage pour le Portugal, Sabrina est traitée pour une thrombose veineuse superficielle, par une HBPM pendant 10 jours. Une compression médicale est prescrite et portée pendant le voyage. Elle présente une douleur au talon droit au 2<sup>e</sup> jour du voyage.

**L'examen clinique** retrouve un léger œdème de la cheville droite. Une douleur de l'arche plantaire.

L'ED veineux des membres inférieurs, pratiqué au retour de son voyage, objectivait une thrombose d'une veine plantaire médiale (**Figure 11**), étendue aux veines tibiales postérieures.

**Son traitement** a consisté en une HBPM, suivie d'AVK au long cours, une mobilisation rapide, des bas de

compression classe 3 (25-30 mmHg) appliqués immédiatement.

Une échographie 6 semaines plus tard montrait une perméabilité complète des veines plantaires et tibiales postérieures.

**Son bilan étiologique** : une consultation de gynécologie, une mammographie, des radiographies du pied, une tomodensitométrie abdomino-pelvienne, ainsi qu'un bilan de thrombophilie a révélé un anticorps anti-cardiolipine ACA.

**Revue de la littérature médicale**

La revue de la littérature a permis de répertorier 53 cas de thromboses veineuses plantaires (incluant les 3 cas exposés dans cet article).

Auteur	Nb	Âge	Sexe	Facteurs de risque	Moyens : M Diagnostic : D	Traitement	Étiologie
Zerrouk, 2016	3	40 66 72	F	- MVTE, contraception - chirurgie, voyage - tabac	M : US	Anticoagulant + compression	1 thrombophilie ACA
Czihal, 2015	22	32-79	14 F (64 %) 8 H (36 %)	9 : aucun 7 : contrainte du pied	M : US D : 96 % TV latérale 41 % VP médiale	Anticoagulation	2 : Néoplasie 7 : contrainte pied 9 idiopathiques
Barros, 2015	1				M : US D : TV + EP		
Renoux, 2013	1	21	F	Activité physique intense	M : IRM		
Karam, 2013	2	57 82		aucun	M : US + IRM	HBPM+AVK	1 : Néoplasie 1 : Thrombophilie
Amantea, 2012	1	68	F	aucun	M : IRM D : VP Bilatérale	Anticoagulant + compression	Idiopathique Thrombophilie nég.
Daniel, 2012	3	39 40 48	2 F 1 H	1 Varices+ MVTE 1 Entorse + attèle 1 Traumatisme	M : IRM + US	HBPM + Contention : 1	
Barros Labropoulos, 2010	11		7F 64 % 4 H 36 %	4 chirurgie 3 contraception 1 voyage en avion 1 néoplasie 1 VIH	M : US		
Geiger, 2011	1	32	F	contrainte physique du pied	M : IRM D : VP Latérale	HBPM + contention	
Siegal, 2008	1	32	F	Contraception	M : IRM		1 Thrombophilie
Bernathova, 2005	3				M : US		1 Néoplasies 2 Athlètes
Long, 2004	1	Jeune	F	Lupus	M / US	HBPM	1 Thrombophilie connue
Cavezzi, 1999	1			Chirurgie + immobilisation	M : US	Anticoagulant+ compression	
Legrand, 1997	1		F	MVTE Connue Post saphénectomie	M : US		

## Discussion

### À propos du diagnostic tardif

La rareté de la pathologie fait que le diagnostic est souvent posé avec retard.

La principale difficulté de ce diagnostic est d'y penser devant une douleur plantaire ou talalgie inexpliquée. Le symptôme principal est non spécifique. C'est une douleur aigue unilatérale du pied.

Un œdème du pied ou de la cheville peut être associé.

C'est la persistance de la douleur résistant au traitement anti-inflammatoire ou anti-infectieux, qui permet d'y songer et de faire réaliser l'examen complémentaire adéquat : l'échodoppler veineux des membres inférieurs incluant le pied.

La thrombose veineuse plantaire est parfois découverte fortuitement à l'IRM.

L'existence d'un contexte post-traumatique, post-chirurgical, ou tout autre facteur de risque de la MTEV (thrombose veineuse profonde familiale, contraception, alitement, voyage, maladie inflammatoire, néoplasie, thrombophilie, infection au VIH) sont autant de facteurs qui augmentent sa probabilité clinique, comme toute autre thrombose veineuse [13].

Dans de nombreux cas, la thrombose veineuse plantaire paraît isolée.

Cette localisation semble toucher préférentiellement les femmes selon les petites séries rapportées : 62 %, soit 33 cas/53, 64 % dans la série de Czihal et Barros [14, 10].

L'absence de spécificité de la symptomatologie clinique des thromboses veineuses des membres inférieurs est un problème connu.

Pour se faire, le médecin est souvent appelé à établir une probabilité clinique, avec le score de Wells, afin de s'aider dans sa démarche diagnostique.

Un arbre décisionnel l'aide à hiérarchiser les examens complémentaires.

Une démarche similaire serait pertinente, pour la localisation pédieuse [9].

À quelques exceptions près [15, 16] l'exploration ED, technique simple, de coût modéré et plus accessible que l'IRM, a suffi à établir le diagnostic positif dans les cas rapportés dans la littérature [17, 18, 19, 20, 21, 22].

Les veines plantaires latérales sont alors le site le plus touché : 96 % des cas. [14]

Le recours aux D dimères dans la démarche diagnostique n'a pas été rapporté dans la littérature.

**Les sociétés savantes françaises**, recommandent, lors d'un ED veineux des membres inférieurs, l'exploration de l'ensemble du réseau veineux profond, depuis les veines

proximales (ilio-caves) jusqu'aux distales, ainsi que le réseau superficiel, des deux membres inférieurs, lors d'un même examen, pour confirmer ou éliminer une thrombose veineuse, **à la différence des sociétés nord-américaines**, qui se contentent d'une exploration en 3 points, sans exploration des veines jambières.

**La thrombose veineuse distale d'un membre inférieur** se définit par sa localisation en amont de la veine poplitée qui doit rester libre, à distinguer de la **thrombose profonde proximale**, qui touche les veines, poplitée, fémorale, fémorale commune, et ilio-cave.

**Les veines plantaires font partie du réseau veineux profond distal, et les veines dorsales du pied, du réseau veineux superficiel des membres inférieurs.**

À ce titre, l'examen ED des membres inférieurs devrait être complet.

Il est recommandé d'explorer les deux membres, même celui qui paraît sain.

Et pourquoi pas les veines du pied également : de nombreuses thromboses veineuses des membres inférieurs sont des découvertes faites uniquement par les ultrasons, alors qu'elles sont cliniquement asymptomatiques.

### À propos du traitement des thromboses veineuses plantaires

À ce jour, il n'y a pas de consensus universel sur la prise en charge thérapeutique de la thrombose veineuse distale des membres inférieurs, encore moins dans sa localisation pédieuse.

Les recommandations n'y font pas référence comme entité à distinguer ou à confondre avec les autres thromboses veineuses des membres inférieurs.

**L'agence française de sécurité sanitaire des produits de santé (AFSSAPS), en 2009 [23]**, recommande pour les thromboses veineuses profondes distales (c'est-à-dire sous poplitées, et par extrapolation, les veines plantaires) un traitement anticoagulant à dose curative si la thrombose veineuse profonde distale est symptomatique, isolée, confirmée objectivement (**Grade C**).

En cas d'un premier épisode de thrombose veineuse profonde distale, symptomatique avec facteur déclenchant évident et en l'absence de facteurs de risque persistant, un traitement anticoagulant à dose curative raccourci à 6 semaines (**Grade C**).

La prolongation du traitement anticoagulant à 3 mois au moins, est suggérée (**accord professionnel**) en cas de thrombose veineuse profonde distale symptomatique, idiopathique, récidivante, avec facteur de risque associé ou persistant, ou survenant dans un contexte néoplasique évolutif.



Le traitement devra, sauf cas particulier, être ambulatoire avec les mêmes précautions que pour une thrombose veineuse profonde proximale (**accord professionnel**).

L'**American Collège of Chest Physicians (ACCP)**, en 2016 [24, 25] recommande, comme l'**AFSSAPS**, mais avec un niveau de preuve supérieur, un traitement anticoagulant de trois mois chez tous patients ayant une thrombose veineuse profonde des membres inférieurs non provoquée (qu'elle soit distale ou proximale) ou une embolie pulmonaire (**grade 1B**).

Par contre si la thrombose veineuse, profonde, distale, isolée, est sans symptômes sévères ou facteurs de risque d'extension, l'ACCP suggère juste une surveillance échodoppler pendant 2 semaines (**grade 2C**).

Les anticoagulants ne sont recommandés qu'en cas d'extension du thrombus, en infra-poplité (**grade 2C**) ou en proximal (**grade 1B**).

Dans la littérature, les cas de thromboses veineuses plantaires non traités par des anticoagulants mais par des anti-inflammatoires non stéroïdiens.

L'extension vers les tibiales postérieures a été observés dans 27 % des cas (série de Barros en 2010 : 03 cas/11) [10].

Il n'y pas de recommandations ou de données scientifiques concernant la contention ou la compression médiale pour une thrombose veineuse plantaire.

L'**AFSSAPS** en 2009 suggère des chaussettes de compression de classe 3 française (30-40 mmHg) pour une durée minimale de deux ans, pour prévenir la maladie post-thrombotique ou pour son effet antalgique, dès lors qu'il s'agit de thrombose veineuse profonde, étendue aux veines tibiales postérieures ou fibulaires (**accord professionnel**). Une mobilisation précoce est recommandée par l'**AFSSAPS** 2009 [15] (**accord professionnel**).

## Conclusion

La thrombose veineuse plantaire est une pathologie rare et sous-estimée car elle reste largement sous diagnostiquée.

L'amélioration de la sensibilité diagnostique passe non seulement par une connaissance précise du réseau veineux qu'on explore, mais aussi des structures anatomiques mitoyennes.

Aussi avons-nous proposé dans cet article un protocole détaillé d'examen ED veineux du pied qui se veut à la fois pratique et simple, afin d'inciter l'explorateur à finaliser tout examen échodoppler veineux des membres inférieurs par l'exploration des veines du pied, et à motiver la réalisation d'un ED des veines du pied, chez tout patient se plaignant de douleurs de la voute plantaire.

À ce jour, il n'existe aucun traitement standardisé pour la thrombose veineuse plantaire. Quelques cas rapportés dans la littérature incitent à une enquête étiologique approfondie, notamment lorsque la TVP est isolée et sans facteurs déclenchant connu. Elle peut révéler dans ces cas une néoplasie ou une thrombophilie.

## Références

1. Barros M., Nascimento, Barros T., Labropoulos N. Plantar vein thrombosis and pulmonary embolism. *Phlebology*. 2015 ; 30(1) : 66-9.
2. Thomas M.L., O'Dwyer J.A. A phlebographic study of the incidence and significance of venous thrombosis in the foot. *Am. J. Roentgenol*. 1978 ; 130 (4) : 751-4.
3. Amantea P. Thrombose veineuse plantaire, une localisation rare et atypique de thrombose. *Forum Med Suisse*. 2012 ; 12(10) : 222-3.
4. Zerrouk S. Plantar vein thrombosis, an unusual localization: Report of two cases and review of literature. 41st bi-annual Congress CSP. Vancouver. 2016.
5. Uhl J.F., Gillot C. Anatomy of the veno-muscular pump of the lower limb. *Phlebology*. 2015 ; 30(3) : 180-93.
6. Uhl J.F., Gillot C. Anatomy of the foot venous pump: physiology and influence on chronic venous disease. *Phlebology*. 2012 ; 27(5) : 219-30.
7. Zerrouk S., Uhl J.F., Gillot C. Common characteristics of isolated varices of the foot and role of the distal perforating. *Int. Angiol*. 2018 ; 37 (1) : 113.
8. Uhl J.F., Bertier, Prevoté C., Gillot C. La pompe veineuse plantaire : anatomie et hypothèses physiologiques. 2009 ; 62 : 9-18.
9. Iscaïn P. Thromboses veineuses plantaires. *EMC Podologie*. 2015. 27-110-B-10.
10. Barros M.V., Labropoulos N. Thrombose veineuse plantaire évaluation par échographie et résultat clinique. *Angiologie*. 2010 ; 61(1) : 82-5.
11. Zerrouk S., Tsintzila G., Petrelis A.M. Étude prospective ultrasonique descriptive des veines plantaires : approche morphologique du réservoir veineux de la pompe veineuse plantaire. *J. Mal. Vasc*. 2019 ; 44(2) : 153.
12. Zerrouk S. Complete ultrasound investigation of the foot venous network with anatomical basis. Oral communication. 41st biannual congress. Vancouver. 2016.
13. Ducros J.J., Zuccarelli F. Pied veineux : pied au cours des phlébites de jambe. *EMC Podologie* 2009. 27-110-A-3.
14. Czihal M., Røling J., Rademacher A., Schrotte A., Kuhlencordt P., Hoffman U. Clinical characteristics and course of plantar vein thrombosis: a series of 22 cases. *Phlebology*. 2015 ; 30(10) : 714-8.
15. Geiger C., Rademacher A., Chappell D., Sadeghi-Azandaryani M., Heyn J. Plantar vein thrombosis due to busy night duty on intensive care unit. *Clin. Appl. Thromb. Hemost*. 2011 ; 17(2) : 232-4.

16. Siegal D.S., Wu J.S., Brennan D.D., Challies T., Hochman M.G. Plantar vein thrombosis: A rare cause of plantar foot pain. *Skeletal Radiol.* 2008 ; 37(3) : 267(9).
  17. Bernathova M., Bein E., Bendix N., Bodner G. Sonographic diagnosis of plantar vein thrombosis. *J. Ultrasound Med.* 2005 ; 24(1) : 101-3.
  18. Cavezzi A. Isolated thrombosis of plantar veins: case report. *Minerva Cardiangiolog.* 1999 ; 47(9) : 309-13.
  19. Long A., Bura-Riviere A., Sapoval M. Plantar venous thrombosis and cardioloipin antibody syndrome. Case report. *J. Mal. Vasc.* 2004 ; 29(1) : 39-40.
  20. Legrand M.S., Papon X., Leftheriotis G., Saumet J.L. Isolated plantar venous thrombosis: report of case. *J. Mal. Vasc.* 1997 ; 22(5) : 364-5.
  21. Karam L., Tabet G., Nakad J., Gerard J.L. Plantar vein thrombosis : state of the art. *Phlebology.* 2013 ; 28 : 432-7.
  22. Daniel C. Thrombose veineuse plantaire, rare ou peu recherchée. Communication orale. 64<sup>es</sup> journées internationales francophones d'Angiologie. 2012.
  23. Agence Française de Sécurité Sanitaire des Produits de Santé (AFSSAPS). Recommandations de bonne pratique. Prévention et traitement de la maladie thromboembolique veineuse en médecine. 2009.
  24. L'American College of Chest Physicians (ACCP). Résumé des recommandations de l'American College of Chest Physicians sur le traitement antithrombotique de la maladie thromboembolique veineuse. 2016.
  25. L'American College of Chest physicians (ACCP). Maladie thromboembolique veineuse. Guide de pratique. La lettre du médecin vasculaire 2016 ; 35.
-